



This is a digital copy of a book that was preserved for generations on library shelves before it was carefully scanned by Google as part of a project to make the world's books discoverable online.

It has survived long enough for the copyright to expire and the book to enter the public domain. A public domain book is one that was never subject to copyright or whose legal copyright term has expired. Whether a book is in the public domain may vary country to country. Public domain books are our gateways to the past, representing a wealth of history, culture and knowledge that's often difficult to discover.

Marks, notations and other marginalia present in the original volume will appear in this file - a reminder of this book's long journey from the publisher to a library and finally to you.

Usage guidelines

Google is proud to partner with libraries to digitize public domain materials and make them widely accessible. Public domain books belong to the public and we are merely their custodians. Nevertheless, this work is expensive, so in order to keep providing this resource, we have taken steps to prevent abuse by commercial parties, including placing technical restrictions on automated querying.

We also ask that you:

- + *Make non-commercial use of the files* We designed Google Book Search for use by individuals, and we request that you use these files for personal, non-commercial purposes.
- + *Refrain from automated querying* Do not send automated queries of any sort to Google's system: If you are conducting research on machine translation, optical character recognition or other areas where access to a large amount of text is helpful, please contact us. We encourage the use of public domain materials for these purposes and may be able to help.
- + *Maintain attribution* The Google "watermark" you see on each file is essential for informing people about this project and helping them find additional materials through Google Book Search. Please do not remove it.
- + *Keep it legal* Whatever your use, remember that you are responsible for ensuring that what you are doing is legal. Do not assume that just because we believe a book is in the public domain for users in the United States, that the work is also in the public domain for users in other countries. Whether a book is still in copyright varies from country to country, and we can't offer guidance on whether any specific use of any specific book is allowed. Please do not assume that a book's appearance in Google Book Search means it can be used in any manner anywhere in the world. Copyright infringement liability can be quite severe.

About Google Book Search

Google's mission is to organize the world's information and to make it universally accessible and useful. Google Book Search helps readers discover the world's books while helping authors and publishers reach new audiences. You can search through the full text of this book on the web at <http://books.google.com/>



A propos de ce livre

Ceci est une copie numérique d'un ouvrage conservé depuis des générations dans les rayonnages d'une bibliothèque avant d'être numérisé avec précaution par Google dans le cadre d'un projet visant à permettre aux internautes de découvrir l'ensemble du patrimoine littéraire mondial en ligne.

Ce livre étant relativement ancien, il n'est plus protégé par la loi sur les droits d'auteur et appartient à présent au domaine public. L'expression "appartenir au domaine public" signifie que le livre en question n'a jamais été soumis aux droits d'auteur ou que ses droits légaux sont arrivés à expiration. Les conditions requises pour qu'un livre tombe dans le domaine public peuvent varier d'un pays à l'autre. Les livres libres de droit sont autant de liens avec le passé. Ils sont les témoins de la richesse de notre histoire, de notre patrimoine culturel et de la connaissance humaine et sont trop souvent difficilement accessibles au public.

Les notes de bas de page et autres annotations en marge du texte présentes dans le volume original sont reprises dans ce fichier, comme un souvenir du long chemin parcouru par l'ouvrage depuis la maison d'édition en passant par la bibliothèque pour finalement se retrouver entre vos mains.

Consignes d'utilisation

Google est fier de travailler en partenariat avec des bibliothèques à la numérisation des ouvrages appartenant au domaine public et de les rendre ainsi accessibles à tous. Ces livres sont en effet la propriété de tous et de toutes et nous sommes tout simplement les gardiens de ce patrimoine. Il s'agit toutefois d'un projet coûteux. Par conséquent et en vue de poursuivre la diffusion de ces ressources inépuisables, nous avons pris les dispositions nécessaires afin de prévenir les éventuels abus auxquels pourraient se livrer des sites marchands tiers, notamment en instaurant des contraintes techniques relatives aux requêtes automatisées.

Nous vous demandons également de:

- + *Ne pas utiliser les fichiers à des fins commerciales* Nous avons conçu le programme Google Recherche de Livres à l'usage des particuliers. Nous vous demandons donc d'utiliser uniquement ces fichiers à des fins personnelles. Ils ne sauraient en effet être employés dans un quelconque but commercial.
- + *Ne pas procéder à des requêtes automatisées* N'envoyez aucune requête automatisée quelle qu'elle soit au système Google. Si vous effectuez des recherches concernant les logiciels de traduction, la reconnaissance optique de caractères ou tout autre domaine nécessitant de disposer d'importantes quantités de texte, n'hésitez pas à nous contacter. Nous encourageons pour la réalisation de ce type de travaux l'utilisation des ouvrages et documents appartenant au domaine public et serions heureux de vous être utile.
- + *Ne pas supprimer l'attribution* Le filigrane Google contenu dans chaque fichier est indispensable pour informer les internautes de notre projet et leur permettre d'accéder à davantage de documents par l'intermédiaire du Programme Google Recherche de Livres. Ne le supprimez en aucun cas.
- + *Rester dans la légalité* Quelle que soit l'utilisation que vous comptez faire des fichiers, n'oubliez pas qu'il est de votre responsabilité de veiller à respecter la loi. Si un ouvrage appartient au domaine public américain, n'en déduisez pas pour autant qu'il en va de même dans les autres pays. La durée légale des droits d'auteur d'un livre varie d'un pays à l'autre. Nous ne sommes donc pas en mesure de répertorier les ouvrages dont l'utilisation est autorisée et ceux dont elle ne l'est pas. Ne croyez pas que le simple fait d'afficher un livre sur Google Recherche de Livres signifie que celui-ci peut être utilisé de quelque façon que ce soit dans le monde entier. La condamnation à laquelle vous vous exposeriez en cas de violation des droits d'auteur peut être sévère.

À propos du service Google Recherche de Livres

En favorisant la recherche et l'accès à un nombre croissant de livres disponibles dans de nombreuses langues, dont le français, Google souhaite contribuer à promouvoir la diversité culturelle grâce à Google Recherche de Livres. En effet, le Programme Google Recherche de Livres permet aux internautes de découvrir le patrimoine littéraire mondial, tout en aidant les auteurs et les éditeurs à élargir leur public. Vous pouvez effectuer des recherches en ligne dans le texte intégral de cet ouvrage à l'adresse <http://books.google.com>

NEDL. TRANSFER



HN 6M3D +

E. BRISSAUD

ANATOMIE

DU

CERVEAU DE L'HOMME

TEXTE

PARIS

G. MASSON ÉDITEUR

HARVARD COLLEGE
LIBRARY




FROM THE LIBRARY OF
JOSIAH ROYCE



PURCHASED WITH THE
ANDREW PRESTON PEABODY
FUND



Index Atlas for 800 212



1

2

3

ANATOMIE

DU

CERVEAU DE L'HOMME

25195. — PARIS, IMPRIMERIE LAHURE
9, rue de Fleurus, 9

ANATOMIE
DU
CERVEAU
DE L'HOMME

MORPHOLOGIE
DES HÉMISPHERES CÉRÉBRAUX, OU CERVEAU PROPREMENT DIT

PAR
E. BRISSAUD
AGRÉGÉ, MÉDECIN DE L'HOPITAL SAINT-ANTOINE

TEXTE
ACCOMPAGNÉ DE 204 FIGURES SCHÉMATIQUES

PARIS
G. MASSON. ÉDITEUR
LIBRAIRE DE L'ACADÉMIE DE MÉDECINE
120, BOULEVARD SAINT-GERMAIN, 120

—
1893

KG 311



45 * 308

Tous droits réservés.

INTRODUCTION

§ I

Conformation générale du cerveau.

Face supérieure ou convexité.

Lorsqu'on a, par la scie ou le marteau, fait tomber la calotte crânienne, on voit la *masse encéphalique*, enveloppée encore par la dure-mère, se présenter sous la forme d'un ovoïde régulier, dont la grosse extrémité répond à l'occiput et la petite extrémité au front. Cette masse encéphalique, solidement maintenue dans sa forme et ses dimensions par les méninges, se compose de deux moitiés symétriques, qu'on isole aisément par leur face supérieure, en disséquant la *dure-mère* à son pourtour et en arrachant d'avant en arrière la *faux du cerveau*.

Les deux moitiés *cérébrales*, ou *hémisphères*, sont séparées l'une de l'autre par une fente médiane (*la fente interhémisphérique*), sensiblement plus large en arrière qu'en avant, et au fond de laquelle apparaît une grande commissure transversale, le *corps calleux*. Tous les anatomistes depuis Vésale ont représenté la convexité du cerveau dépouillé de ses membranes et encore contenu dans la concavité inférieure de la boîte crânienne. Mais en réalité les hémisphères ne conservent leur forme qu'à la condition d'être enserrés par la *pie-mère*. Lorsque cette dernière meninge a été enlevée, la substance cérébrale s'affaisse ou même se déchire du seul fait de son propre poids.

Les hémisphères semblent exclusivement constitués, à leur surface convexe ou supérieure, par une masse de tissu nerveux dont l'écorce uniformément grise est parcourue par des anfractuosités linéaires, la plupart *sinueuses*, auxquelles on a donné, suivant leur importance, des noms de convention : *scissures*, *sillons*, *incisures*.

Les scissures, sillons et incisures servent ainsi de limite à des replis plus ou moins fréquemment anastomosés : les *circonvolutions*.

Les circonvolutions de la convexité du cerveau sont dirigées, dans leur ensemble, d'avant en arrière : les antérieures sont les *circonvolutions frontales*; les postérieures sont les *circonvolutions occipitales*; les moyennes sont les *circonvolutions pariétales*.

Toutes ces circonvolutions seront étudiées ultérieurement dans leurs détails. Nous dirons seulement qu'elles ne sont pas symétriques, du moins

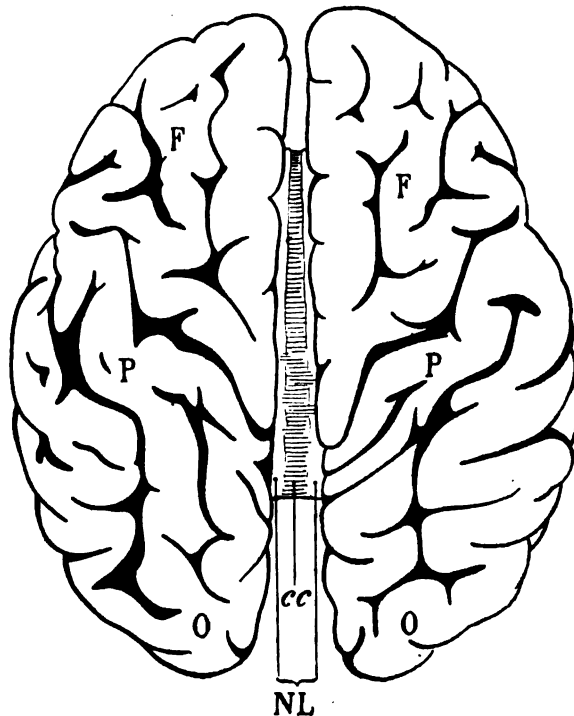


Schéma 1. — Les hémisphères cérébraux vus par leur convexité.

F,F, circonvolutions frontales; P,P, circonvolutions pariétales; O,O, circonvolutions occipitales; cc, corps calleux; NL, nerfs de Lancisi.

chez l'homme, tant s'en faut. Mais leur disposition générale est à peu près la même sur la convexité des deux hémisphères.

Le corps calleux (cc) qui, dans la profondeur de la fente interhémisphérique, réunit l'hémisphère gauche à l'hémisphère droit, s'étend depuis le cinquième antérieur de la longueur du cerveau, en avant, jusqu'au quart postérieur en arrière. Il est composé en majeure partie de fibres transversales. Sur ses côtés, on voit deux tractus blancs longitudinaux, tout voisins de l'écorce; ces deux tractus sont les *nerfs de Lancisi* (NL, Schéma 1).

Face inférieure du cerveau.

Le cerveau reposant encore sur la *base du crâne*, si l'on veut l'en détacher, on rabat les circonvolutions frontales d'avant en arrière et de bas en haut, en sectionnant successivement tout ce qui le retient à la boîte osseuse : nerfs, vaisseaux, membranes; la section doit être faite au plus près de la face inférieure des hémisphères, qui s'appuie sur la *tente du cervelet*. Le couteau divise ainsi, à peu près par le milieu, un pont de substance blanche à fibres transversales : le *pont de Varole*, lequel réunit les hémisphères, d'une part, au bulbe de la moelle allongée, d'autre part, au cervelet. Le cervelet, de cette façon, reste donc dans la cavité crânienne et l'on n'extrait que les deux moitiés du cerveau proprement dit, en d'autres termes les deux hémisphères.

Le cerveau est alors posé sur sa face supérieure ou convexe et l'on a sous les yeux sa face inférieure.

La face inférieure du cerveau est, dans son ensemble, légèrement concave. Mais elle comprend deux parties bien distinctes : une antérieure, plane (celle qui répond à la voûte orbitaire), une postérieure, franchement concave (celle qui répond à la fosse temporale et à la tente du cervelet). La partie antérieure ne représente que le tiers de la partie postérieure dans le sens antéro-postérieur.

Ici la scissure interhémisphérique n'existe que dans la partie antérieure ou orbitaire et dans la partie postérieure ou occipitale. Le corps calleux (cc) y est entrevu, dans la profondeur, en avant et en arrière (*schéma 2*).

Les circonvolutions orbitaires (FO²) sont séparées des circonvolutions temporales (T²) par une anfractuosité profonde (S) à convexité antérieure et dans laquelle s'enfonce la branche artérielle principale de l'écorce du cerveau; cette anfractuosité est la *vallée de Sylvius* (S); elle se prolonge en dehors, vers la convexité, sous le nom de *scissure de Sylvius*. Les circonvolutions orbitaires (FO²) font suite, sur la face inférieure du cerveau, aux circonvolutions frontales antérieures de la convexité. Au voisinage de la fente interhémisphérique on voit s'avancer d'arrière en avant sur les circonvolutions orbitaires le *nerf olfactif* (OL), terminé par un ganglion en massue, le *bulbe olfactif* (OLB).

Les circonvolutions moyennes ou temporales (T²) sont dirigées dans le sens antéro-postérieur; elles se rejoignent en convergeant, en avant, derrière la vallée de Sylvius (S), où elles forment le pôle sphénoïdal; en arrière elles convergent également pour former le pôle occipital (PO), où elles font suite aux circonvolutions occipitales de la convexité.

La portion antérieure de la fente interhémisphérique s'arrête, en arrière, à l'entre-croisement en X des nerfs optiques. Cet entre-croisement ou

chiasma (CH) est constitué par les fibres des deux bandelettes optiques (BO) venues de ganglions profondément situés. A partir du chiasma optique, les circonvolutions de l'hémisphère droit et celles de l'hémisphère gauche s'écartent davantage les unes des autres; l'intervalle qui les sépare est limité en dehors, de chaque côté, par une ligne courbe, concave en

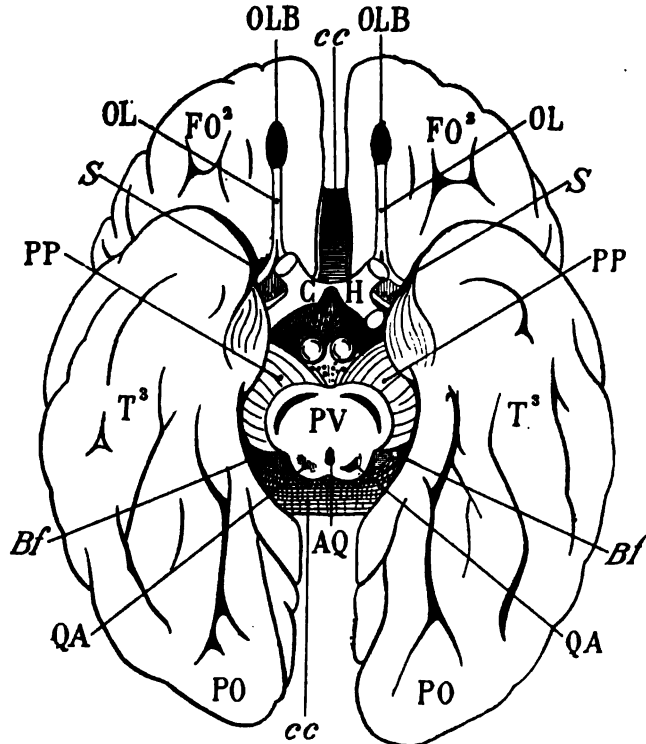


Schéma 2. — Face inférieure du cerveau.

PV, pont de Varole; cc, corps calleux; FO², circonvolutions antérieures ou orbitaires; PO, circonvolutions postérieures ou occipitales; Bf, fente de Bichat; T³, circonvolutions temporales; S, vallée de Sylvius séparant la région orbitaire de la région temporale; PP, pédoncules cérébraux; OLB, bulbe olfactif; OL, nerf olfactif; CH, chiasma optique; AQ, aqueduc de Sylvius.

dedans, et qui répond à une fente profonde (*Bf*), la *fente de Bichat*, laquelle se prolonge virtuellement dans l'intérieur des hémisphères. Dans cet intervalle des deux hémisphères, en arrière du chiasma, on reconnaît la section du pont de Varole ou *protubérance annulaire* (PV), avec les pédoncules cérébraux (PP) qui se portent du pont de Varole dans l'hémisphère en passant au-dessus et en avant de la fente de Bichat (*Bf*). Enfin, entre le chiasma (CH) et le pont de Varole (PV), la face inférieure du

INTRODUCTION.

cerveau est fixée à la base du crâne par un prolongement de la substance grise centrale du névraxe, le *tuber cinereum*, dont la tige (sectionnée sur le schéma 2) s'incruste dans la selle turcique du sphénoïde. Deux éminences blanches, sphériques, remarquablement régulières, paires et symétriques, les *tubercules mamillaires*, émergent de la partie postérieure du *tuber cinereum*, au devant de l'espace angulaire qui sépare les pédoncules (PP) et qu'on appelle l'espace perforé postérieur.

En dehors et de chaque côté du chiasma optique (CH), en arrière du nerf olfactif (OL), la face inférieure du cerveau présente une dépression quadrangulaire profonde, l'espace perforé antérieur où pénètrent les artères lenticulo-striées. La vallée de Sylvius (S) aboutit en dedans à cet espace.

Tout l'intervalle qui s'étend entre les circonvolutions de l'hémisphère gauche et les circonvolutions de l'hémisphère droit depuis l'espace perforé antérieur, en avant, jusqu'à la protubérance annulaire (PV), en arrière, est ce qu'on peut appeler *la base du cerveau*.

§ II

Base du cerveau.

La base du cerveau comprend toutes les parties de la face inférieure qui n'appartiennent pas aux circonvolutions. A l'exception du *tuber cinereum* (TC), elles sont paires et symétriques, mais reliées entre elles sur la ligne médiane par des fibres commissurales qui constituent le raphé.

Le schéma 3 représente la base du cerveau, limitée en avant par le bord antérieur du chiasma optique (CH) et l'espace perforé antérieur (EPA), limitée en dehors par le bord interne des circonvolutions et la fente de Bichat (Bf).

Tout à fait en avant, on reconnaît la face inférieure du corps calleux (cc); la portion de cette grande commissure qui avoisine le chiasma est appelée *rostrum* (ROS). De chaque côté du rostrum, la surface des circonvolutions orbitaires est recouverte par une bandelette blanche gaufrée (LMV), la *substance réticulaire d'Arnold*, mal arrêtée sur son bord externe, et qui se continue avec un prolongement interne du nerf olfactif (OLI). Le nerf olfactif en effet, à sa partie postérieure, se divise en deux branches, une interne (OLI) et une externe (OLE). La branche interne ou *racine olfactive interne* se perd insensiblement sur l'écorce, où elle se confond avec la substance réticulaire. La branche externe ou *racine olfactive externe* se porte en dehors, où elle se termine à la partie antérieure des circonvolutions sphénoïdales. Ces deux racines forment un angle ouvert

INTRODUCTION.

en arrière, qui ferme l'espace perforé antérieur (EPA) et dans lequel s'étale une couche de substance grise (GS) désignée sous le nom de *pyramide*

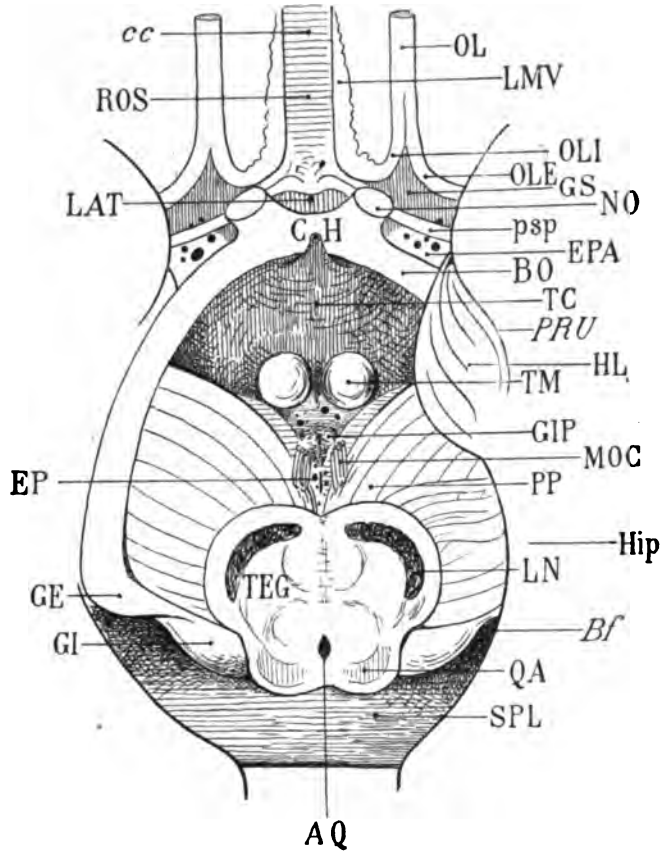


Schéma 3. — Base du cerveau.

CH, chiasma optique; EPA, espace perforé antérieur; cc, corps calleux; ROS, rostrum; OL, nerf olfactif; OLI, racine olfactive interne; OLE, racine olfactive externe; LMV, substance réticulaire d'Arnold; GS, pyramide grise de Sæmmering; psp, bandelette diagonale; LAT, lame terminale; BO, bandelette optique; NO, nerf optique; TC, *tuber cinereum*; HL, lobule de l'hippocampe; Hip, circonvolution de l'hippocampe; BF, fente de Bichat; TM, tubercules mamillaires; GIP, ganglions interpédonculaires; PP, pédoncules cérébraux; MOC, nerf moteur oculaire commun, ou troisième paire crânienne; EP, espace perforé postérieur; TEG, *tegmentum*, calotte ou étage supérieur des pédoncules; LN, *locus niger*; AQ, aqueduc de Sylvius; QA, tubercule quadrijumeau antérieur; GE, corps genouillé externe; GI, corps genouillé interne; SPL, *splenium* ¹.

grise de Sæmmering. Le nerf olfactif envoie dans la pyramide de Sæmmering des fibres qui représentent sa racine moyenne.

1. Sur l'hémisphère droit (côté gauche de la figure) la circonvolution de l'hippo-

En arrière du rostrum (ROS), deux lames blanches, venues de la partie latérale du corps calleux (*cc*) et dirigées d'avant en arrière, se bifurquent au devant du chiasma (CH); la branche de bifurcation externe s'incline vers l'espace perforé antérieur qu'elle traverse obliquement en arrière et en dehors (*psp*) : c'est le *pied du septum lucidum* ou *bandelette diagonale*. La branche de bifurcation interne, adjacente à sa congénère sur la ligne médiane, se perd, au-dessus et en avant du chiasma (CH), dans une mince couche verticale de substance grise : la *lame terminale* (LAT). La bandelette diagonale (*psp*) divise donc l'espace perforé antérieur en deux parties distinctes : une antérieure, occupée par la pyramide de Sæmmering (GS), une postérieure innommée, où pénètrent les artères lenticulo-striées.

L'espace perforé antérieur a la forme d'un quadrilatère dont les deux côtés antérieurs sont représentés par les racines olfactives interne et externe (OLI, OLE). Les deux côtés postérieurs sont représentés, l'interne par la bandelette optique (BO), l'externe par le bord des circonvolutions temporales.

Les bandelettes optiques (BO) décrivent en arrière du chiasma (CH) une courbe en fer à cheval, ouverte en arrière et dans la concavité de laquelle proémine le tuber cinereum (TC). Ces bandelettes sont aplaties de haut en bas jusqu'à leur pénétration dans le chiasma, tandis que les nerfs optiques (NO) qui émergent du chiasma et qui sont (schéma 3) sectionnés dès leur origine, ont une forme régulièrement cylindrique. Le tuber cinereum (TC), bridé en quelque sorte par les deux bandelettes optiques, est une masse de substance grise, bombée, terminée par une tige dont on ne voit que le tronçon conique derrière le chiasma. Cette tige porte l'*hypophyse*, ou *corps pituitaire*; elle se loge dans la selle turcique et elle fixe le cerveau à la base du crâne. A la partie postérieure du tuber cinereum proéminent les deux saillies sphériques des tubercules mamillaires (TM).

Bien limité en avant par les bandelettes optiques (BO) et le chiasma (CH), le tuber cinereum est limité en dehors par le bord des circonvolutions. Nous avons dit que ce bord est concave en dedans; mais au niveau du tuber cinereum il présente une petite convexité qui répond à une région de l'écorce appelée lobule de l'hippocampe (HL). Le lobule de l'hippocampe a une forme très caractéristique : c'est un fuseau légèrement contourné sur lui-même en spirale, et dont la surface est souvent sillonnée de rides également spiroïdes. Le lobule de l'hippocampe (HL), terminé en arrière par une sorte de *crochet* difficile à voir sur la face inférieure du cerveau, recouvre en grande partie la bandelette optique (BO); il fait corps avec les circonvolutions, dont il n'est qu'imparfaitement séparé par un sillon (*PRU*), le *sillon præ-uncique*, dirigé d'avant en arrière, et qui

campe et le lobule de l'hippocampe ont été écartés pour laisser voir dans toute son étendue la bandelette optique.

se perd à la surface de la circonvolution de l'hippocampe (Hip). La circonvolution de l'hippocampe est la plus interne des circonvolutions temporales; c'est elle qui forme la limite externe de la base du cerveau; c'est elle dont le bord décrit la concavité dont nous avons parlé et qui se continue avec la fente de Bichat (Bf).

En arrière du tuber cinereum, derrière les tubercules mamillaires, on reconnaît parfois deux petites éminences (GIP), les *ganglions interpédunculaires*; et derrière ceux-ci, au fond de l'interstice des pédoncules cérébraux (PP), on aperçoit un petit espace perforé (EP) : l'*espace perforé postérieur*.

Les pédoncules cérébraux (PP) sont deux grosses masses de faisceaux nerveux dirigés de dedans en dehors, d'arrière en avant et de bas en haut : ils émergent de la protubérance au niveau où celle-ci a été sectionnée dans la cavité crânienne. Ils se portent en divergeant, vers les hémisphères dans lesquels ils pénètrent, en passant au-dessus de la bandelette optique (BO), au-dessus et en avant de la fente de Bichat (Bf). L'angle qu'ils forment entre eux correspond en arrière à l'espace perforé postérieur (EP), et en avant au tuber cinereum (TC). Au voisinage de leur bord interne, en dehors de l'espace perforé postérieur, on voit sortir des interstices de leurs fibres les deux tronçons symétriques du *nerf moteur oculaire commun* (MOC) ou nerf de la troisième paire. Ce bord postérieur des pédoncules cérébraux, mal limité, se confond insensiblement avec une tubérosité uniforme, transversale, le *corps genouillé interne* (GI), qui fait corps, d'une part, avec le pédoncule et, d'autre part, avec la protubérance.

La protubérance annulaire ou pont de Varole présente à sa partie antérieure une disposition bilobée qui correspond à l'émergence des pédoncules cérébraux. Sur la surface de section, on distingue, en avant, deux croissants foncés, pigmentés (LN), et dont la courbure est parallèle à celle des deux convexités pédonculaires du pont : ces deux croissants de substance noire sont désignés, dans leur ensemble, sous le nom de *locus niger*, ou *substance noire* de Scëmmering.

Le *locus niger* (LN) divise ainsi la protubérance annulaire en deux étages : l'étage inférieur, situé en avant et en bas, est le pont de Varole proprement dit; l'étage supérieur, situé en arrière et en haut, est le tegmentum (TEG) ou *calotte*. Ce dernier étage est sous-jacent et antérieur à deux amas symétriques de substance grise, convexes en arrière, les *tubercules quadrijumeaux antérieurs* ou *supérieurs* (QA). Sur la ligne médiane, entre les tubercules quadrijumeaux antérieurs, on reconnaît la lumière de l'aqueduc de Sylvius (AQ). Sur les côtés, les tubercules quadrijumeaux se confondent en partie avec les corps genouillés internes (GI). D'autre part, les corps genouillés internes, à leur extrémité externe, se

continuent avec les extrémités renflées des bandelettes optiques (BO) qui portent le nom de *corps genouillés externes* (GE). Le corps genouillé externe est toujours situé *en avant, en dehors et au-dessous du corps genouillé interne*; c'est là un point sur lequel nous reviendrons fréquemment, et qu'il faut avoir toujours présent à la mémoire, si l'on veut s'orienter facilement sur les coupes verticales ou horizontales des hémisphères.

Enfin, tout à fait en arrière, au-dessus des tubercules quadrijumeaux

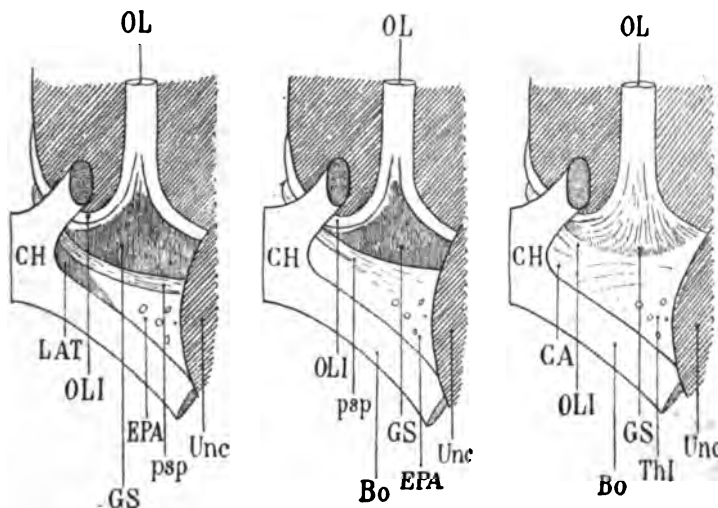


Schéma 4. — Espace perforé antérieur à la base de l'hémisphère (voy. page x).

CH, chiasma optique; Bo, bandelette optique; OL, nerf olfactif; OLI, racine interne du nerf olfactif; Unc, crochet de l'hippocampe; EPA, espace perforé antérieur; psp, bandelette diagonale divisant obliquement cet espace en deux parties; GS, pyramide grise de Sœmmering; cette pyramide représente la partie antérieure de l'espace perforé à la surface; plus profondément (troisième figure), elle est parcourue par les fibres de la racine moyenne du nerf olfactif, disposées en éventail; LAT, substance grise de la lame terminale, qui sera étudiée plus loin et qui appartient à la partie postérieure de l'espace perforé (première figure). Plus profondément (deuxième et troisième figures), cette substance n'existe plus. Elle est donc toute superficielle; au-dessus d'elle (troisième figure), on voit la commissure antérieure (CA), qui sera étudiée ultérieurement, ainsi que la racine inférieure du thalamus (Thl).

antérieurs, on aperçoit les fibres transversales du corps calleux, qui, à leur partie postérieure, portent le nom de *splenium* (SPL). Entre le splenium et les tubercules quadrijumeaux supérieurs s'enfonce la fente de Bichat (Bf). Elle s'avance, sur la ligne médiane, au-dessus des tubercules quadrijumeaux antérieurs.

Pour en avoir fini avec la *base du cerveau*, il ne nous reste plus qu'à signaler deux faits inconstants, mais d'une grande fréquence, relatifs,

l'un à la disposition de la bandelette diagonale (psp) dans l'espace perforé antérieur, l'autre à la direction des fibres du pédoncule cérébral.

1° psp. *Bandelette diagonale*. Nous avons dit que la bandelette diagonale divisait l'espace perforé antérieur en deux parties : une antérieure, grise, occupée par la pyramide de Sømmering; une postérieure, blanche, traversée par les vaisseaux lenticulo-striés (schéma 4, première figure). Si l'on gratte superficiellement l'espace perforé, en favorisant l'élimination de la substance nerveuse à l'aide d'un filet d'eau, on s'aperçoit que la bandelette diagonale n'est qu'un très mince ruban, en quelque sorte plaqué sur la substance blanche de l'espace perforé. Cette disposition a été bien mise en évidence par Trolard (schéma 4, deuxième figure). Ce premier grattage superficiel permet de constater que la pyramide grise de Sømmering, limitée des deux côtés par les racines olfactives, a une certaine épaisseur. Un grattage plus profond (schéma 4, troisième figure) montre enfin que la pyramide de Sømmering est traversée d'avant en arrière par les petits faisceaux rayonnants du nerf olfactif; ces faisceaux radiculaires se perdent eux-mêmes dans la substance blanche de l'espace perforé. Ainsi, la pyramide de Sømmering, comme la bandelette diagonale, est accolée à la substance blanche de l'espace perforé; mais elle s'enfoncé, en avant et en haut, entre les faisceaux de fibres du nerf olfactif, qui représentent, ainsi que nous l'avons dit, la racine moyenne de ce nerf¹.

Il s'en faut que la bandelette diagonale consiste toujours en un faisceau régulier, rubanné comme celui qui est indiqué sur le schéma 4 (première figure). Souvent elle s'étale et éparpille ses fibres sur toute la surface de l'espace perforé, et c'est seulement à l'aide de la loupe qu'on reconnaît la direction générale des fibres dissociées qui la composent. La figure 1 de la planche 40 montre un espace perforé où la bandelette diagonale s'étend si uniformément sur la partie postérieure du quadrilatère, qu'elle se confond avec celui-ci et semble même ne pas exister. Mais cette disposition est rare; d'ailleurs nous y reviendrons. D'autres fois, la bandelette diagonale ne divise pas le quadrilatère perforé en deux régions distinctes : elle est située tout à fait en arrière de celui-ci, comme sur la figure 2 de la planche 40. Dans ce cas, la pyramide de Sømmering est parcourue à sa surface par quelques fibres aberrantes de la bandelette diagonale, étendues transversalement dans toute la largeur du quadrilatère, au devant du faisceau principal (psp).

2° Le *tractus transversus pedunculi* (Gudden) est un petit faisceau superficiel du pied du pédoncule qui se dirige, ainsi que son nom l'indique, de dedans en dehors (TP). Il émerge de la lame perforée postérieure, à la partie la plus interne du pied, et le plus souvent au contact du bord

1. Les rapports profonds de cette racine seront étudiés sur les coupes vertico-transversales de l'hémisphère (pl. XXXII, fig. 127, OLM).

antérieur de la protubérance. Il suit d'abord la direction des fibres internes du pédoncule, puis se porte en dehors, passe devant le pied, le contourne, et, parvenu à son bord externe, au voisinage du corps genouillé interne, va se jeter, non loin du tubercule quadrijumeau antérieur, dans une région où ses fibres deviennent difficiles à suivre.

Le *tractus transversus pedunculi* a été décrit par Féré sous le nom de *faisceau en écharpe* ou *d'avant-pont*; il est rare que cette variété anat-

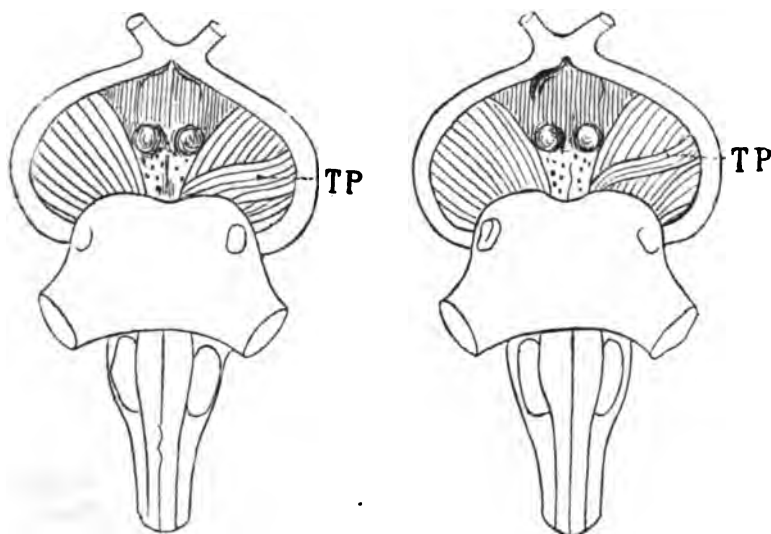


Schéma 5.

TP, le *tractus pedunculi* ou *faisceau en écharpe* croise obliquement les fibres du pédoncule cérébral gauche, vu par sa face inférieure (d'après Féré).

mique soit symétrique. Elle est infiniment plus fréquente à gauche qu'à droite; Broca avait déjà fait cette remarque. Il s'agit là d'une disposition très importante au point de vue de l'anatomie pathologique: dans les cas de lésion hémisphérique antérieure, les faisceaux internes du pédoncule, susceptibles de dégénération, peuvent être masqués en partie par le *tractus transversus*, surtout si ce dernier atteint une certaine largeur. Il n'est pas exceptionnel, en effet, que ce faisceau s'étale à la surface du pied sous la forme de bandelettes minces, plus ou moins dissociées. Nous avons communiqué à Broca en 1877 un fait où cette particularité était des plus évidentes. Dans ce cas, les bandes obliques qui constituaient le faisceau en écharpe (TP) ne passaient pas avec les fibres du pied sous la bandelette optique (BO). Elles se jetaient directement dans la bandelette elle-même, à la partie inférieure et interne de son extrémité postérieure, en avant du corps genouillé externe (GE, schéma 6). En arrière, elles se confon-

moins du talon. On s'apercevra bien vite que c'est seulement en coupant avec l'extrémité du couteau qu'on évite d'entamer les lobes sphénoïdaux.

Lorsque la coupe est faite très exactement au milieu du pont de Varole et perpendiculairement à sa face inférieure, le trait de section passe toujours *derrière les tubercules quadrijumeaux postérieurs et au plus près de ces tubercules, immédiatement au-dessus de la valvule de Vieussens*. Les pédoncules cérébelleux et le cervelet tout entier peuvent ainsi être mis à part; toute la région du ventricule est intacte. *Il n'y a guère que dans l'hypothèse où l'on tiendrait à examiner de près le noyau du nerf pathétique qu'il conviendrait de sectionner la protubérance au-dessus ou au-dessous de la ligne moyenne.*

Le cerveau proprement dit une fois séparé du cervelet et du bulbe, on sépare l'un de l'autre les deux hémisphères.

Pour cela, il suffit de se guider sur les nombreux repères de la ligne médiane : le milieu du chiasma, la tige pituitaire, l'interstice des éminences mamillaires, l'angle interpédonculaire. Mais ces repères n'assurent une section exacte que pour des régions relativement peu profondes (au-dessus de la face basilaire). Si l'on veut être sûr de diviser les hémisphères exactement sur la ligne médiane dans toute la hauteur, il faut se guider sur l'aqueduc de Sylvius, toujours facile à découvrir après la section transversale du pont de Varole. Il est même préférable, le cerveau étant placé sur sa convexité, de relever le tronçon antérieur de la protubérance, de façon à placer le tranchant du couteau sur la surface même de la section protubérantielle, dans l'axe du raphé médian et de l'aqueduc de Sylvius; puis de couper d'arrière en avant et de haut en bas, en commençant par l'espace interpédonculaire, en continuant par l'espace intermamillaire et en terminant par le milieu du chiasma. Il n'est pas rare (en procédant ainsi) que la section passe entre les deux lames du septum lucidum (voyez plus loin). Nous ajouterons, pour n'omettre aucun détail, que lorsque le couteau a traversé le corps calleux, c'est-à-dire lorsque la masse cérébrale est complètement divisée, on ne cesse pas pour cela de sentir de la résistance. Mais cette résistance est d'une tout autre nature; c'est la résistance des gros vaisseaux et du lacis vasculaire de la pie-mère. Il faut alors retirer immédiatement la lame; en continuant la section, on est en effet à peu près certain d'*entailler fortement la face interne de l'un ou l'autre hémisphère*. Ceux-ci ne sont plus reliés entre eux que par le tronc de l'artère communicante antérieure : un coup de ciseaux sur ce vaisseau anastomotique les libère définitivement.

Dorénavant nous n'étudierons que l'*hémisphère cérébral*.

L'hémisphère cérébral a la forme d'un demi-ovoïde, dont la grosse extrémité répond à la région frontale et la petite extrémité à la région

occipitale. Chaque demi-ovoïde présente une surface externe assez régulièrement convexe, et une face interne assez régulièrement plane.

Toutes les parties que nous avons sommairement décrites comme appartenant soit à la face supérieure, soit à la face inférieure du cerveau, sont visibles à la face externe ou à la face interne de l'hémisphère, sauf les circonvolutions orbitaires. On peut donc, pour la simplification de l'étude, n'envisager, sur tout hémisphère, qu'une face *externe* ou *convexe* et une face *interne* ou *plane*. En réalité la région orbitaire représente seule la face inférieure de l'hémisphère; et elle peut être étudiée séparément.

La grosse extrémité de l'hémisphère ou extrémité frontale est entamée à sa partie inférieure par une profonde dépression qui sépare le lobe frontal du lobe sphénoïdal. Cette dépression correspond à la vallée de

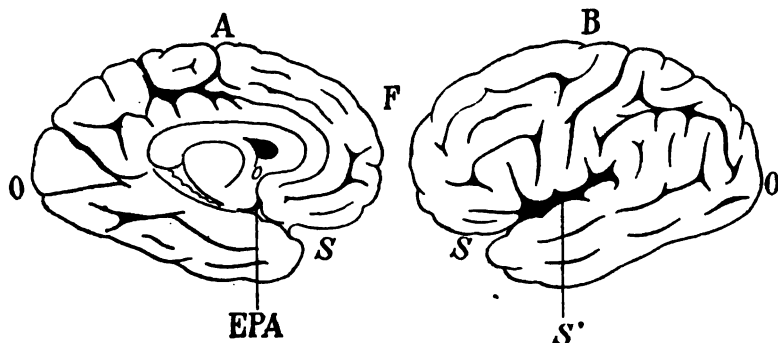


Schéma 7.

A, face interne d'un hémisphère gauche; — B, face externe du même hémisphère. F, extrémité frontale; O, extrémité occipitale; S, dépression de la vallée de Sylvius, au-dessous et en arrière de l'extrémité frontale.

A la face interne (A), la vallée de Sylvius se termine dans l'espace perforé antérieur (EPA).

A la face externe, la vallée de Sylvius (S) se continue avec la scissure de Sylvius (S').

Sylvius (S), qui a déjà été signalée à la face inférieure du cerveau (schéma 2, page iv). On la voit aussi bien (schéma 7) à la face interne (A) qu'à la face externe de l'hémisphère (B). A la face interne, en effet, la vallée de Sylvius aboutit à l'espace perforé antérieur (EPA). A la face externe, nous avons dit qu'elle se continuait avec la scissure de Sylvius (S'). Cette scissure dirigée en haut et en arrière est la plus profonde, la plus constante, la plus précoce de toutes les anfractuosités du cerveau. C'est la ligne de repère par excellence dans l'étude des circonvolutions. Tandis que la face externe de l'hémisphère est exclusivement constituée par des replis ou circonvolutions recouverts d'une écorce grise, la face interne ne présente pas de circonvolutions à sa partie moyenne. Cette partie où les circonvolutions manquent répond d'abord au corps calleux,

qui est la grande commissure inter-hémisphérique, puis à la masse pédonculaire et aux divers organes de la *base du cerveau* que nous avons déjà énumérés. Entre le corps calleux et la base du cerveau se trouve toute une série d'appareils (centres et conducteurs), dont la répartition, la configuration, les rapports sont la clef de la structure de l'hémisphère. Toutes ces parties (y compris le corps calleux) qui n'appartiennent pas à l'écorce, et qui, par conséquent, ne sont pas des circonvolutions, représentent ce que l'on a appelé le *seuil de l'hémisphère* ou *limen* (schéma 8, A). Elles sont séparées de l'écorce, en haut, par un sillon qui s'enfonce entre le

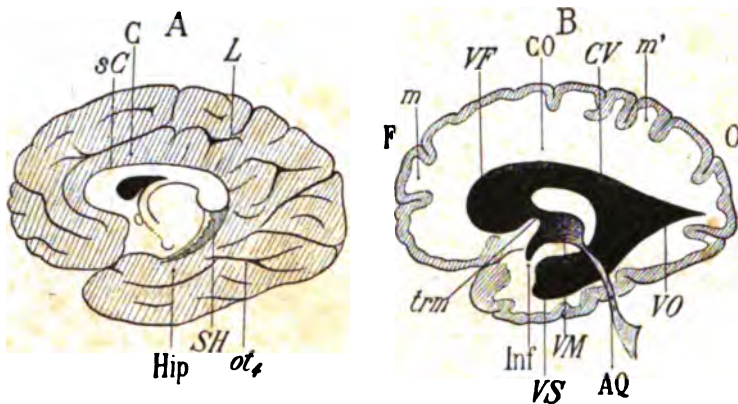


Schéma 8.

A. Face interne d'un hémisphère droit. Toutes les parties foncées appartiennent à l'écorce. Les parties centrales claires représentent le *seuil* ou *limen*. — sC, le sinus du corps calleux ou limbe; C, circonvolution limbique ou du corps calleux, ou de l'ourlet; L, scissure limbique ou callosomarginale.

B. Face interne d'un hémisphère droit (F, extrémité frontale; O, extrémité occipitale), sectionné verticalement d'avant en arrière (coupe sagittale), pour montrer la forme des cavités de l'hémisphère. — AQ, aqueduc de Sylvius; VM, ventricule moyen ou troisième ventricule; Inf, infundibulum; trm, trou de Monro; VF, corne frontale du ventricule latéral; VO, corne occipitale; VS, ventricule latéral; CO, centre ovale de Vieussens; m, m', manteau de l'hémisphère.

corps calleux et la circonvolution adjacente : ce sillon (sC) est le *sinus du corps calleux* ou *limbe*. La circonvolution adjacente est la *circonvolution du corps calleux* ou *circonvolution limbique* (C), entourée elle-même par une profonde scissure, la *scissure callosomarginale* ou *limbique* (L). En bas, le limen est séparé de l'écorce par un sillon qui fait suite au sinus du corps calleux, et qu'on appelle sillon de l'hippocampe (SH). La circonvolution adjacente, qui fait suite à la circonvolution limbique, est la circonvolution de l'hippocampe (Hip), limitée, elle aussi, par une profonde anfractuosité, le *grand sillon occipito-temporal* (ot).

A la surface du limen on reconnaît facilement les orifices linéaires des

cavités qui existent à l'intérieur de l'hémisphère et auxquelles on a donné le nom de ventricules. Pour se rendre bien compte de la forme et de l'étendue de ces orifices, il faut avoir soin de dépouiller la face interne de l'hémisphère, aussi complètement que possible, des membranes qui la tapissent et qui pénètrent dans les ventricules. D'ailleurs, la coupe médiane, interhémisphérique passe nécessairement à travers l'un de ces ventricules, le ventricule moyen, situé juste au-dessus de la base du cerveau, et dont le cul-de-sac inférieur est représenté, à l'extérieur, par le tuber cinereum. Mais on ne peut concevoir avec quelque netteté la forme générale des ventricules eux-mêmes qu'en pratiquant une section sagittale, dans l'hémisphère lui-même, au niveau de son tiers interne (schéma 8, B). On constate alors que les cavités de l'hémisphère, partout continues les unes avec les autres, ne sont autre chose qu'une dilatation de la cavité épendymaire du névraxe.

L'aqueduc de Sylvius (AQ, schéma 8) qui fait suite, en haut et en avant, à la cavité du quatrième ventricule, s'ouvre dans une loge impaire, médiane, immédiatement sus-jacente à la base du cerveau. Cette loge est le ventricule moyen (VM); allongé d'avant en arrière, il a pour parois latérales une partie de la surface du limen; en avant et en bas, il se termine dans la profondeur du tuber cinereum par un cul-de-sac appelé infundibulum (inf.). En avant et en haut, il communique par deux orifices appelés trous de Monro (trm), l'un à droite, l'autre à gauche, avec deux cavités beaucoup plus grandes, paires et symétriques, occupant chacune un hémisphère : les *ventricules latéraux*. Le schéma 8 (B) donne une idée générale de la forme du ventricule latéral droit.

En avant, le ventricule présente une dilatation ampullaire régulière (VF), s'avancant à une faible distance dans la région frontale : c'est la *corne frontale* du ventricule latéral. Elle se continue, en arrière, par un prolongement étroit et aplati, avec une dilatation occipitale, triangulaire, terminée en pointe au voisinage du pôle occipital : c'est la *corne occipitale* du ventricule latéral (VO). Enfin la corne occipitale elle-même communique largement en avant et en bas avec une cavité oblongue occupant le milieu de la portion sphénoïdale de l'hémisphère : celle-ci est la *corne temporale* ou *sphénoïdale* du ventricule (VS). La région où ces trois cornes du ventricule latéral se confondent a été appelée le *carrefour ventriculaire* (CV).

Sur la coupe sagittale représentée ici (schéma 8, B), on peut constater que le ventricule latéral est creusé dans la substance blanche qui forme la majeure partie de l'hémisphère. Cette substance blanche est désignée communément sous le nom de *centre ovale de Vieussens*. Elle s'étend depuis la paroi du ventricule jusqu'à l'écorce grise. Il y a donc lieu de distinguer, d'une façon très générale, l'*écorce* et le *centre ovale*. Mais,

au niveau des circonvolutions, l'écorce et la substance blanche sont, dans leur ensemble, appelés *manteau de l'hémisphère* (m, m', schéma 8, B).

L'écorce grise a une épaisseur qui varie, suivant les circonvolutions, de 5 à 5 millimètres. Pour l'apprécier exactement, il faut nécessairement faire des coupes perpendiculaires à la surface, du manteau. Toute coupe qui n'est pas perpendiculaire à la surface entame la substance grise sur une étendue nécessairement plus considérable que son épaisseur réelle. De là les différences qu'on observe sur les différentes parties de l'écorce selon le sens et l'obliquité du plan de section (voy. schéma 8, B).

§ IV

Seuil ou *limen*.

Pour étudier les nombreuses parties constituantes de la région arbitraire à laquelle on a donné le nom de *limen* ou *seuil de l'hémisphère*, nous supposerons d'abord que l'encéphale a été extrait de la cavité crânienne dans sa totalité, que le cervelet a été détaché de la masse encéphalique, et que les deux hémisphères ont été séparés par une scissure médiane intéressant le pont de Varole (PV) et le bulbe rachidien (PYR) (schéma 9).

cc. Corps calleux. — Nous avons dit que le corps calleux (cc) représente la partie supérieure du seuil. Le corps calleux est une voûte de substance blanche à fibres transversales, présentant sur les coupes sagittales la forme d'un arc régulier à grand rayon, terminé en avant et en arrière par une extrémité renflée. Chacune de ces extrémités paraît être une réflexion de la masse calleuse sur elle-même. L'extrémité antérieure, ou *genou du corps calleux* (GC), se réfléchit d'avant en arrière; l'extrémité postérieure ou *bourrelet*, ou *splenium* (SPL) se réfléchit d'arrière en avant. La partie du genou qui se réfléchit d'avant en arrière s'appelle le *bec* ou *rostrum* (ROS).

Elle s'infléchit verticalement vers l'espace perforé antérieur (EPA), où elle se termine insensiblement, au-dessus et en dehors du nerf optique (NO). Au-dessous et en avant du rostrum, s'étend, à la surface de l'écorce, une couche irrégulière et gaufrée de substance blanche, qui fait suite (nous l'avons déjà dit) au nerf de Lancisi : c'est la substance réticulaire d'Arnold (LMV).

Les fibres transversales de la partie moyenne du corps calleux passent au-dessus du ventricule latéral; les fibres du genou passent au-devant de la corne frontale; les fibres du rostrum passent au-dessous de la corne frontale; les fibres du splenium passent au-dessus et en dehors de la corne occipitale.

Uniformément convexe à sa face supérieure et concave à sa face inférieure, la partie moyenne du corps calleux a une épaisseur à peu près

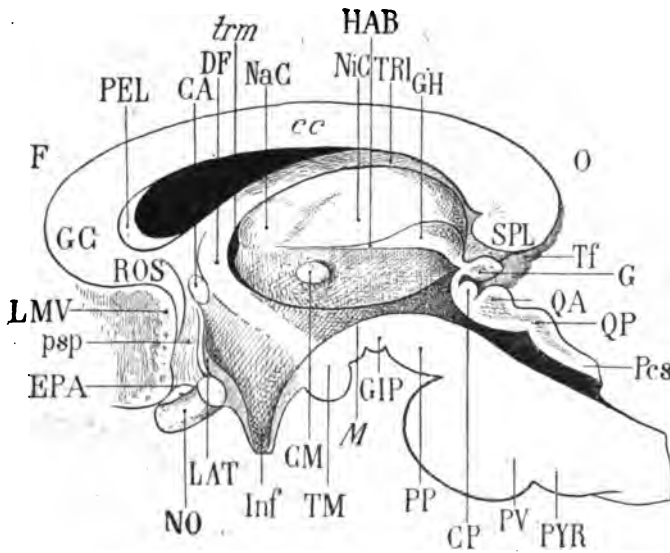


Schéma 9. — *Seuil* ou *limen* de l'hémisphère droit. Cette figure représente le détail de la partie ménagée en blanc sur le schéma 8 (A).

F, côté frontal; O, côté occipital de l'hémisphère; cc, corps calleux; GG, genu du corps calleux; SPL, bourrelet ou *splenium*; ROS, *rostrum*; EPA, espace perforé antérieur; NO, nerf optique; LMV, substance réticulaire d'Arnold; TRI, trigone cérébral ou voûte à trois piliers; DF, pilier descendant de la voûte; TM, tubercule mamillaire; GIP, ganglion interpedonculaire; NaC, noyau antérieur du thalamus; NiC, noyau interne du thalamus; GH, ganglion de l'habénule; HAB, habénule; CM, commissure molle; AQ, aqueduc de Sylvius; Inf, *infundibulum*; M, gouttière de Monro; trm, trou de Monro; PP, pédoncule cérébral; PV, pont de Varole; QA, tubercule quadrijumeau antérieur; QP, tubercule quadrijumeau postérieur; Psc, pédoncule cérébelleux supérieur; CP, commissure postérieure; G, glande pinéale; CA, commissure antérieure; PEL, septum pellucidum; psp, pédoncule du septum lucidum; LAT, lame terminale; Tf, tubercule du fascia dentata (voy. Schéma 12). Comparer ce schéma avec la figure 1 de la planche V; tous les détails de la description peuvent être suivis sur cette planche.

partout égale, ses deux courbes étant approximativement parallèles (schéma 10, A); mais chez un assez grand nombre de sujets on observe, au lieu de cette disposition normale, une autre disposition dont nous exagérons à dessein le caractère (schéma, 10).

Les deux courbes ne sont plus parallèles dans toute leur étendue (schéma 10, B). L'épaisseur augmente par places; cela doit tenir sans doute à ce que les circonvolutions homologues entre lesquelles le corps calleux établit une commissure d'un hémisphère à l'autre, présentent, chez ces sujets, un développement inaccoutumé. Cela peut encore signi-

fier que, si les circonvolutions n'ont que leur développement habituel, le système commissural qui les réunit est plus perfectionné ou simplement plus complet. Mais il ne s'agit là que d'une hypothèse; et en tout cas le fait ne paraît pas entraîner de conséquences notables au point de vue

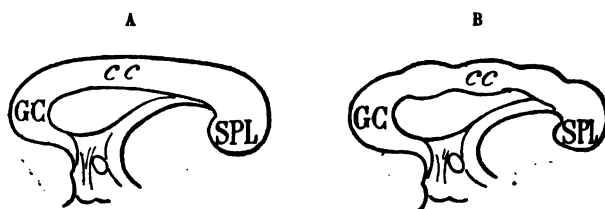


Schéma 10. — Variations d'épaisseur du corps calleux.

morphologique. Tout au plus est-il bon de l'indiquer pour expliquer les variations d'épaisseur du corps calleux qu'on observe parfois sur les coupes verticales en série.

TRI. Trigone cérébral. — De la face inférieure du corps calleux, un peu en avant du splenium (SPL) on voit s'avancer d'arrière en avant et de haut en bas un faisceau régulièrement cylindrique en apparence, mais qui se continue en s'effilant comme une lame aplatie, en dehors : c'est le *trigone cérébral* ou *voûte à trois piliers*, ou *fornix*. Dans ce trajet il s'écarte donc du corps calleux ; entre le corps calleux et lui, lorsque la coupe est faite exactement sur la ligne médiane, on voit s'étendre, comme un voile, une cloison verticale composée de deux minces feuilletts adossés l'un à l'autre et qui représente ce qu'on appelle la *cloison* ou *septum lucidum*. Mais lorsque la coupe ne passe pas exactement sur la ligne médiane, le *septum lucidum* reste en dehors ou en dedans de l'hémisphère qu'on examine. Ici (schéma 9) le septum est resté adhérent à l'hémisphère gauche ; on a sous les yeux l'hémisphère droit, et l'intervalle qui sépare le corps calleux de la partie antérieure du trigone est un espace vide qui appartient à la cavité du ventricule latéral (corne frontale).

Le trigone s'avance beaucoup moins loin que le corps calleux d'arrière en avant ; il s'incline de plus en plus vers le bas, devient bientôt vertical et se réfléchit d'avant en arrière. Alors il prend le nom de *pilier descendant de la voûte* ou du *fornix* (DF). Désormais, oblique en bas en arrière et un peu en dehors, il s'enfonce dans la substance grise qui revêt la paroi du ventricule moyen et va se jeter dans le tubercule mamillaire (TM).

Couche optique, thalamus. — Toutes les parties situées au-dessous du trigone (TRI) appartiennent au ventricule moyen. Toutes les parties situées au-dessus appartiennent au ventricule latéral. — La paroi du

ventricule moyen est représentée par une masse grise considérable, ovoïde, allongée dans le sens antéro-postérieur : c'est la *couche optique* ou *thalamus*. On peut y reconnaître facilement deux étages : l'étage supérieur, recouvert d'un mince revêtement de substance blanche ou *stratum zonale* ; il se compose de trois noyaux : 1° un noyau antérieur (NaC) ou *noyau antérieur du thalamus*, ou *corpus album subrotundum*, placé immédiatement en arrière du point de réflexion du trigone ; ce noyau, de forme elliptique, est incliné en bas, en avant et en dedans ; 2° un noyau beaucoup plus considérable que le précédent et placé en arrière de celui-ci : *noyau interne du thalamus* (NiC) ; il est très allongé dans le sens antéro-postérieur ; 3° un petit noyau en forme de massue, dont la grosse extrémité régulièrement arrondie est en arrière : le *ganglion de l'habénule* (GH). Son extrémité antérieure, très mince, très effilée, rectiligne, horizontale, forme une crête saillante, l'*habénule* (HAB) ou *réne*, ou *frein de la glande pinéale*. L'habénule se perd en avant, au-dessous du noyau antérieur (NaC), où ses fibres rejoignent, en s'éparpillant, au-devant de ce noyau, vers le pilier descendant de la voûte (DF).

L'habénule est la limite naturelle de l'étage supérieur et de l'étage inférieur du thalamus. L'étage inférieur représente la paroi plane et verticale du ventricule moyen. Il est constitué par de la substance grise ; il n'est pas, comme l'étage supérieur, revêtu par la couche blanche du *stratum zonale*. Vers sa partie moyenne, la substance grise de la paroi du troisième ventricule est reliée à la paroi opposée du même ventricule par un petit pont cylindrique, également formé de substance grise : la *commisure molle ou moyenne* (CM). Cette commissure n'est pas absolument constante ; sa forme et son siège sont variables ; quelquefois elle est double ou triple (Tenchini).

L'étage inférieur du thalamus n'est pas moins bien limité à sa partie inférieure qu'à sa partie supérieure. Son bord inférieur, en effet, est représenté par une gouttière antéro-postérieure, qui s'étend depuis l'aqueduc de Sylvius (AQ) jusqu'au fond de l'infundibulum (Inf). Cette gouttière (*gouttière de Monro M*), étroite en arrière, s'élargit en avant ; parfois, au lieu de s'ouvrir dans l'infundibulum, elle semble se prolonger plus en haut et plus en dehors pour aboutir au trou de Monro (*trm*) derrière le pilier descendant de la voûte (DF). Dans son ensemble, elle décrit une courbe à convexité supérieure, qui continue la courbure générale du canal épendymaire (AQ).

L'aqueduc de Sylvius (AQ), [qui traverse d'arrière en avant la région supérieure de la masse protubérantielle (PV), a pour paroi supérieure les tubercules quadrijumeaux.

QA, QP. Les tubercules quadrijumeaux antérieur et postérieur sont deux masses grises mamelonnées situées sur le prolongement des

pédoncules cérébelleux supérieurs (Pcs). Les deux tubercules antérieurs et les deux tubercules postérieurs, divisés sur la ligne médiane par la coupe interhémisphérique, sont réunis, chacun à chacun, sur le cerveau non divisé, par des fibres commissurales dont l'ensemble appartient au ruban de Reil. Le ruban de Reil, ou faisceau triangulaire de l'isthme, est la couche superficielle de la face postéro-externe du pont de Varole (PV). Ce système de fibres commissurales est renforcé, en avant du tubercule quadrijumeau antérieur, par une masse cylindrique de fibres transversales qu'on appelle *commissure blanche postérieure* (CP) et qui se trouve juste au-dessus de l'orifice antérieur de l'aqueduc de Sylvius (AQ).

G. La **glande pinéale** ou **conarium** est un organe impair, en forme de pomme de pin, couché sur la commissure postérieure (CP) et sur le tubercule quadrijumeau antérieur (QA), immédiatement au-dessous du splenium (SPL), dont il est séparé par la fente de Bichat. Libre en arrière, où elle flotte dans un repli de la pie-mère, la glande pinéale est reliée à la couche optique à droite et à gauche par trois pédoncules : 1° un pédoncule moyen et horizontal, qui s'enfonce directement en dehors et qui n'est pas visible à la face interne de l'hémisphère ; 2° un pédoncule inférieur, oblique en bas et en avant, et qui correspond au bord supérieur de la gouttière de Monro (M) ; 3° enfin un pédoncule antérieur qui n'est autre que l'*habénule* (HAB) ou frein de la glande pinéale. Nous avons vu, d'autre part, que l'*habénule* fait suite à un ganglion de l'étage supérieur de la couche optique (GH). C'est qu'en effet la glande pinéale, située sur la ligne médiane, se confond latéralement avec le ganglion de l'*habénule* (GH) ; et l'*habénule* (HAB) n'est que le prolongement superficiel fibreux de la masse grise commune au ganglion de l'*habénule* et à la glande pinéale.

CA. La **commissure antérieure** est un faisceau transversal, compact, divisé sur la ligne médiane par la section interhémisphérique. Placée immédiatement en avant du pilier descendant de la voûte (DF), la commissure antérieure a une surface de section régulièrement elliptique, dont le grand axe est oblique en haut et en avant. Elle sépare le pilier de la voûte du pied du *septum lucidum*.

PEL. Le **septum lucidum** ou **pellucidum** ou **cloison transparente** est le double feuillet de substance blanche qui réunit, sur la ligne médiane, la face inférieure du corps calleux (cc) à la face supérieure du trigone (TRI). L'intervalle des deux feuillets qui le composent est improprement appelé *ventricule de la cloison*. C'est le septum lucidum qui sépare les deux ventricules latéraux au-dessus de la voûte à trois piliers. Il se confond donc en haut avec le corps calleux, en avant avec le genou du corps calleux (GC), en bas avec la voûte ; ses fibres disposées verticalement paraissent soutenir la voûte comme les câbles qui soutiennent le

tablier d'un pont suspendu. En bas et en avant, derrière le rostrum, le septum envoie un prolongement vertical jusqu'à l'espace perforé antérieur (EPA), au-devant de la commissure antérieure. Ce prolongement est le *ped* ou *pedoncule du septum*.

psp. Le *ped* du *septum pellucidum* a la forme d'une petite bandelette blanche située en arrière du *bec* du corps calleux (ROS), avec lequel elle se confond souvent, mais dont elle est parfois très nettement séparée. En effet, si ces deux parties blanches sont difficiles à distinguer l'une de l'autre, en raison de l'identité de leur couleur, la situation plus superficielle et la direction toute spéciale des fibres du *ped* du septum permet, pour peu qu'on y fasse attention, d'éviter toute méprise.

Le *ped* du *septum lucidum*, large en haut, au-dessus et en avant de la commissure, alors qu'il s'épanouit dans la cloison, s'amincit progressive-

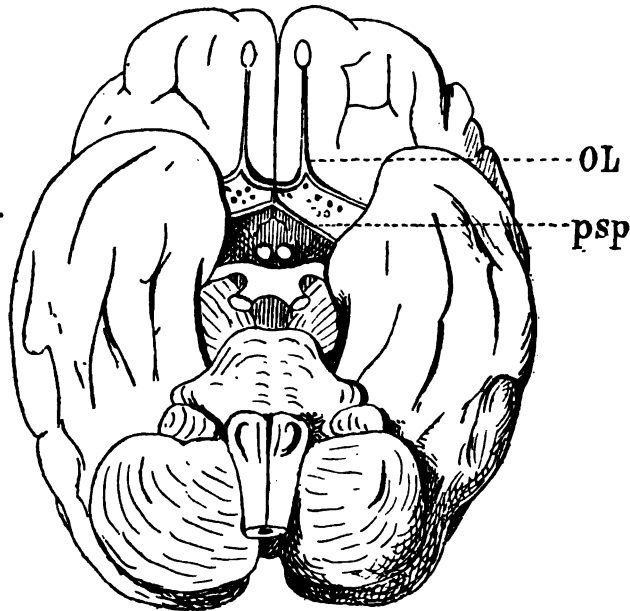


Schéma 11. — Face inférieure du cerveau (d'après Broca).

Le chiasma optique a été renversé en arrière pour montrer le trajet du *pedoncule* du septum (ou bandelette diagonale) dans l'espace perforé antérieur. — psp, bandelette diagonale: elle est située ici à la partie la plus postérieure du quadrilatère, au contact du tuber cinereum; OL, nerf olfactif.

ment à mesure qu'il s'abaisse, et cela au point de n'avoir plus qu'un millimètre ou deux de largeur. Dès lors il se porte obliquement en bas, en dehors et en arrière, dans la région postérieure de l'espace perforé antérieur, où il est contigu à la lame terminale et au nerf optique (NO),

qui sont placés immédiatement derrière lui. Quand il est arrivé, de la face interne du cerveau, à l'angle interne de l'espace perforé, il prend une direction de plus en plus oblique, presque horizontale; mais ce qui permet surtout de le reconnaître c'est que, dans cette dernière partie de son trajet, il est presque absolument parallèle à la racine externe du nerf olfactif (voy. schéma 4). Nous avons dit que celle-ci occupe, dans l'espace perforé, une région plus antérieure. Elle est séparée du pied du septum par un intervalle d'un centimètre environ (plutôt moins que plus). Tandis que la racine externe du nerf olfactif se fusionne insensiblement avec la substance blanche de l'espace perforé, le pied du septum court sur la surface de cet espace, auquel il n'est relié que par des filaments très délicats.

Le pied du septum arrive par ce trajet jusqu'au côté postéro-externe du quadrilatère, qu'il atteint en son milieu, par conséquent au voisinage de la circonvolution en crochet. Là on le perd de vue; une partie de ses fibres se mêle à la substance blanche de l'espace perforé; l'autre partie se jette dans la substance grise du lobe temporal, dans le voisinage du lobule de l'hippocampe¹.

LAT. La lame terminale (schéma 9, p. xix) est une lame transversale qu'on voit mal ici, sur le profil du cerveau, mais dont on conçoit facilement la forme et les rapports. Partie de la région postérieure du chiasma optique, où elle semble faire suite à la paroi antérieure de l'infundibulum (Inf), cette lame remonte verticalement derrière le pédoncule du septum (psp) jusqu'au-devant de la commissure antérieure (CA). Là, elle se confond avec le pied du septum. Elle se compose de deux couches : une antérieure blanche, qui forme une véritable commis-

1. Il y a ici une confusion de mots qu'il est important d'éviter. Vicq d'Azyr, qui avait reconnu l'existence du pied du septum, l'avait décrit sous le nom de *pédoncule antérieur du corps calleux*. Or, il est certain que le faisceau blanc étudié par Vicq d'Azyr n'émerge pas du bec du corps calleux, mais de la cloison. Le bec du corps calleux (qui aboutit, lui aussi, à l'espace perforé) est situé au-devant du pied du septum. — Broca, bien qu'ayant adopté la signification attribuée par Vicq d'Azyr au pied du septum, a donné une description remarquablement exacte du trajet de ce faisceau dans l'étendue du quadrilatère. En raison de sa direction oblique en arrière et en dehors, il l'avait appelé *bandelette diagonale*. Il supposait qu'on ne l'observait pas chez tous les sujets, et qu'en tout cas, cette bandelette se terminait dans la substance la plus superficielle de l'espace perforé, avant d'atteindre le lobule de l'hippocampe. Chez deux hommes atteints de paralysie générale, il la vit cependant se prolonger jusqu'à l'écorce grise, au voisinage du pli falciforme. « Les conditions favorables à l'apparition de cette disposition anatomique doivent, dit-il, varier suivant les individus et suivant le degré d'intensité et le degré d'évolution de la maladie. » Nous pensons que l'existence du pied du septum ou bandelette diagonale est constante; il suffit, pour s'en assurer, de créer une « condition favorable à son apparition » : Cette condition, en dehors de certains cas pathologiques, est, comme nous venons de le dire, l'irrigation de l'espace perforé après l'arrachement du réseau vasculaire.

sure transversale, mais qui n'existe qu'au-dessus du chiasma optique (NO); une postérieure, grise, qui sur les côtés se continue avec la substance grise de l'infundibulum au-dessous du pilier descendant de la voûte (DF). Plus bas, derrière le chiasma, cette couche grise représente ce qu'on appelle la *racine grise des nerfs optiques*. La convexité postéro-supérieure du chiasma lui est intimement adhérente.

Le *seuil* ou *limen* comprend encore d'autres parties qu'il est impossible de voir sur la face interne de l'hémisphère, lorsque la coupe passe par

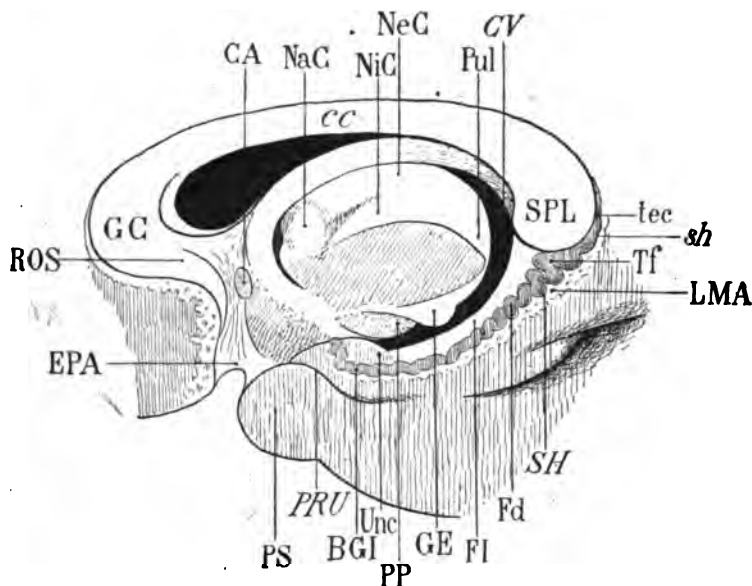


Schéma 12. — *Seuil* ou *limen* de l'hémisphère, après ablation de la région protubérantielle.

PP, pédoncule cérébral; GE, corps genouillé externe; Pul, pulvinar; NiC, noyau interne du thalamus; SPL, splénium; Unc, *uncus* ou crochet de l'hippocampe; FI, fimbria; DF, pilier descendant de la voûte; Fd, fascia dentata; tec, tænia tecta, Tf, tubercule du fascia dentata; BGI, bandelette de Giacomini; LMA, substance réticulaire d'Arnold; SH, sillon de l'hippocampe (ce sillon n'est représenté ici que par la ligne sinueuse qui sépare la substance réticulaire (LMA) et le fascia dentata (Fd); sh, continuation du sinus du corps calleux dans le sillon de l'hippocampe; PRU, sillon pré-uncique; PS, pôle sphénoïdal; EPA, espace perforé antérieur; cc, corps calleux; GC, genou du corps calleux; ROS, rostrum; CA, commissure antérieure; NaC, noyau antérieur du thalamus; NeC, noyau externe du thalamus; CV, carrefour ventriculaire.

Comparer ce schéma avec la figure 2 de la planche VIII. La plupart des détails de la description peuvent être suivis sur cette planche.

le milieu du pont de Varole. Il faut, pour les avoir sous les yeux, reséquer le pont de Varole et tous les organes qui appartiennent à la *base du cerveau* : on divise le pédoncule cérébral d'avant en arrière au niveau

même où il pénètre dans l'hémisphère, et en respectant soigneusement les circonvolutions du lobe temporal. Le schéma 12 représente la région du seuil après cette préparation.

On voit sur ce schéma que le pédoncule cérébral (PP) pénètre dans l'hémisphère au-dessous de la masse du thalamus, avec laquelle il se confond. En arrière du pédoncule, une éminence arrondie, convexe à sa partie inférieure, représente le corps genouillé externe (GE); et derrière le corps genouillé externe on constate que le thalamus forme une grosse tubérosité, libre dans le carrefour ventriculaire (CV) : cette tubérosité est le pulvinar (Pul), en partie constitué par le noyau interne de la couche optique (NiC).

Au-dessous et en avant du splenium (SPL) s'étend un ruban blanc à concavité antérieure, servant de limite à la fois à la fente de Bichat et au carrefour ventriculaire, dirigé obliquement en avant, en bas et en dehors, et se terminant sur le crochet de l'hippocampe (Unc). Ce ruban est la *fimbria* (FI) ou *pilier postérieur du trigone*. La fimbria, en effet, cachée d'abord par la saillie antéro-inférieure du splenium (SPL), à laquelle elle semble adhérer, fait suite immédiatement à la voûte; elle décrit ainsi une grande courbe à concavité antérieure, de la même façon que le pilier antérieur (DF), faisant suite au trigone, décrit une grande courbe à concavité postérieure. Sur la ligne médiane, la fimbria du côté gauche est reliée à la fimbria du côté droit par des fibres transversales, accolées à la concavité antérieure du splenium, et dont l'ensemble a été désigné sous le nom de *lyre de David* (*psalterium*). On ne peut bien voir ces fibres qu'en soulevant, sur un cerveau entier, le bord postérieur ou bourrelet du corps calleux. En avant la fimbria se perd, en diminuant progressivement de calibre, sur le sommet du crochet (Unc).

Fd. Fascia dentata. — En dehors et un peu au-dessous de la fimbria (FI), dans toute l'étendue de celle-ci et parallèlement à sa direction, court un ourlet de substance grise, dont la largeur et les sinuosités vont en diminuant d'arrière en avant, depuis le splenium jusqu'à l'*uncus* : cet ourlet gris est le *fascia dentata* (Fd), *corps bordant* ou *corps godronné*. Tandis que la fimbria, sur la face interne de l'hémisphère, paraît émerger de la concavité antérieure du splenium, le fascia dentata paraît émerger de sa convexité postérieure. Et en effet il sort du sinus du corps calleux, où il était caché, entre le corps calleux et la circonvolution limbique; dans son trajet au fond du sinus, on désigne cette petite lamelle grise sous le nom de *tænia tecta* (tec). C'est derrière le splenium que le tænia tecta augmente de volume et commence à décrire des sinuosités. Un de ses replis, sous-jacent au splenium, est appelé quelquefois *tubercule du fascia dentata* (Tf).

BGl. La *bandelette de Giacomini* est l'extrémité antérieure du fascia

dentata à la face interne de l'uncus. Le fascia dentata ou circonvolution godronnée, avons-nous dit, devient, d'arrière en avant, de moins en moins sinueux. Parvenu au-dessous du crochet, en avant de l'insertion antérieure de la fimbria, le fascia dentata se relève sur la convexité du crochet, à laquelle il est tout à fait adhérent. Il y est encore un peu replié sur lui-même; enfin, arrivé à la face supérieure du crochet, il s'y épuise en s'amincissant encore et disparaît.

LMA. La substance réticulaire d'Arnold est la couche gaufrée de substance blanche qui revêt la circonvolution de l'hippocampe en dedans et un peu au-dessous du fascia dentata. Elle est irrégulière sur ses deux bords; son bord externe, adjacent au fascia dentata, est représenté par un petit sillon dans lequel s'enfonce la pie-mère: c'est le sillon de l'hippocampe (*SH*), qui fait suite au sinus du corps calleux derrière le tænia tecta (*tec*), où il est désigné par le signe *sh*. La substance réticulaire d'Arnold apparaît derrière le splenium en même temps que le tænia tecta; elle accompagne le fascia dentata (*Fd*) jusqu'au crochet (*Unc*), à la surface duquel elle disparaît.

En dedans de la substance réticulaire d'Arnold, s'étend la circonvolution de l'hippocampe terminée en avant par l'uncus; celui-ci est limité en bas et en dedans par le sillon præ-uncique (*PRU*). Toutes ces parties sont de l'écorce des circonvolutions; elles n'appartiennent plus au *limen*.

§ V

Circonvolutions cérébrales.

Les replis de la surface du cerveau, dont l'ensemble constitue le *manteau des hémisphères*, sont désignés en français sous le nom de *circonvolutions*: mot trop long et inexact, auquel Gratiolet a tenté de substituer celui de *plis*. Nous emploierons indifféremment ces deux mots, l'usage les ayant consacrés l'un et l'autre.

Pour les besoins de l'étude, on a divisé les circonvolutions d'un même hémisphère en six grands départements ou lobes: le lobe *frontal*, le lobe *pariétal*, le lobe *occipital*, le lobe *temporal*, le lobe *limbique* et le lobe de l'*insula*. Les quatre premiers sont suffisamment désignés par le nom qu'ils portent. Le lobe limbique n'est autre chose que la grande circonvolution qui limite le seuil de l'hémisphère; au-dessus du corps calleux, en d'autres termes au-dessus du seuil, c'est la circonvolution du corps calleux ou *circonvolution limbique*; au-dessous du seuil, c'est la *circonvolution de l'hippocampe*. Quant au lobule de l'*insula*, c'est un groupe triangulaire de plis rectilignes disposés en éventail au fond de la scissure de Sylvius.

Les lobes sont séparés les uns des autres par les *scissures*. Les circonvolutions dont se composent les lobes sont séparées les unes des autres par les *sillons*. Il ne faut pas se servir indifféremment de ces deux termes; leur acception, dans le langage anatomique, est formelle et exclusive.

Comme les scissures et les sillons ne sont pas partout continus les territoires de l'écorce, lobes ou circonvolutions, ne sont pas assimilables à des lobules glandulaires: ils communiquent entre eux, les lobes avec les lobes, les circonvolutions avec les circonvolutions. Les plis qui font communiquer les circonvolutions d'un lobe avec les circonvolutions d'un autre lobe sont les *plis de passage* (Gratiolet); ils sont superficiels ou profonds. Les plis qui font communiquer les circonvolutions d'un même lobe sont les *plis d'anastomose* (Broca); ils sont eux-mêmes superficiels ou profonds.

Enfin les circonvolutions sont entaillées parfois sur leurs bords ou à leur surface par des anfractuosités qui compliquent leurs sinuosités. Ces anfractuosités sont les *incisures*. Les incisures qui sont branchées sur une scissure ou sur un sillon sont dites *incisures continues*; celles qui ne communiquent ni avec les scissures ni avec les sillons sont dites *incisures isolées*.

Les sinuosités des circonvolutions autour des incisures continues sont les *plis d'inflexion* ou *méandres*. Les plis que séparent, sur une même circonvolution, les incisures isolées sont les *plis de subdivision*.

C'est à Broca que revient le mérite d'avoir proposé cette terminologie, d'en avoir démontré l'utilité, d'avoir su l'appliquer à tous les cas, et d'avoir ainsi rendu possible la détermination de toutes les parties de l'écorce, conformément au desideratum du philosophe: « *Que chaque chose ait un nom; que chaque chose n'ait qu'un nom; que ce nom ne désigne qu'une seule chose* ».

Mais tous ces mots, dont le sens devrait être aujourd'hui strict et définitif, n'ont qu'une valeur générale; il s'agit de les adapter à la définition de telle circonvolution donnée, de tel pli, de telle scissure, de tel sillon. Ici encore Broca nous a laissé un admirable modèle de méthode, d'analyse et de synthèse. Un de ses derniers mémoires, sous le titre modeste de *Nomenclature cérébrale* résoud toutes les difficultés du problème. Il est très regrettable que ce travail ne soit guère connu que des anthropologistes, et que ses conclusions n'aient pas été généralement adoptées dans la pratique quotidienne des dissections et des autopsies. La nomenclature proposée par Broca est de beaucoup la plus logique, la plus simple, la plus facile à apprendre et à retenir. Elle a en outre et surtout l'immense avantage de remplacer les dénominations fantaisistes ou surannées qui servent à désigner les mêmes circonvolutions, les mêmes scissures, les mêmes sillons. Il est bien certain que si l'écorce du cerveau

est un sujet d'étude particulièrement difficile, la difficulté n'a fait que s'accroître avec la complication de la terminologie. Même dans les ouvrages classiques, comme ceux de Meynert, de Pansch, de Giacomini, les noms des mêmes choses varient tellement non seulement d'un ouvrage à un autre, mais encore d'un passage à un autre du même ouvrage, qu'il faut renoncer à la lecture courante : une clef est indispensable. Kéraval a eu l'excellente idée de réunir, dans un dictionnaire synonymique — sorte de *Concordance anatomique* — tous les termes actuellement employés par les auteurs des travaux les plus consultés. Mais on avouera que l'usage universel d'un seul et même langage serait infiniment préférable¹.

1. Il est à souhaiter que cette question soit tranchée dans un des nombreux congrès scientifiques qui se réunissent périodiquement. L'unité de poids et de mesure, l'unité du méridien, l'unité de l'heure, l'unité des valeurs électriques, etc., ont été déjà ou sont sur le point d'être arrêtées et *convenues* par des congrès internationaux; ce sont là des œuvres de première utilité et qui justifient, de temps à autre, les réunions de ce genre.

Nous avons adopté, pour la désignation des anfractuosités et des plis, la notation de Broca : *S*, vallée de Sylvius; *S'*, scissure de Sylvius (*S''*, sa branche antérieure; *S'''*, sa branche verticale); *L*, scissure limbique; *O*, scissure occipitale; *K*, scissure calcarine; *R*, scissure de Rolando; *F*, la circonvolution frontale ascendante; *F¹F²F³*, les trois circonvolutions frontales; *P*, la circonvolution pariétale ascendante; *P¹P²*, les deux circonvolutions pariétales; *O¹O²O³O⁴O⁵O⁶*, les six circonvolutions occipitales; *T¹T²T³T⁴T⁵*, les cinq circonvolutions temporales; *C*, la circonvolution limbique, etc. Pour les plis supplémentaires ou inconstants, qui n'entrent pas dans la constitution du cerveau schématique, nous avons adopté une notation que nous nous sommes efforcé de rendre aussi explicite que possible; elle a du moins le mérite de ne pas varier, de la première à la dernière page de cet ouvrage.

Broca avait employé les lettres italiques pour désigner les anfractuosités, et les lettres capitales pour désigner les plis. Nous avons respecté cette manière de faire qui est très commode pour l'auteur et plus encore pour le lecteur. On sait aussi que Broca comptait les circonvolutions à partir du bord supérieur de l'hémisphère en suivant la face externe de haut en bas, puis la face interne de bas en haut. Chaque circonvolution est donc facilement et suffisamment désignée par un exposant : *F¹F²* désignent les première et deuxième circonvolutions frontales; *T⁴O⁶* désignent la quatrième temporale et la sixième occipitale. La circonvolution frontale ascendante et la pariétale ascendante, appelées par quelques auteurs *circonvolutions centrales*, sont les seules qu'on ne puisse compter de cette façon. Broca les indiquait simplement par les lettres *F* et *P*.

Les scissures et les sillons sont comptés et numérotés de la même façon. Pour la simplification de la lecture nous avons désigné les anfractuosités (scissures, sillons ou incisures) non pas par un exposant, mais par un indice (chiffre situé au-dessous de la ligne). On évite ainsi plus facilement la confusion de *O¹* (première circonvolution occipitale) avec *O₁* (premier sillon occipital)..... et ainsi de suite.

Les plis de passage et les plis d'anastomose, qui n'ont pas de désignation spéciale dans la notation de Broca, seront ici représentés chacun par la lettre π suivie d'un autre signe.

Certaines circonvolutions, certains sillons ont des noms de convention. Nous emploierons souvent ces noms; il est bien évident, par exemple, que le nom de *Coin* ou *Cuneus* est plus bref et tout aussi facile à comprendre que celui de *sixième circonvolution occipitale*.

A l'époque encore peu éloignée où les plis du manteau cérébral semblaient inextricables à ce point qu'on renonçait d'avance à les décrire, Gall et Spurzheim eurent la témérité bien inspirée de rechercher les dispositions de l'écorce qui pouvaient présenter certains caractères constants de rapports et de forme. La division de l'hémisphère en grands départements lobaires par la scissure de Sylvius et la scissure de Rolando, constatée de longue date, permettait de supposer que le nombre et la répartition des circonvolutions elles-mêmes étaient soumis à des lois. C'est de ces recherches de Gall et Spurzheim que date la période vraiment scientifique de l'histoire des localisations. La partie anatomique de leurs observations est tout à fait remarquable; malheureusement la partie physiologique ne compte pas; c'est pure rêverie. Avec trop de précipitation peut-être, les « commissaires » de l'Académie des sciences réfutèrent le travail en bloc, et l'engouement aveugle du public pour ce qu'on appelait le *système de Gall* sanctionna sa condamnation en le ridiculisant. Aujourd'hui, quel médecin sait encore qu'une circonvolution s'appelait « *Espoir en Dieu* », une autre « *Confiance en soi-même* »? Comment en effet un pareil enfantillage a-t-il pu se mêler à des investigations si consciencieuses, si ingénieuses et presque toujours si exactes?

Il n'est pas moins étonnant que la seule et véritable méthode qui pût réussir, celle qui procède de la *comparaison des espèces*, n'ait pas été la première mise en œuvre. On savait bien cependant que les plis du cerveau chez tous les animaux, y compris les mammifères, correspondent à un type *spécifique*; c'est-à-dire qu'ils sont, pour chaque espèce, à peu près immuables; que les circonvolutions d'un mouton, par exemple, sont identiques aux circonvolutions de tous les autres moutons, du moins quant à leur nombre, leur disposition générale et leurs rapports réciproques. Les différences de volume sont, bien entendu, absolument secondaires.

De Blainville entreprit la tâche d'établir la filiation des types cérébraux chez les vertébrés; mais il ne l'acheva pas. Gratiolet, à qui il légua cette partie de son héritage scientifique, sut en tirer un parti merveilleux: il reconnut d'abord la fixité du type cérébral dans les différentes espèces de singes, et démontra que le cerveau humain n'est, au point de vue morphologique, qu'un type plus ou moins compliqué du cerveau des anthropoïdes. Les degrés, variables à l'infini, de la complication du cerveau humain n'empêchent jamais de retrouver les caractères essentiels du type fondamental; et ce type fondamental est, à très peu de chose près, le type simple et fixe des cerveaux d'anthropoïdes. Les différences, suivant les individus, sont parfois si grandes et si imprévues qu'il paraît impossible, au premier abord, de réduire tel cerveau d'homme à un cerveau d'orang ou de gibbon; mais si la superposition des détails n'est pas réalisable,

celle de l'ensemble l'est toujours. Un musicien expérimenté n'a pas plus de peine à suivre parmi les développements et les modulations d'une fugue le canevas du thème donné.

La comparaison des cerveaux d'anthropoïdes avec le cerveau humain n'a été cependant qu'un moyen d'étude ; et si elle a permis de vérifier la fixité de certains caractères dans le nombre et la disposition des circonvolutions de l'homme, elle n'a, d'autre part, révélé que des analogies. Il restait à déterminer si, entre tous les cerveaux humains, désormais subdivisés en territoires connus, les variations des circonvolutions ne sont pas plus apparentes que réelles ; si ces variations ne tiennent pas à de simples différences de volume ou de courbure ; en un mot s'il n'existe pas un type cérébral humain, en quelque sorte idéal et susceptible d'être schématisé. Broca en France, et Ecker en Allemagne ont résolu ce problème.

Les schémas classiques d'Ecker qui représentent les faces interne, externe, supérieure et inférieure du cerveau sont à peu près irréprochables. Mais la nomenclature adoptée par ce savant anatomiste est parfois défectueuse. Les schémas de Broca sont moins simples peut-être et d'une lecture plus difficile ; par contre, la nomenclature qui les accompagne est parfaite à tous égards¹.

Le travail d'Ecker a, en tout cas, l'avantage de la priorité. Il parut au moment favorable — il y a bientôt vingt ans de cela — à l'époque où l'on ne connaissait encore que la localisation de l'aphasie. Mais déjà les publications de Fritsch et Hitzig ramenaient les cliniciens à l'étude des lésions corticales circonscrites. C'est sur les schémas d'Ecker que furent collationnés les premiers cas présentés à la Société anatomique ; bientôt après ceux-là, à l'appel de M. Charcot, affluèrent de tous côtés les observations précises, grâce auxquelles la localisation et l'indépendance des fonctions corticales passèrent irrévocablement du domaine des doctrines dans celui de la science positive. Il ne faut pas oublier que le petit mémoire d'Ecker, quoique postérieur à la lumineuse démonstration de Broca, facilita dans une large mesure cette merveilleuse conquête physiologique à laquelle les noms de Broca et de Charcot resteront toujours attachés.

Aujourd'hui encore, on se sert des schémas d'Ecker lorsqu'on veut localiser une lésion de l'écorce. Mais il faut bien reconnaître que ces schémas sont souvent tout à fait insuffisants. Ils représentent, en effet, non pas le type du cerveau humain moyen, mais le type d'un cerveau *rudimentaire*, et qui n'a même pas son équivalent sur le cerveau du fœtus, attendu que, pour une répartition équivalente des plis à la surface du

1. Les figures reproduites dans les *Bulletins de la Société d'anthropologie*, d'après le cerveau schématique moulé en plâtre par Broca lui-même, sont détestables et indignes de ce recueil.

cerveau fœtal, les proportions de l'ensemble sont toutes différentes. Il y a donc des lésions circonscrites qui ne peuvent pas être *localisées* sur le schéma; telles sont celles qui sont situées entre les circonvolutions, au fond des sillons ou des scissures. Il y en a aussi qui sont superficielles et dont il est impossible de déterminer la place exacte, parce qu'elles occupent des plis de complication, des plis d'anastomose, voire même des circonvolutions supplémentaires qui n'existent pas sur la figure schématique. On conçoit les inconvénients qui résultent de ces défauts de concordance; et c'est parce qu'on a toujours rapporté les localisations à un type schématique invariable, qu'on s'est trouvé dans la nécessité d'imaginer, à côté ou au pourtour, des *centres absolus* de l'écorce, d'autres centres dits *centres relatifs*, dont la fonction et la signification restent forcément indéterminées.

La conclusion qu'il faut tirer de là, c'est que les lésions circonscrites de l'écorce doivent toujours être représentées sur une figure reproduisant exactement les profils de l'hémisphère pour chaque cas particulier. Lorsqu'il s'agissait de localiser dans la région supérieure des circonvolutions centrales la fonction motrice du membre inférieur, ou, dans la région moyenne des mêmes circonvolutions, la fonction motrice du membre supérieur, il suffisait de s'en rapporter au profil du cerveau schématique; et cette méthode a rendu des services inappréciables. Mais si l'on veut localiser des fonctions corticales plus limitées, par exemple des fonctions musculaires telles que l'adduction ou l'abduction du pouce, la pronation de l'avant-bras, l'écartement des doigts, il faut préciser davantage, dans les autopsies, le siège et l'étendue des lésions. Ici, en d'autres termes, la figure schématique est insuffisante, puisqu'elle n'indique pas le détail de la configuration corticale; et elle ne l'indique pas, parce que le détail varie suivant les sujets. Ces localisations qui ont été si ingénieusement déterminées chez le singe par Horsley, Beevor, Semon, s'accrochent au type schématique, pour la raison bien simple que l'écorce, dans les espèces simiennes, n'est soumise qu'à de très faibles variations. Il n'en est pas de même du cerveau humain; autant de sujets, autant de visages, dit-on; on pourrait ajouter autant de conformations et de physionomies cérébrales. Nous insisterons plus loin sur ces variations des circonvolutions de l'homme, et nous espérons démontrer qu'elles sont régies elles-mêmes par un système de compensations réciproques dont l'économie sera facile à saisir.

§ VI

Le cerveau schématique.

Tous les organes en voie de développement présentent, à un moment donné, un aspect qui réalise comme la schématisation spontanée et natu-

relle de leur état adulte. Il en est ainsi du cerveau. Mais ce moment est difficile à saisir, attendu que, dès la première apparition des plis corticaux, l'hémisphère humain, très différent en cela de celui de tous les autres animaux, affirme déjà son individualité. Seules les parties centrales, celles qui correspondent à la base ou au seuil, s'accroissent et se disposent d'une façon à peu près identique. Cependant, si l'on considère les grandes différences des cerveaux adultes et la difficulté qu'on éprouve à les ramener plus ou moins habilement à un type schématique convenu, on reconnaîtra qu'il est préférable de rechercher encore dans l'histoire du développement cérébral les éléments de la schématisation.

La date à laquelle les circonvolutions apparaissent est elle-même variable. Chez tel sujet, le cerveau, à trois mois, ne présente pas trace de plissement; chez tel autre, les scissures fondamentales sont déjà parfaitement reconnaissables, et par conséquent la subdivision lobaire se dessine. L'ordre dans lequel les circonvolutions s'isolent n'est pas mieux déterminé; on ne peut formuler à cet égard que des lois très générales, sur lesquelles Gratiolet et Broca ont émis des opinions différentes. Il serait donc impossible de tirer des conclusions médico-légales formelles sur l'âge d'un fœtus d'après l'ordre d'apparition de ses plis cérébraux. Le moment auquel il faut rapporter l'état schématique de l'hémisphère, au cours du développement de cet organe, n'est rien moins que précis.

En raison des nombreux caractères différentiels qui, dès le début, manifestent cette individualité du cerveau dans l'espèce humaine, il est préférable d'arriver progressivement à la conception schématique du manteau cortical en étudiant le développement lui-même. On en vient ainsi à se convaincre que c'est vers le neuvième mois que le type schématique est réalisé avec la plus grande approximation.

Nous avons dit qu'il nous semblait logique de ne considérer à l'hémisphère que deux faces : une interne et une externe. Nous examinerons successivement le développement de l'une et de l'autre.

A. Développement de la face interne.

Vers la fin du troisième mois ou dans le courant du quatrième, on voit apparaître, à la partie postérieure de l'hémisphère, une incisure horizontale : c'est le rudiment de la *scissure calcarine* (*K*, schéma 15). Cette petite scissure sépare la région pariétale (*P*) de la région temporale (*T*). Mais il n'y a pas encore à parler ici de lobes. La région frontale (*F*) se confond avec la région pariétale (*P*). Quant à la région occipitale, elle n'existe que virtuellement, en arrière de la scissure calcarine (*K*) au niveau où la région pariétale (*P*), se confond avec la région temporale (*T*). Entre la région frontale (*F*) et la région temporale (*T*), on voit s'enfoncer d'avant

en arrière et de bas en haut une anfractuosité régulière, à contour circulaire, dont le fond est exclusivement constitué par de la substance grise. C'est l'espace perforé antérieur et la vallée de Sylvius (S'). De la substance grise qui tapisse cette fosse part un prolongement de substance blanche qui s'avance au-dessous de la région frontale (F) et qui présente, à son extrémité antérieure, une partie renflée. Ce prolongement nerveux est le lobe olfactif; la partie renflée est le bulbe olfactif (OLB).

Le fond de la vallée de Sylvius (S') est entouré par un bordure blanche, à concavité antéro-inférieure, large en arrière, mince en avant. Cette bor-

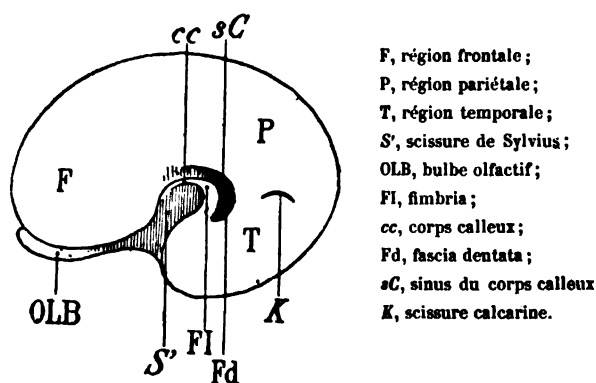


Schéma 13. — Face interne d'un hémisphère droit (fœtus de trois mois et demi; grandeur naturelle).

dure est la fimbria (FI); la partie amincie en avant est l'ébauche du corps calleux (cc). Elle est limitée elle-même, à sa périphérie, par un repli ourlé de l'écorce (Fd) qui représente l'ébauche du corps godronné ou fascia dentata, et qui est séparé de l'écorce proprement dite par un sillon demi-circulaire (sC). Ce sillon représentera, dans l'avenir, le sinus du corps calleux.

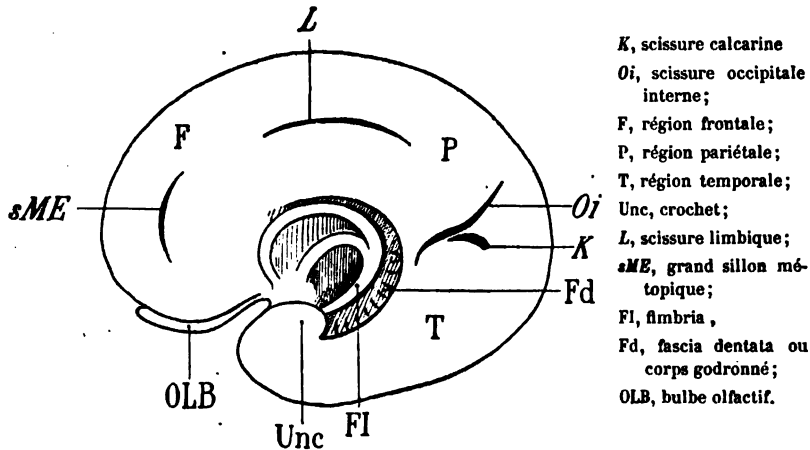
Sur un cerveau de quatre mois et demi, la scissure calcarine (K) n'a gagné ni en étendue ni en profondeur; mais au-dessus d'elle une nouvelle scissure se montre, oblique en bas et en avant: la scissure occipitale interne (Oi, schéma 14). Elle forme avec la calcarine un angle ouvert en arrière, dont les côtés limitent le futur lobe occipital. Au-dessous de la calcarine (K) est le lobe temporal (T); au-dessus et en avant de la scissure occipitale interne (Oi) est le lobe pariétal (P).

Le lobe temporal, à son extrémité antérieure, se recourbe en arrière, formant une sorte de *crochet* (Unc).

Les régions frontale (F) et pariétale (P) se confondent encore dans toute l'étendue du bord supérieur de l'hémisphère; mais elles sont divisées en deux étages par deux nouvelles incisions: une moyenne (L) horizontale,

qui sera la scissure limbique; une antérieure, verticale (*sME*), qui sera le grand sillon métopique. Ces deux incisures semblent être sur le prolongement l'une de l'autre et décrire une courbe à concavité inférieure, parallèle à la courbe du seuil de l'hémisphère.

Le seuil de l'hémisphère se compose des parties que nous avons déjà



Sché ma 14. — Face interne d'un hémisphère droit (tœtus de quatre mois et demi; grandeur naturelle).

signalées. Toutefois la fimbria (*FI*) se bifurque en avant : la branche de bifurcation supérieure sera le corps calleux; la branche inférieure sera le pilier antérieur du trigone. Le corps godronné ou fascia dentata (*Fd*) sert de limite en bas à la fimbria, et en haut au corps calleux; la portion qui circonscrit le corps calleux constituera ultérieurement le *tœnia tecta*.

A cinq mois et demi environ la scissure calcarine (*K*) se relève en arrière et se confond en avant avec la scissure occipitale (*Oi*, schéma 15). La portion de l'écorce comprise entre les côtés de l'angle formé par ces deux scissures est le *cuneus* ou sixième circonvolution occipitale. Cette sixième circonvolution occipitale représente en réalité la partie essentielle du *lobe* occipital à la face interne du cerveau. La scissure occipitale interne, qui le limite en avant, (*Oi*) atteint le bord de l'hémisphère et l'entaille plus ou moins profondément.

Au-dessous de la scissure calcarine (*K*) s'étend, d'arrière en avant, un grand sillon (*ol*) qui sépare en deux étages ou en deux grands plis longitudinaux la région temporale. On remarquera (schéma 15) qu'il n'y a aucune solution de continuité dans le trajet de ces deux plis; qu'ils vont depuis le pôle occipital (*PO*), au-dessous de la scissure calcarine (*K*), jusqu'au pôle sphénoïdal (*PS*). Ces deux plis sont les quatrième et cin-

quième circonvolutions temporales (T^4 , T^5); elles mériteraient donc le nom d'*occipito-temporales*. La cinquième (T^5) fait suite, d'autre part, à la circonvolution limbique (C) en arrière du corps calleux (cc). Mais cela n'empêche qu'il n'y a pas, du moins chez l'homme, la moindre démarcation entre les circonvolutions temporales (T^4 , T^5) et la région occipitale. La partie la plus reculée de la cinquième circonvolution temporale (T^5) porte, dans la nomenclature de Broca, le nom de cinquième circonvolution occipitale (O^5 schéma 15). Mais ce n'est là qu'une assimi-

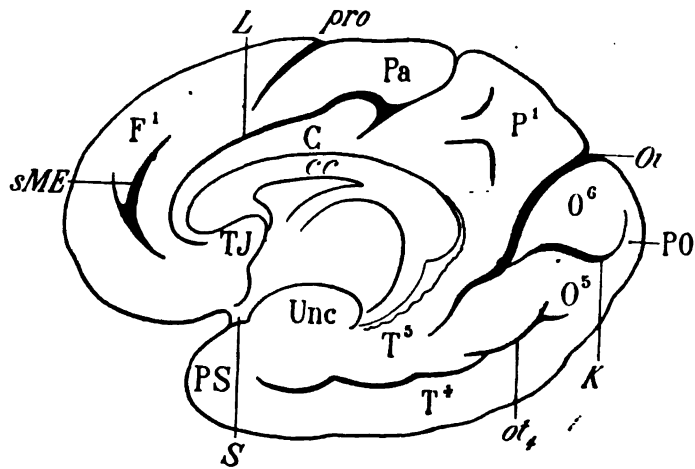


Schéma 15. — Face interne d'un hémisphère droit (fœtus de cinq mois et demi à six mois).

K, scissure calcarine; O_i , scissure occipitale interne; O^6 , sixième circonvolution occipitale ou *cuneus*; O^5 , gyrus lingual; PO, pôle occipital; ot_4 , quatrième sillon occipito-temporal; T^5 , cinquième circonvolution temporale (ou de l'hippocampe); Unc, crochet de l'hippocampe; T^4 , quatrième circonvolution temporale; PS, pôle sphénoïdal; cc, corps calleux; C, circonvolution du corps calleux ou limbique; L, scissure limbique; TJ, tubercule de jonction; sME, grand sillon métopique; F^1 , première circonvolution frontale; pro, sillon præ-ovalaire; Pa, lobule paracentral.

lation avec ce qu'on observe sur le cerveau du singe, où le lobe occipital a une autonomie parfaite. Dans la nomenclature allemande cette partie postérieure de la cinquième temporale est appelée *gyrus lingualis* (O^5). Le grand sillon qui sépare la quatrième circonvolution temporale (T^4) de cinquième (T^5) est le grand sillon occipito-temporal de Panoeh, ou quatrième sillon temporal de Broca (ot_4).

La scissure limbique (L) s'allonge à ses deux extrémités. L'extrémité postérieure se relève et atteint le bord supérieur de l'hémisphère. Tout ce qui est situé à sa partie postérieure appartient au lobe pariétal (P^1). L'extrémité antérieure se rapproche du genou du corps calleux, et se perd à la partie inférieure de ce genou, sans rejoindre le grand sillon

métopique (*sME*). Tout ce qui est au-dessus de la scissure limbique appartient au lobe frontal (F^1); tout ce qui est au-dessous appartient à la circonvolution limbique (C). De cette façon la circonvolution limbique se réfléchit, comme la scissure limbique (*L*) au-dessous du genou du corps calleux, et là, se termine dans une saillie de l'écorce qu'on peut appeler le tubercule de jonction (TJ).

Le grand sillon métopique (*sME*) divise le lobe frontal en deux plis. Le pli antérieur (F^1) est la première circonvolution frontale, qui borde la scissure inter-hémisphérique dans toute la convexité antérieure du cerveau, et qui va, elle aussi, en suivant la convexité, aboutir au tubercule de jonction (TJ), au-dessus et en avant de la vallée de Sylvius (S). La partie du lobe frontal qui est en arrière du grand sillon métopique réunit la première frontale (F^1) au tubercule de jonction (TJ) par un trajet plus court, c'est-à-dire au contact de la circonvolution limbique (C).

Enfin la première circonvolution frontale (F^1) est entaillée, vers sa partie moyenne et sur le bord libre de l'hémisphère, par une incisure (*pro*) qui sert de limite antérieure à une surface allongée, improprement désignée sous les noms de lobule ovalaire ou de lobule paracentral (Pa). Cette incisure est dite « præ-ovalaire ».

Au septième mois environ, la disposition générale des plis de l'écorce commence à se rapprocher de la forme définitive. Il y a peu de modifications à signaler (schéma 16) dans la région occipitale et dans la région temporale. On remarquera seulement que la scissure occipitale (*Oe*) entame de plus en plus profondément le bord supérieur de l'hémisphère, où elle se continue, à la face externe qui sera étudiée ultérieurement. Les modifications les plus importantes se passent dans la région antérieure ou frontale.

La scissure limbique (*L*), qui forme la limite postérieure du lobe paracentral (Pa) et qui sépare la première circonvolution frontale (F^1) de la circonvolution limbique (C), ne rejoint pas le grand sillon métopique. Celui-ci se prolonge au-dessous du genou du corps calleux (GC), où il prend le nom de premier sillon sous-frontal (*sF*). Il ne garde le nom de sillon métopique que dans la région sus-jacente au genou du corps calleux. Le pli qui est situé entre ce sillon et la scissure limbique est le grand pli de passage fronto-limbique (πF , schéma 16). Il réunit en effet la circonvolution limbique (C) ou le tubercule de jonction (TJ) à la première circonvolution frontale (F^1). Ce grand pli de passage aboutit, en haut et en arrière au lobule paracentral (Pa), au-dessous du sillon præ-ovalaire (*pro*). Un second sillon sous-frontal (*sf*) plus petit que le premier divise en deux étages la partie réfléchie de la première frontale. Entre les deux sillons sous-frontaux (*sF* et *sf*), on voit un petit pli de passage (πf) établir encore une communication entre le tubercule de jonction

(TJ) et la première circonvolution frontale (F¹); Broca l'appelle *petit pli de passage fronto-lingbique*.

Enfin, dans l'intervalle qui sépare le lobe paracentral (Pa) du lobe occipital (O⁶), c'est-à-dire entre la scissure limbique (L) et la scissure occipitale (Oe), on voit une surface quadrilatérale, qu'on appelle communément le lobe carré, et qui n'est autre que la face interne du lobe pariétal. Ce lobe communique avec la circonvolution limbique par un petit pli de

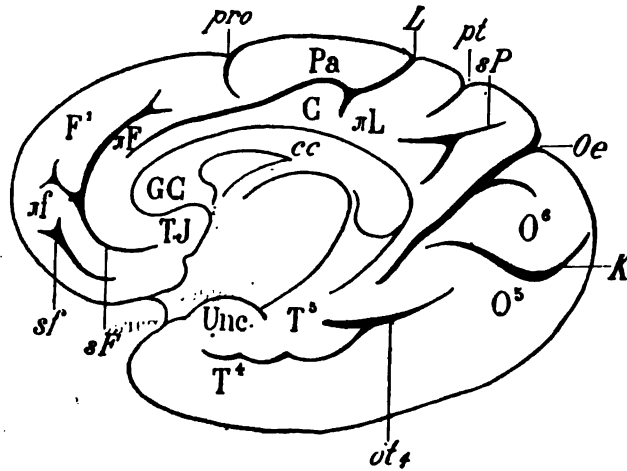


Schéma 16. — Face interne d'un hémisphère droit de sept mois et demi.

cc, corps calleux; GC, genou du corps calleux; K, scissure calcarine; Oe, scissure occipitale interne faisant suite à la scissure occipitale externe; ot₁, grand sillon occipito-temporal; O⁶, *cuneus*; O⁵, gyrus lingual; T⁵, quatrième circonvolution temporelle; T⁴, cinquième circonvolution temporelle ou circonvolution de l'hippocampe; Unc, crochet de l'hippocampe; L, scissure limbique; C, circonvolution limbique; TJ, tubercule de jonction; πL, pli de passage pariéto-lingbique; sP, scissure sous-pariétale; pt, sillon pariétal transverse; sf, premier sillon sous-frontal; F¹, première circonvolution frontale; πF, grand pli de passage fronto-lingbique; Pa, lobule paracentral; pro, incisure pré-ovale; sf, deuxième sillon sous-frontal; πt, petit pli de passage fronto-lingbique.

passage (πL) : le *pli de passage pariéto-lingbique*. A la surface du lobe carré, une profonde incisure étoilée (sP) à trois branches divise ce lobe en trois territoires suffisamment indépendants. Le plus antérieur des trois est lui-même subdivisé en deux parties par le prolongement d'un sillon (pt), venu de la face externe de l'hémisphère : le *sillon pariétal transverse*.

Au neuvième mois, la disposition est la même, mais tous les plis sont plus tortueux, plus compliqués; des incisures *continues* ou *isolées* augmentent le nombre de leurs subdivisions. C'est ainsi qu'on voit apparaître dans la région temporelle un nouveau sillon (ot₂) ou troisième sillon occipito-temporal; la face interne de la région temporelle présente, de ce fait, trois plis longitudinaux, qui sont de bas en haut : la troisième circonvolution

lution temporale (T^3), la quatrième (T^4) et la cinquième (T^5), ou circonvolution de l'hippocampe. En avant, entre la quatrième et la cinquième, un sillon (PRU) sépare le pôle sphénoïdal (PO) du crochet de l'hippocampe (Unc). Ce sillon (præ-uncique) est le prolongement antérieur du grand sillon occipito-temporal (ot_4). Il sert de limite antérieure et interne au crochet, ou, pour mieux dire, à la partie renflée de l'hippocampe, qui se

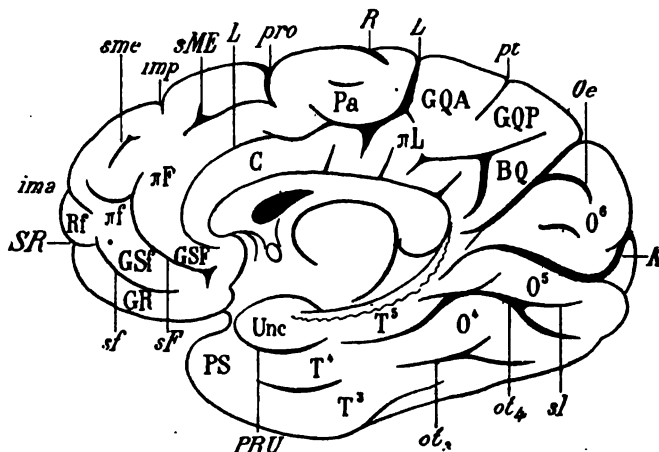


Schéma 17. — Face interne d'un hémisphère droit (fœtus à terme).

K, scissure calcarine; *O⁶*, scissure occipitale envoyant une branche dans le cuneus (O^6); *ot₄*, grand sillon occipito-temporal envoyant une branche (*sl*) dans le gyrus lingual (O^6); *ot₃*, troisième sillon occipito-temporal; T^3 , troisième circonvolution temporale; T^4 , quatrième circonvolution temporale, se continuant en arrière avec la quatrième occipitale (O^4), ou gyrus fusiforme; T^5 , cinquième circonvolution temporale (ou de l'hippocampe) se continuant en arrière avec la cinquième occipitale (O^5) ou linguale, et, en avant, avec le crochet (*Unc*); *PRU*, sillon præ-uncique séparant le crochet de la quatrième temporale (T^4); *PS*, pôle sphénoïdal; *L*, scissure limbique; *C*, circonvolution limbique; πL , pli de passage pariéto-limbique; *GQA*, pli antérieur du lobe carré; *GQP*, pli postérieur du lobe carré; *BQ*, bourrelet du lobe carré; *sME*, grand sillon métopique; *sF*, premier sillon sous-frontal; πF , grand pli de passage fronto-limbique; *Pa*, lobule paracentral; *pro*, sillon ou incisure præ-ovale; *sf*, deuxième sillon sous-frontal; πf , petit pli de passage fronto-limbique; *Rf*, rectangle frontal antérieur; *SR*, sillon rostral; *ima*, incisure métopique antérieure; *imp*, incisure métopique postérieure; *R*, scissure de Rolando; *sme*, incisure métopique; *GSf*, premier gyrus sous-frontal; *GSf*, deuxième gyrus sous-frontal; *GR*, gyrus rectus.

termine par un crochet. La partie renflée dont il s'agit est le *lobule de l'hippocampe*, qu'il ne faut pas confondre avec la circonvolution de l'hippocampe.

Dans la continuité de la cinquième circonvolution occipito-temporale, en arrière, vers le pôle occipital, le grand sillon occipito-temporal (ot_4) envoie un prolongement *constant* (*sl*) : le sillon du lobule lingual.

La scissure calcarine (*K*), au niveau où elle se relève en arrière, émet une branche inférieure, dont l'étendue est variable.

La scissure limbique (*L*) présente, sur sa lèvre inférieure, des incisures continues qui entament la circonvolution limbique (*C*). Ces incisures donnent à la circonvolution limbique une disposition plissée (qui n'est ici que rudimentaire) et qui lui a valu le nom de *circonvolution de l'ourlet*. Un des plis de l'ourlet forme le pli de passage pariéto-limbique (πL), qui réunit la circonvolution limbique au lobe carré.

Le lobe carré, au-dessus du prolongement postérieur de la circonvolution limbique (*C*), se montre déjà subdivisé en territoires distincts, d'une part, par le sillon pariétal transverse (*pt*), qui établit une séparation entre le gyrus antérieur du lobe carré (*GQA*) et le gyrus postérieur (*GQP*); d'autre part, par la scissure sous-pariétale qui sépare le gyrus postérieur (*GQP*) du bourrelet du lobe carré (*BQ*). Le bourrelet, grand triangle isocèle, dont les deux côtés égaux sont représentés par deux des branches de la scissure sous-pariétale, a pour base la scissure occipitale (*Oe*).

Le grand sillon métopique (*sME*), la plupart du temps séparé du premier sillon sous-frontal (*sF*) par un pli tardif, forme la limite antéro-supérieure du grand pli de passage fronto-limbique (πF). Ce pli se continue en bas et en arrière jusqu'au tubercule de jonction, sous le nom du premier pli sous-frontal (*GSF*).

Le second sillon sous-frontal (*sf*) se prolonge en avant jusqu'à une encoche du bord de l'hémisphère, qui est appelée, à tort peut-être, sillon rostral (*SR*). Le sillon rostral qu'on observe chez les carnivores n'a pas d'équivalent absolu chez les primates. Au-dessus du deuxième sillon sous-frontal (*sf*), le petit pli de passage fronto-limbique (πf) s'étend en arrière jusqu'au voisinage du tubercule de jonction, sous le nom de deuxième pli sous-frontal (*GSf*). En avant, il se termine la plupart du temps dans une surface assez régulièrement quadrilatérale (*Rf*) : le *rectangle* frontal antérieur.

Au-dessous du deuxième sillon sous-frontal (*sf*) la première circonvolution frontale forme le bord inférieur de l'hémisphère et le bord interne de la surface orbitaire. Elle est appelée à ce niveau *gyrus rectus* (*GR*).

Enfin, le bord de l'hémisphère commence à être entamé par des entailles plus ou moins profondes : à la partie postérieure du lobule paracentral (*Pa*), c'est l'extrémité supérieure de la scissure de Rolando (*R*). En avant du sillon præ-ovale (*pro*), c'est l'incisure métopique postérieure (*imp*). Au-dessus du rectangle frontal antérieur (*Rf*), c'est l'incisure métopique antérieure (*ima*). Le siège de ces deux incisures est d'ailleurs très variable. Il en est de même d'une incisure isolée (*sme*), composée parfois de plusieurs tronçons, et qui occupe l'étage supérieur de la première frontale, dans une direction parallèle à celle du grand sillon métopique (*sME*). On peut la désigner, suivant son importance, sous les noms de *petite incisure métopique* ou de *petit sillon métopique*. Lorsqu'elle est

divisée en plusieurs tronçons, chacun de ceux-ci s'appellera *incisure métopique*.

B. — *Développement de la face externe.*

A la fin du troisième mois et même dans le courant du quatrième, le cerveau est encore dépourvu de plis. Nous avons dit qu'à la face interne la scissure calcarine commençait à se montrer vers cette date. Il n'y a rien de semblable à la face externe, qui rappelle la surface corticale des lissencéphales (schéma 18). L'hémisphère est un ovoïde assez régulier, dont la partie antéro-inférieure est échancrée par une cavité peu profonde, dirigée en haut, en arrière et en dehors; cette cavité est la fosse de Sylvius. En avant et au-dessus de la fosse de Sylvius se trouve l'extrémité

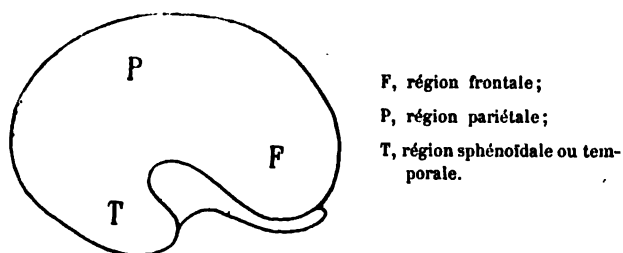


Schéma 18. — Face externe d'un cerveau de fœtus de trois mois et demi (grandeur naturelle).

frontale (F), directement au-dessus se trouve la région pariétale (P); au-dessous et en arrière se trouve la région sphénoïdale ou temporale (T). Pas plus qu'à la face interne, il n'est possible de reconnaître une région occipitale distincte.

Dans le courant du cinquième mois, l'anfractuosité (S') qui s'enfonce au-dessous de la région frontale (F) s'allonge en arrière en s'amincissant. Elle se continue en dedans et en avant avec l'espace perforé antérieur, où prend naissance le bulbe olfactif (O.I.B, schéma 19).

Au-dessus de la fosse de Sylvius (S'), à la surface de la région moyenne, commence à se dessiner une incisure oblique en bas et en avant, qui sera la scissure de Rolando (R). Deux autres incisures, antéro-postérieures (f_1 et f_2), apparaissent presque en même temps; elles deviendront les deux sillons frontaux.

Dès lors, le lobe frontal est constitué; il est représenté par toute la partie de la convexité de l'hémisphère qui se trouve en avant de la scissure de Rolando (R). Les deux sillons (f_1 et f_2) partagent ce lobe en trois plis parallèles, qui seront les trois circonvolutions frontales; la région commune à ces trois circonvolutions, en arrière, sera la circonvolution frontale ascendante.

La région pariétale ne présente aucun sillon. Mais dans la région temporale, parallèlement à la direction de la fosse de Sylvius, on reconnaît déjà une incisure allongée, qui sera le premier sillon temporal (t_1), ou sillon parallèle, quelquefois appelé *scissure parallèle*. En arrière, un deuxième sillon (t_2), deuxième sillon temporal, apparaît au voisinage de la région occipitale (O). Le lobe temporal est donc, lui aussi, définitivement constitué dans ses traits essentiels : il se compose de trois circon-

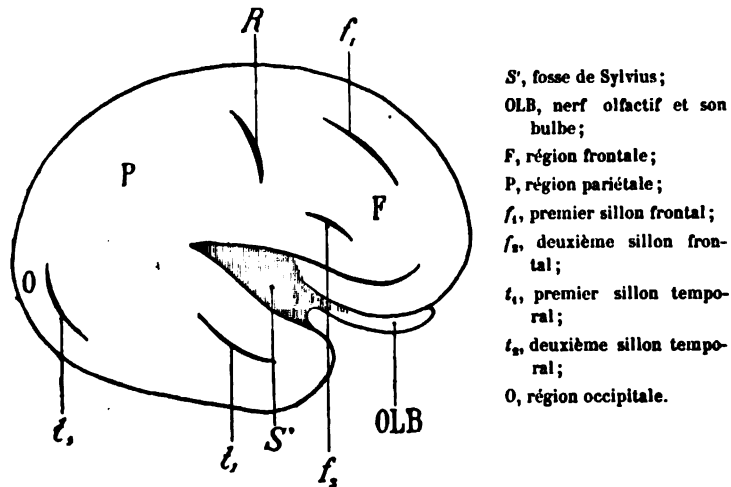


Schéma 19. — Face externe d'un hémisphère droit de fœtus de quatre mois et demi (grandeur naturelle).

volutions parallèles, séparées par deux sillons (t_1 et t_2), mais confondues dans l'intervalle de ces sillons. En arrière, le lobe temporal se confond avec la région occipitale et avec la région pariétale.

Dans le courant du sixième mois, de grands changements surviennent. La fosse de Sylvius se ferme par le rapprochement de ses deux bords, et elle est remplacée, à la surface, par la scissure de Sylvius (S'). Le rapprochement n'est pas absolument complet (schéma 20). En avant surtout, les deux lèvres sont encore assez écartées pour qu'on distingue entre elles un mamelon (PI), qui représente le centre de convergence des circonvolutions de l'insula, enfermées dans la fosse de Sylvius. Cette saillie mamelonnée est le *pôle de l'insula*.

L'insula est un petit groupe de circonvolutions qui sera étudié plus loin (schéma 25).

Les parties de l'écorce adjacentes à la scissure de Sylvius et qui recouvrent la fosse en se rapprochant l'une de l'autre sont appelées *opercule supérieur* et *opercule inférieur*.

Elles sont entaillées par des incisures dont le siège est à peu près fixe. Il en est deux, en tout cas, situées à la région antérieure de l'opercule supérieur, dont l'apparition est précoce et dont l'importance est telle au point de vue de l'orientation, qu'on les a considérées comme des branches de la scissure de Sylvius. Ces deux incisures naissent en effet de la scis-

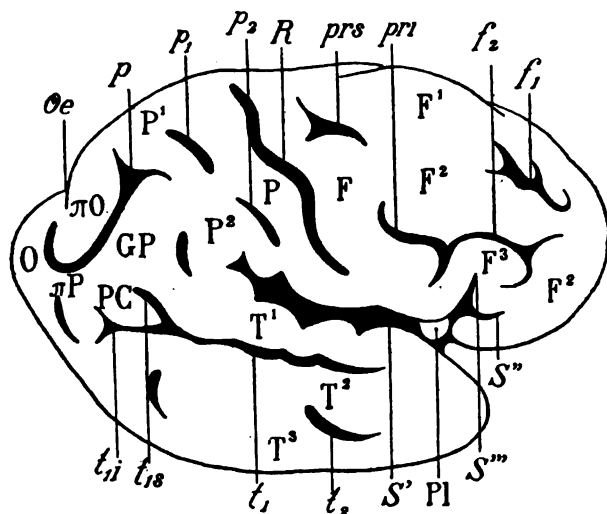


Schéma 20. — Face externe d'un hémisphère droit de fœtus au milieu du sixième mois (grandeur naturelle).

S, scissure de Sylvius; PI, pôle de l'insula; S', branche antérieure ou horizontale de la scissure de Sylvius; S'', branche verticale ou ascendante de la scissure de Sylvius; R, scissure de Rolando; f₁, premier sillon frontal; f₂, deuxième sillon frontal; F¹, F², F³, première, deuxième, troisième circonvolutions frontales; F, circonvolution frontale ascendante; prs, sillon præ-rolandique supérieur; pri, sillon præ-rolandique inférieur; t₁, premier sillon temporal; t₂, deuxième sillon temporal; T¹, T², T³, première, deuxième, troisième circonvolutions temporales; t_{1s}, branche supérieure du premier sillon temporal; t_{1i}, branche inférieure du premier sillon temporal; PC, pli courbe; Oe, scissure perpendiculaire externe; p, sillon pariétal ou interpariétal; P¹, circonvolution pariétale supérieure; P², circonvolution pariétale inférieure; p₁, sillon post-rolandique supérieur; p₂, sillon post-rolandique inférieur; P, circonvolution pariétale ascendante; GP, lobule du pli courbe; O, pôle occipital; *O, pli de passage pariéto-occipital supérieur ou premier pli de passage externe; *P, pli de passage pariéto-occipital inférieur ou deuxième pli de passage externe.

sure de Sylvius, en avant du pôle de l'insula (PI), par un tronc commun; l'une d'elles (S') se dirige horizontalement en avant : c'est la branche horizontale ou antérieure de la scissure de Sylvius; l'autre, à peu près verticale (S''), est la *branche verticale* ou *ascendante* de la scissure de Sylvius; ces deux branches s'enfoncent dans la troisième circonvolution frontale (F³), dont elles compliquent la forme et le trajet.

La scissure de Rolando (R) augmente de profondeur et d'étendue; elle

n'est plus rectiligne, elle devient sinueuse; les deux sillons frontaux (f_1 , f_2) s'allongent dans le sens antéro-postérieur, et ainsi l'on voit s'isoler plus nettement les trois circonvolutions frontales (F^1 , F^2 , F^3). Nous avons dit que ces trois circonvolutions prenaient naissance, en arrière, au-devant de la scissure de Rolando (R), sur une portion de l'écorce qui leur est commune et qui peut être déjà appelée *circonvolution frontale ascendante* (F). La frontale ascendante s'isole elle-même de plus en plus, grâce à l'apparition de deux sillons situés au-devant de la scissure de Rolando et qui, plus tard, seront parallèles à cette scissure. Le sillon supérieur (prs) ou *præ-rolandique supérieur* reçoit l'extrémité postérieure du premier sillon frontal (f_1); le sillon inférieur ou *præ-rolandique inférieur* (pri) reçoit l'extrémité postérieure du deuxième sillon frontal (f_2).

Dans la région temporale il n'y a guère de transformations à signaler. toutefois le premier sillon ou sillon parallèle (t_1) présente déjà à son extrémité postérieure une bifurcation de grande importance. Les deux branches de cette bifurcation (t_{1a} , branche supérieure, t_{1i} , branche inférieure), forment un angle ouvert en arrière, limitant une petite portion de l'écorce qui sera le pli courbe (PC). Quant au deuxième sillon (t_2), il se compose de plusieurs tronçons isolés, laissant des intervalles anastomotiques entre la deuxième circonvolution temporale (T^2) et la troisième (T^3).

Ainsi la région frontale et la région temporale n'ont pas subi de changements très notables. Au contraire, dans la région pariétale on constate de grandes modifications.

Sur le bord supérieur de l'hémisphère, en arrière, apparaît l'encoche de la scissure occipitale (Oe), que nous avons déjà signalée à la face interne de l'hémisphère. Ce qui est en arrière de la scissure occipitale est le *lobe occipital* (O). Au-dessous de cette encoche, un sillon profond, concave en haut et en dedans, mais dirigé, dans son ensemble, d'avant en arrière, divise en deux étages la partie supérieure de la région pariétale. Ce sillon, appelé *interpariétal* ou tout simplement *pariétal*, n'est qu'une incisure isolée. Ce qui est au-dessus de lui est le lobule pariétal supérieur (P^1); ce qui est au-dessous est le lobule pariétal inférieur (P^2); le lobule pariétal inférieur est relié au pli courbe (PC) par un pli intermédiaire appelé lobule du pli courbe (GP). On peut constater que le lobule du pli courbe est sur le prolongement de la première temporale (T^1).

Le lobule pariétal supérieur (P^1) et le lobule pariétal inférieur (P^2) sont séparés de la scissure de Rolando (R), chacun par un petit sillon parallèle à cette scissure; le *sillon post-rolandique supérieur* (p_1) et le sillon post-rolandique inférieur (p_2) servent ainsi de limite postérieure à une grande circonvolution (P), la *pariétale ascendante*, bornée en avant, dans toute son étendue, par la scissure de Rolando (R).

Le lobe pariétal est donc divisé en deux lobules (P^1 et P^2) par le sillon interpariétal (p). Ces deux lobules se subdiviseront eux-mêmes ultérieurement. Déjà le lobule inférieur se compose de trois parties : la circonvolution pariétale inférieure (P^2), le lobule du pli courbe (GP), et le pli courbe (PC), qu'on peut considérer comme appartenant au lobe pariétal.

Au-dessus et au-dessous du sillon pariétal (p), le lobe pariétal est relié au lobe occipital (O) par deux plis : un pli supérieur (πO), qui décrit une courbe à concavité interne autour de la scissure occipitale externe (Oe); c'est le pli de passage pariéto-occipital supérieur ou *premier pli de passage externe* (Gratiolet). Il réunit le lobule pariétal supérieur (P^1) au lobe occipital (O); un pli inférieur (πP), au-dessous du sillon pariétal (p), relie le pli courbe (PC) au lobe occipital : c'est le *deuxième pli de passage externe*, ou pli de passage pariéto-occipital inférieur. Il n'est jamais superficiel que chez l'homme; et, pour cette raison, Gratiolet l'appelait *pli humain*.

Vers la fin du septième mois, tous les traits fondamentaux que nous venons d'énumérer se sont considérablement accentués, c'est-à-dire que les scissures et les sillons ont augmenté de longueur et de profondeur, de façon à isoler davantage les lobes et les circonvolutions; mais il n'y a que peu de subdivisions nouvelles.

L'hémisphère, représenté sur le schéma 21 et qui appartenait à un fœtus de huit mois environ, n'est pas bien différent de l'hémisphère de six mois et demi représenté sur le schéma 20. La vallée de Sylvius (S) se continue avec la scissure de Sylvius; on peut remarquer que les incisures des opercules sont plus prononcées. Toutes les parties constituantes du lobe frontal ont la disposition générale qui a été décrite; toutefois, le premier sillon frontal (f_1) se confond avec le præ-rolandique supérieur en arrière et ne se prolonge pas en avant. Dans la région antéro-inférieure du lobe frontal, apparaît une incisure isolée (soe), qui sera le *sillon orbitaire externe*.

Dans la région temporale et dans la région pariétale, il n'y a rien à signaler; c'est dans la région occipitale (celle dont le développement est certainement le plus tardif, du moins à la face *externe* de l'hémisphère), qu'il y a lieu de relever les modifications les plus importantes.

Sur l'hémisphère que nous avons reproduit ici, la scissure occipitale externe (Oe) atteint le sillon pariétal (p), de telle sorte que le premier pli de passage externe n'existe pas. C'est là une anomalie qui est relativement rare chez l'adulte, mais qui ne l'est certainement pas autant chez le fœtus. D'autre part, le sillon pariétal (p) se termine en arrière dans une petite incisure transversale (O_1), qu'on doit appeler *premier sillon occipital*, mais qu'on peut considérer — par assimilation avec ce qui s'observe chez les primates — comme un prolongement de la scissure occipitale externe (Oe). Ce qui se trouve au-dessus et en avant de ce premier sillon occipital est la

première circonvolution occipitale (O^1). La première occipitale fait immédiatement suite, on le conçoit, au premier pli de passage externe. Ce qui se trouve au-dessous et en arrière du premier sillon occipital (o_1) est la deuxième circonvolution occipitale (O^2). La deuxième circonvolution occipitale est reliée au pli courbe (PC) par le deuxième pli de passage (πP).

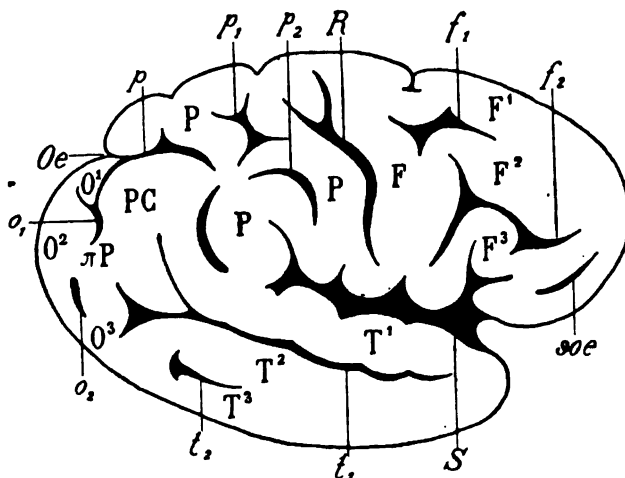


Schéma 21. — Face externe d'un hémisphère droit de fœtus à la fin du septième mois (plus petit que nature).

S, vallée de Sylvius se continuant à la face externe du cerveau sous le nom de scissure de Sylvius; R, scissure de Rolando; F, frontale ascendante; F¹, F², F³, première, deuxième, troisième circonvolutions frontales; f₁, f₂, premier et deuxième sillons frontaux; soe, sillon orbitaire externe; P, lobe pariétal; p, sillon pariétal ou interpariétal; p₁, sillon post-rolandique supérieur; p₂, sillon post-rolandique inférieur; Oe, scissure occipitale externe; o₁, premier sillon occipital; o₂, deuxième sillon occipital; O¹, O², O³, première, deuxième, troisième circonvolutions occipitales; PC, pli courbe; πP , deuxième pli de passage externe; T¹, T², T³, première, deuxième, troisième circonvolutions temporales; t₁, premier sillon temporal ou sillon parallèle; t₂, deuxième sillon temporal.

Enfin, cette deuxième circonvolution occipitale est limitée en bas — mal limitée d'ailleurs — par un petit sillon (o_2), deuxième sillon occipital, qui est sur le prolongement du deuxième sillon temporal (t_2). Ce qui est au-dessous du deuxième sillon occipital est la troisième circonvolution occipitale (O^3), toujours confondue avec la troisième temporale (T^3).

L'hémisphère du fœtus à terme est constitué comme celui de l'adulte, avec cette seule différence que les plis sont en général moins contournés, moins compliqués et plus largement anastomosés. Le spécimen que nous avons représenté ici (schéma 22) répond assez exactement à la moyenne, et peut être considéré comme un *type approximatif* de cerveau schématique. Mais nous ne saurions trop répéter que les différences individuelles, commençant à se manifester avec les premiers plissements de l'écorce,

ne permettent pas de concevoir, même pendant la période embryonnaire, le type parfait du cerveau *schématique humain*. L'exemple même qu'on a ici sous les yeux (schéma, 22) n'est pas exempt d'anomalies, s'il y a lieu d'admettre des anomalies dans un organe dont on peut dire, sans paradoxe, que sa caractéristique réside surtout dans ses variations.

Chez le fœtus à terme, la scissure de Sylvius est à peu près complète-

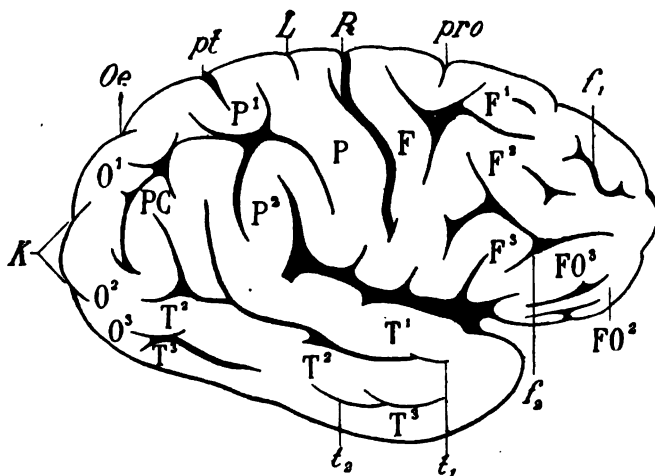


Schéma 22. — Face externe d'un hémisphère droit (fœtus à terme).

R, scissure de Rolando; *pro*, sillon præ-ovale; *L*, scissure limbique; *pt*, sillon pariétal transverse; *F*, circonvolution frontale ascendante; *F¹*, *F²*, *F³*, première, deuxième, troisième circonvolutions frontales; *FO³*, circonvolution fronto-orbitaire externe; *FO²*, lobule orbitaire; *f₁*, *f₂*, premier sillon frontal et deuxième sillon frontal; *t₁*, *t₂*, premier sillon temporal et deuxième sillon temporal; *T¹*, *T²*, *T³*, première, deuxième, troisième circonvolutions temporales; *P*, pariétale ascendante; *P¹*, *P²*, premier et deuxième lobules pariétaux; *PC*, pli courbe; *Oe*, scissure occipitale externe; *K*, scissure calcarine; *O¹*, *O²*, *O³*, première, deuxième, troisième circonvolutions occipitales.

ment fermée. Il faut en écarter les lèvres pour découvrir le pôle de l'insula. Ses opercules présentent des incisures profondes. Le deuxième sillon frontal (*f₂*) se prolonge en avant, de manière à isoler, au-dessous de lui, l'extrémité antérieure de la troisième circonvolution frontale (*F³*) qui prend le nom de fronto-orbitaire externe (*FO³*). En dedans de cette circonvolution, on aperçoit le lobule orbitaire (*FO²*), qui fait suite à la deuxième frontale (*F²*).

La scissure de Rolando (*R*) atteint le bord supérieur de l'hémisphère et le dépasse même, pour se terminer, comme nous l'avons déjà vu, dans le lobule paracentral, à la face interne. En avant de cette scissure, sur le bord de l'hémisphère apparaît l'encoche du sillon præ-ovale (*pro*); en arrière apparaît l'encoche de la scissure limbique (*L*); enfin, derrière celle-ci, on voit s'enfoncer plus ou moins profondément, de dedans en

dehors, dans le lobule pariétal supérieur (P¹), le sillon pariétal transverse (*pt*).

Le sillon pariétal, le sillon post-rolandique supérieur et le sillon post-rolandique inférieur se rejoignent de manière à former une étoile au milieu du lobe pariétal, dont les trois territoires (P, P¹, P²) sont plus complètement isolés.

Sur le lobe occipital on peut reconnaître encore les trois circonvolutions que nous avons décrites (O¹, O², O³). Mais leurs limites ne sont pas représentées par les deux sillons occipitaux (*o*₁, *o*₂ schéma 21). C'est le prolongement bifurqué de la scissure calcarine (*K*) qui, venant empiéter sur la face externe de l'hémisphère, établit une démarcation assez indécise entre ces trois circonvolutions.

Il nous reste à signaler la disposition des plis de l'écorce qui constituent l'insula, c'est-à-dire ce petit lobule solitaire qui occupe le fond de la fosse de Sylvius et qu'on ne peut étudier, chez l'adulte, qu'en écartant largement les deux opercules de Sylvius.

Le schéma 23 représente la disposition de l'insula au fond de la fosse sylvienne.

Ce lobule, formé de plis rayonnants dont le centre de convergence (PI) est à la partie inférieure de la fosse, se compose de deux divisions lobulaires distinctes : une antérieure (IN) et une postérieure (INP). La division antérieure est l'insula proprement dit : il consiste en trois plis dont l'ensemble est un triangle à base supérieure. La base répond à l'opercule de la région frontale (OF) et de la région sous-rolandique (OR). Le sommet, mousse, mamelonné est le pôle de l'insula (PI). Il est situé immédiatement en arrière de la languette de substance grise qui réunit le lobe frontal au pôle sphénoïdal (PS) et qui porte le nom de pli ou *gyrus falciforme* (GFA).

Les trois plis de l'insula proprement dit sont séparés par deux sillons également convergents, partis de la base du lobule, mais qui n'atteignent jamais le sommet du triangle. — L'insula postérieure (INP) se compose de deux plis parallèles, obliquement dirigés en bas et en avant dans toute la hauteur de la fosse ; ils partent, en haut, de la région profonde de la fosse, au-dessous de l'opercule pariétal (OP) et arrivent, en bas, jusqu'au niveau et en arrière du pôle de l'insula antérieure (PI). Les deux plis de l'insula postérieure sont séparés l'un de l'autre par une incisure qui n'atteint pas toujours leur extrémité inférieure, de telle sorte qu'ils se confondent au voisinage du pôle. L'insula postérieure (INP) et l'insula antérieure (IN) sont au contraire nettement séparés par un sillon plus profond, qui s'étend sur tout le bord postérieur de l'insula antérieure ; on l'appelle *grand sillon de l'insula* (*ir*).

L'ensemble des deux insulas (IN et INP) est donc constitué par cinq

plis : trois appartiennent à l'insula antérieure, et deux à l'insula postérieure. Cet ensemble de petits plis est plaqué en quelque sorte sur le fond de la fosse; et comme les opercules ferment celle-ci de tous côtés, il existe entre les bords de l'insula et les portions du manteau qui forment les opercules, des culs-de-sac linéaires, pour lesquels Broca a proposé le

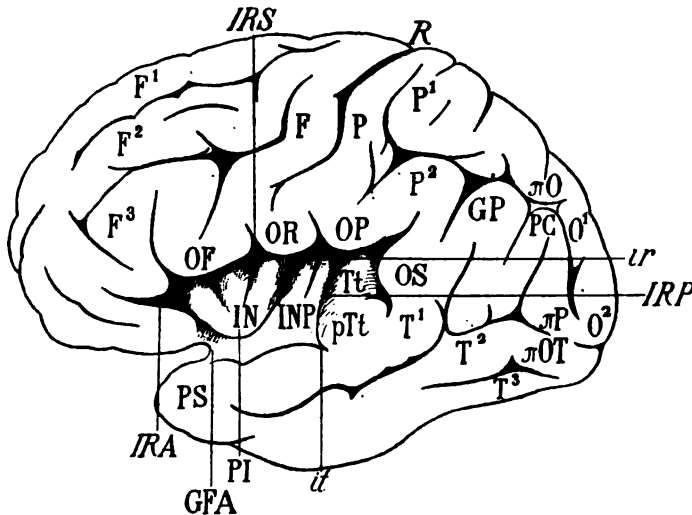


Schéma 23. — Face externe d'un hémisphère gauche; les lèvres de la scissure de Sylvius ont été écartées de manière à laisser voir l'insula au fond de la fosse.

IN, insula proprement dit; INP, insula postérieure; PI, pôle de l'insula; *ir*, grand sillon de l'insula; IRA, rigole antérieure de l'insula; IRP, rigole postérieure; IRS, rigole supérieure; OF, opercule frontal; OR, opercule de Rolando; OP, opercule pariétal; OS, opercule du fond de Sylvius; Tt, circonvolution temporale transverse; pTt, pied de la temporale transverse; T¹, première circonvolution temporale formant l'opercule temporal; *it*, incisure temporale; PS, pôle sphénoïdal; GFA, gyrus falciforme; R, scissure de Rolando; F, circonvolution frontale ascendante; F¹, F², F³, première, deuxième, troisième frontales; P, circonvolution pariétale ascendante; P¹, P², première et deuxième circonvolutions pariétales; GP, lobule du pli courbe; PC, pli courbe; O¹, O², première et deuxième circonvolutions occipitales; π O, premier pli de passage externe; π P, deuxième pli de passage externe; π OT, troisième pli de passage externe; T², T³, deuxième et troisième circonvolutions temporales.

nom de *rigoles*. A chacun des côtés de l'insula correspond une rigole. Une rigole antérieure (*IRA*), dirigée en bas et en arrière, sépare la partie antérieure de l'insula de la partie postérieure du lobe frontal. Une rigole postérieure (*IRP*), dirigée en bas et en avant, se confond avec le bord postérieur de l'insula postérieure (INP). Enfin une rigole supérieure (*IRS*), cachée sous les régions frontale, rolandique et pariétale de l'opercule (OF, OR, OP), s'étend d'avant en arrière sur toute la longueur de la base du lobule.

La partie la plus postérieure de la fosse de Sylvius est en dehors de l'insula. Elle est occupée par un pli de passage profond, oblique en arrière en dedans et en haut; ce pli, désigné par Broca sous le nom de *pli de passage pariéto-temporal profond*, et par les Allemands sous celui de *circonvolution temporale transverse* (Tt), commence à la surface de l'hémisphère (pTt) en arrière de l'opercule temporal (T') dont il est séparé par une incisure à peu près constante (*it*); il se perd, dans la profondeur, à l'extrémité la plus reculée de la fosse. La portion de l'opercule qui le recouvre et qui correspond exactement à la terminaison postérieure de la scissure, peut être appelée *opercule du fond de Sylvius* (OS).

La petite surface, visible à l'extérieur (pTt), qui représente, sur la lèvre inférieure de la scissure, l'origine du pli de passage temporo-pariétal profond, mérite le nom de *pied de la circonvolution temporale transverse*.

Nous avons dit que toutes les parties constituantes du manteau pouvaient

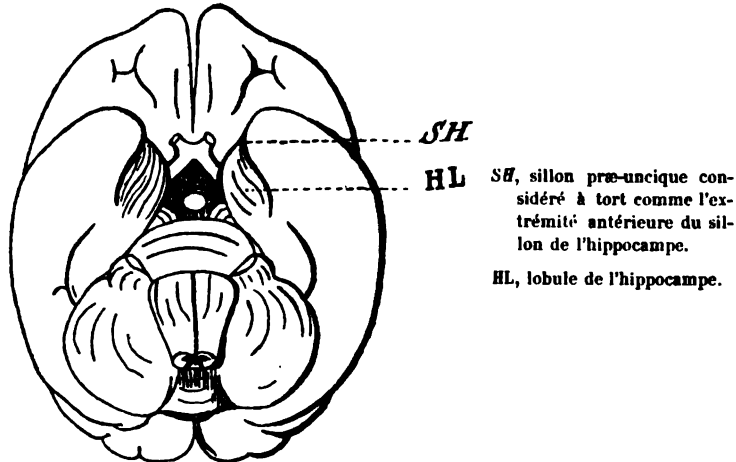


Schéma 21. — Face inférieure du cerveau du *cebus apella* (d'après Broca).

être étudiées exclusivement à la face externe et à la face interne de l'hémisphère, *sauf les circonvolutions orbitaires*. Nous allons énumérer rapidement ces dernières, en nous bornant aux caractères qu'elles présentent sur les hémisphères qui se rapprochent du type schématique. Mais auparavant il convient de rappeler la disposition de la circonvolution de l'hippocampe à son extrémité antérieure, c'est-à-dire en dehors de la base du cerveau.

Le cerveau de certains singes montre cette disposition dans sa plus grande simplicité, et, par comparaison, permet de se rendre mieux compte de ce qui s'observe chez l'homme où les rapports de l'hippocampe sont moins faciles à saisir.

A l'extrémité antérieure du lobe sphénoïdal on remarque un sillon en S italique (*SH*, schéma 24) qui est quelquefois appelé sillon de l'hippocampe. Ce sillon sert de limite externe à une portion de l'écorce parcourue par des rides sinueuses (*HL*) et qui se trouve en dedans et en arrière du pôle sphénoïdal (c'est le *lobule de l'hippocampe*). Or le lobule de l'hippocampe est limité en dehors, non pas par le sillon de l'hippocampe, comme on l'a prétendu, mais par un tronçon antérieur de la scissure limbique. Broca a péremptoirement démontré, par l'anatomie comparée, que ce sillon (auquel il faut donner un nom spécial et que nous avons appelé *præ-uncique*), est, chez le singe et chez l'homme, le vestige de la terminaison antéro-inférieure de la grande scissure limbique.

Sur le schéma 25, qui représente la face inférieure de l'hémisphère droit chez un fœtus à terme, on voit, en arrière et en dehors de l'espace perforé antérieur (*EPA*), le lobule de l'hippocampe (*Unc*), parcouru par des rides sinueuses et limité en dehors par un sillon, également sinueux, qui n'est autre que le sillon *præ-uncique* (voy. pl. IX et XL). On remarquera que ce lobule, terminé en dedans et en arrière par un crochet en retour sur la fente de Bichat (*Bf*), est en quelque sorte surajouté à la cinquième circonvolution temporale (*T⁵*). La cinquième circonvolution temporale (ou de l'hippocampe) le dépasse en avant. Elle est, d'autre part, ainsi que nous l'avons dit, la continuation antérieure de la cinquième occipitale (*O⁵*), et aussi la continuation du lobe carré (*CQ*).

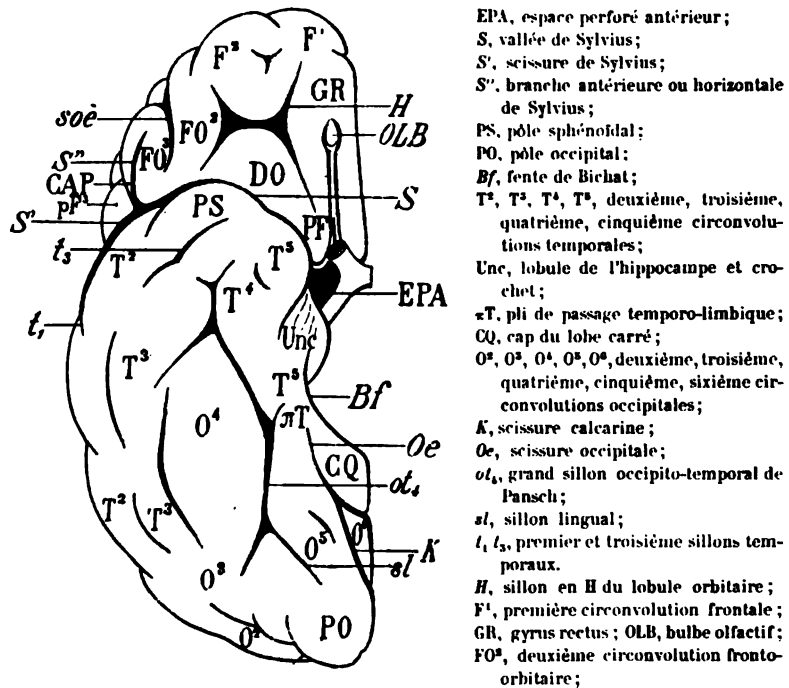
Sur ce schéma on constate facilement que la quatrième circonvolution occipitale (*O⁴*), ou *gyrus fusiforme*, occupe la région temporale bien plus que la région occipitale.

Les circonvolutions orbitaires, en avant de la vallée de Sylvius (*S*), constituent dans leur ensemble une région parfaitement limitée. La surface orbitaire présente à sa partie moyenne un sillon en H (*H*); ses deux jambages latéraux sont antéro-postérieurs; la barre d'union est transversale. En avant de la barre d'union, on voit la portion de la deuxième circonvolution frontale (*F²*) réfléchi sur la voûte orbitaire. En dedans du jambage latéral interne est la portion orbitaire réfléchi de la première frontale (*F¹*), qui, dans cette dernière partie de son trajet, s'appelle *gyrus rectus* (*GR*). Un sillon antéro-postérieur, le sillon orbitaire interne, limite cette circonvolution, depuis l'espace perforé antérieur (*EPA*) jusqu'à son milieu environ; mais il est caché par le nerf olfactif et le bulbe olfactif (*OLB*).

En dehors du jambage latéral externe du sillon en H, s'étend aussi un pli antéro-postérieur, émané de la deuxième frontale: on l'appelle *deuxième circonvolution fronto-orbitaire* (*FO²*). Selon la même terminologie, la première circonvolution fronto-orbitaire est le *gyrus rectus* (*GR*). La deuxième fronto-orbitaire (*FO²*) est limitée en dehors par le sillon

orbitaire externe (*soe*), que nous avons déjà mentionné en étudiant la face externe de l'hémisphère.

Enfin, en arrière de la barre d'union transversale du sillon en *H*, s'étale une surface, généralement dépourvue d'incisures et dont la partie posté-



FO³, troisième circonvolution fronto-orbitaire; — *soe*, sillon orbitaire externe; — CAP, cap de la troisième circonvolution frontale; — pF³, pied de cette circonvolution.

Schéma 25. — Face inférieure d'un hémisphère droit.

rieure occupe toute la largeur de la vallée de Sylvius (*S*) : c'est le *désert olfactif* (DO), ainsi nommé parce que la substance grise de cette région, dépourvue d'accidents de terrain, reçoit un certain nombre des fibres radiculaires de la racine olfactive externe.

Hervé considère à juste titre le désert olfactif comme la terminaison de la troisième circonvolution frontale. La continuité de l'un avec l'autre est facile à reconnaître sur le schéma 25. On aperçoit en effet, à la partie externe de la région orbitaire, le pied de la troisième frontale (pF³), faisant saillie en dehors et en avant de la scissure de Sylvius (*S'*). Cette circonvolution fait le tour de la branche verticale de Sylvius, forme le cap (CAP), décrit une nouvelle courbe autour de la branche horizontale de Sylvius (*S''*), revient en arrière vers la vallée de Sylvius (*S*)

et prend alors le nom de troisième circonvolution fronto-orbitaire (FO³). La troisième fronto-orbitaire, bornée en dedans par le sillon orbitaire externe (*soe*), marche d'avant en arrière. Arrivée au contact du pôle sphénoïdal (PS), dont elle est séparée par la vallée de Sylvius, elle se coude à angle droit, se porte ensuite directement en dedans, reçoit l'anastomose de la deuxième fronto-orbitaire (FO²) et s'étale derrière la barre de l'H pour former le désert olfactif (DO). L'extrémité la plus interne du désert olfactif, adjacente à l'espace perforé antérieur, porte, dans la nomenclature anthropologique, le nom de *pôle frontal* (PF).

§ VII

**Modifications du type schématique des circonvolutions
cérébrales.**

Les modifications du type schématique des circonvolutions sont variables à l'infini; et comme le type schématique du manteau cortical n'est qu'une pure conception de l'esprit, un artifice imaginé pour faciliter l'étude de l'hémisphère, il est difficile d'établir la limite à partir de laquelle telle modification du cerveau prétendu *schématique* constitue une anomalie.

Il existe, avons-nous dit, au point de vue morphologique, autant d'individualités cérébrales que d'individus : il en est des cerveaux comme des visages. D'autre part, s'il est certain que, malgré les innombrables dissemblances des visages et l'absence d'un type humain idéal, certaines conformations des traits constituent des anomalies, il n'est pas moins certain qu'il y a des cerveaux anormaux, et même monstrueux.

La plupart du temps la monstruosité dans la forme a pour conséquence une irrégularité dans la fonction. Mais ce n'est pas là une vérité absolue, et si l'on se hâte d'en tirer des conséquences générales, on risque d'énoncer de graves erreurs.

La théorie du cerveau génial et du cerveau criminel est une de ces erreurs. Édifiée sur le sable, elle s'écroulera d'elle-même. Le crédit passager dont elle aura joui ne peut s'expliquer que par le goût du public pour le nouveau ou le renouveau, par la séduction du paradoxe ingénieusement soutenu, par le talent incontestable et l'enthousiasme des promoteurs de la doctrine.

On s'est attaché beaucoup trop exclusivement à l'étude de la surface cérébrale; qu'on ne nous reproche pas un jeu de mots si nous disons que, dans la description du manteau de l'hémisphère, la grande majorité des auteurs se sont montrés trop *superficiels*. Peu d'entre eux ont considéré que les scissures et les sillons, s'enfonçant à une profondeur qui n'a

jamais été mesurée proportionnellement à la superficie de l'écorce, font partie de l'écorce elle-même; que les anomalies apparentes des plis *visibles* peuvent être compensées par les variations de profondeur de ces anfractuosités; que ces anfractuosités mêmes sont des circonvolutions retournées. en d'autres termes, l'envers des plis du manteau; que, dans la substance blanche où ils se cachent, tous ces plis et replis, si l'on pouvait les dérouler, présenteraient un développement de substance grise bien plus considérable que ce qui se voit du dehors. Les consciencieuses recherches de Calori, de Giacomini sur ce sujet n'ont pas fourni les résultats dont on pourrait tirer des conséquences pratiques. Bref, si l'on connaît suffisamment les anomalies de l'écorce visible, on connaît mal celles de l'écorce invisible. Celles-ci ne peuvent être élucidées que par la méthode des coupes sur des cerveaux durcis. L'écartement des scissures ou des sillons, sur les cerveaux frais, ne fournira jamais que des données inexactes ou incomplètes.

Pansch admet, d'une façon générale, que les anfractuosités fondamentales ou primaires sont les plus profondes. Cela même est encore bien loin d'être exact. La scissure de Sylvius et la calcarine sont évidemment les plus fixes, les plus précoces des anfractuosités de l'écorce; elles sont aussi celles qui s'enfoncent le plus loin dans la masse cérébrale. Mais la scissure de Rolando qui, à tous les points de vue, doit être considérée comme une des plus typiques, est, bien souvent, moins profonde que les deux sillons præ-rolandique et post-rolandique. La branche antérieure de la scissure de Sylvius, regardée par Broca comme une anfractuosité fondamentale, n'est représentée fréquemment que par une incisure à fleur d'écorce, dans la région postéro-inférieure de la troisième circonvolution frontale. Enfin la grande scissure limbique ou scissure d'Arnold, qui divise dans presque toute sa longueur la région supérieure de la face interne de l'hémisphère, est absolument comblée, chez un grand nombre de sujets, par le grand pli de passage fronto-limbique.

On remarquera également, quand on aura pratiqué un certain nombre de coupes, que l'inclinaison de la surface de section dans telle ou telle direction, par rapport à la surface, modifie la profondeur apparente des anfractuosités, scissures ou sillons.

Il n'est donc possible d'apprécier exactement la profondeur réelle des plis, qu'en divisant le manteau perpendiculairement au plan même des anfractuosités qui les séparent : problème presque irréalisable. Il faut se contenter des coupes heureuses fournies par le hasard. Alors seulement on se rend compte que *deux scissures et un sillon*, à l'exclusion de toutes les autres anfractuosités, ont une profondeur à peu près constante. Les deux scissures sont *la sylvienne et la calcarine*; le sillon est le quatrième temporal ou *grand sillon occipito-temporal de Pansch*.

Modification du type schématique à la face interne de l'hémisphère.

Le schéma 26 est destiné à montrer l'aspect de la face interne d'un hémisphère adulte qu'on peut considérer comme à *peu près* schématique. Cette figure servira de point de repère pour rappeler l'état *normal* lorsqu'on examinera les figures suivantes, relatives à des types *anormaux*.

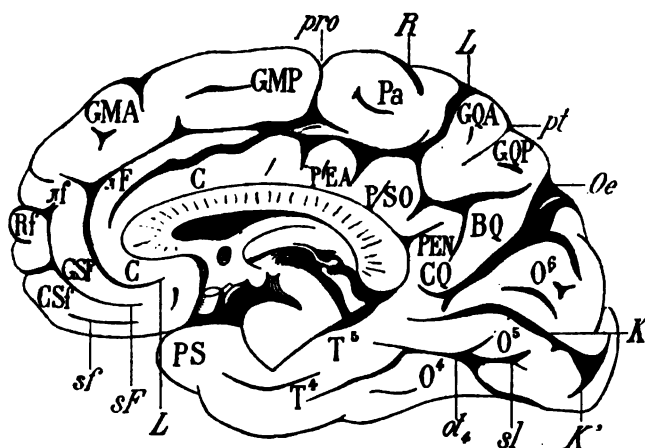


Schéma 26. — Face interne d'un hémisphère droit du type schématique.
(Voy. également la planche II de l'Atlas.)

R, scissure de Rolando; L, scissure limbique; *sf*, premier sillon sous-frontal; *sf'*, deuxième sillon sous-frontal; *Oe*, scissure occipitale; *K*, scissure calcarine; *K'*, branche inférieure de cette scissure; *pro*, incisure præ-ovale; *pt*, sillon pariétal transverse; *α*, grand sillon occipito-temporal; *sl*, sillon du lobule lingual; C, circonvolution limbique; PEA, pli ou pentagone antérieur de la circonvolution limbique; PSO, pentagone sous-ovale; PEN, pentagone du lobe carré; CQ, cap du lobe carré; T, circonvolution de l'hippocampe ou cinquième temporale; GSF, première circonvolution sous-frontale; GSF', deuxième circonvolution sous-frontale; Rf, rectangle frontal antérieur; *±f*, petit pli de passage fronto-limbique; *±F*, grand pli de passage fronto-limbique; GMA, gyrus métopique antérieur; GMP, gyrus métopique postérieur; Pa, lobule paracentral; GQA, pli antérieur du lobe carré; GQP, gyrus postérieur du lobe carré; BQ, bourrelet du lobe carré; O⁶, *Cuneus*, coin; O⁵, gyrus lingual; O⁴, gyrus fusiforme; T⁴, quatrième circonvolution temporale.

La meilleure manière de s'orienter consiste toujours à préciser le trajet de la scissure limbique (L) ou de la circonvolution limbique (C). On remarquera les ourlets de cette circonvolution, au-dessus de la moitié postérieure du corps calleux. Chacun de ces ourlets a la forme d'un petit pentagone; ils sont le plus souvent au nombre de trois, et l'on peut les désigner par les noms de *pentagone antérieur* (PEA), *pentagone sous-ovale* (PSO) et *pentagone du lobe carré* (PEN). Ce dernier est situé immédiatement au-dessus et en avant d'une proéminence arrondie, attenante au splénum : le *cap du lobe carré* (CQ).

On constatera également que la première circonvolution frontale, en avant de l'incisure præ-ovale (*pro*), peut être subdivisée en deux territoires correspondant à la région frontale proprement dite, et auxquels on peut, pour cette raison, donner les noms de *gyrus métopique antérieur* (GMA) et de *gyrus métopique postérieur* (GMP).

L'hémisphère gauche représenté sur le schéma 27 est presque superposable au type schématique. On n'observe d'anomalies que dans la région frontale inférieure ou sous-frontale, à l'origine de la scissure limbique (*L*), et des premier et deuxième sillons sous-frontaux (*sF* et *sf*). Cette région,

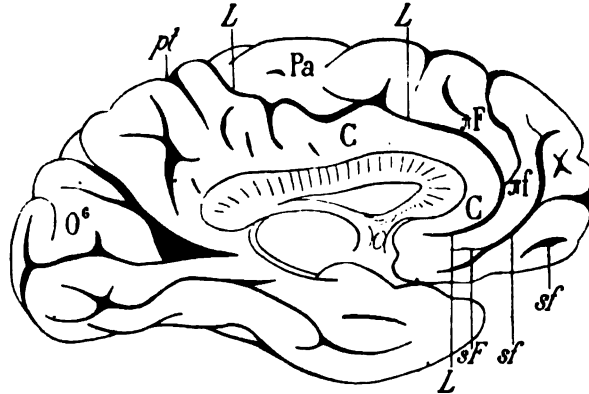


Schéma 27. — Face interne d'un hémisphère gauche qui ne présente d'anomalies que dans la région du carrefour.

L, scissure limbique; *C*, circonvolution limbique; *sF*, premier sillon sous-frontal; *sf*, deuxième sillon sous-frontal; πf , petit pli de passage fronto-limbique; πF , grand pli de passage fronto-limbique; *Pa*, lobule paracentral; *O°*, cuneus; *pt*, sillon pariétal transverse.

sous-jacente au genou du corps calleux, est appelée tantôt le *vestibule*, tantôt le *carrefour* de l'hémisphère (Broca).

Ici le premier sillon sous-frontal (*sF*) et le second (*sf*) sont confondus en partie. Il en résulte que le petit pli de passage fronto-limbique (πf) naît du premier pli sous-frontal. D'autre part, le grand sillon métopique, au lieu de prolonger le premier sillon sous-frontal (*sF*), se branche sur la scissure limbique (*L*). Le grand pli de passage fronto-limbique (πF) n'offre alors qu'une dimension très réduite. Cette série de modifications dans la répartition des anfractuosités et des plis dépend donc exclusivement de l'anomalie du premier sillon sous-frontal (*sF*). Et ainsi se vérifie toujours cette loi développée par Geoffroy-Saint-Hilaire qu'il *n'y a pas d'anomalie isolée*. Toute anomalie dans les rapports de continuité ou de contiguïté d'un organe entraîne une ou plusieurs autres anomalies dans les rapports des organes adjacents. Celles-ci en entraînent d'autres à leur

tour.... et ainsi de suite. Lorsque la première a une certaine importance, elle se répercute jusque dans des régions éloignées; si elle est insignifiante, la répercussion n'a qu'une faible portée.

Le schéma 28, emprunté à l'excellent ouvrage de Wernicke, représente la face interne d'un hémisphère gauche, où le grand sillon métopique fait défaut. Cette disposition n'est ni très rare, ni bien difficile à interpréter. En somme, la scissure limbique (*L*) et le grand sillon métopique se confondent, dès leur origine, au-dessous de la circonvolution limbique

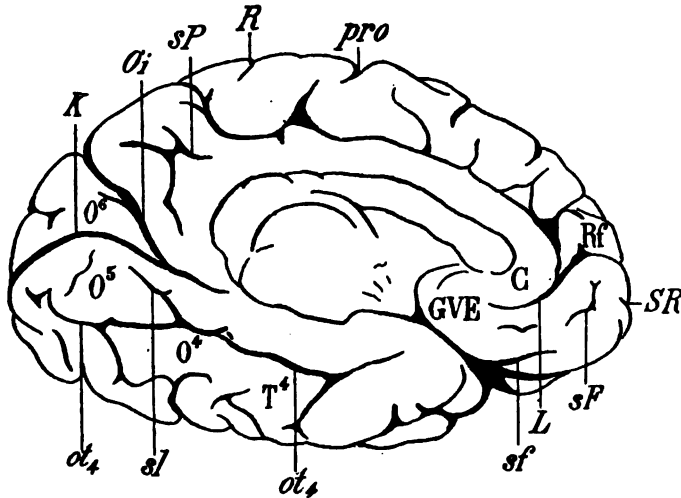


Schéma 28 (d'après Wernicke). — Face interne d'un hémisphère gauche.

GVE, *gyrus vestibuli*; L, scissure limbique; C, circonvolution limbique; sF, premier sillon sous-frontal; sf, deuxième sillon sous-frontal; SR, sillon rostral; Rf, rectangle frontal antérieur; pro, sillon præ-ovale; R, scissure de Rolando; sP, scissure sous-pariétale; Oi, scissure occipitale interne; K, scissure calcarine; ot₄, grand sillon occipito-temporal; O⁴, O⁵, O⁶, quatrième, cinquième, sixième circonvolutions occipitales; T⁴, quatrième circonvolution temporale.

(C). Elles prennent naissance à la surface du *carrefour* ou *gyrus vestibuli* (GVE) par un tronc commun; la première conséquence de cette irrégularité est que le grand pli de passage fronto-limbique fait défaut. Du moins il n'est pas superficiel; il est au fond de la scissure. Puis, pour remplacer le grand sillon métopique, le tronc de la scissure limbique envoie en avant, au-dessus du sillon rostral (SR), une branche importante qui sert de limite inférieure au rectangle frontal antérieur (Rf). Celui-ci est donc reporté beaucoup plus haut que son niveau habituel (il est possible d'ailleurs que cette petite surface rectangulaire appartienne au gyrus métopique antérieur).

Le premier sillon sous-frontal (sF), ne pouvant pas servir d'origine au

grand sillon métopique, est isolé dans la région sous-frontale, où il se compose de deux tronçons. Quant au second sillon sous-frontal (*sf*), on le voit surgir de la face orbitaire de l'hémisphère où il entaille le bord interne du gyrus rectus. On peut donc se rendre compte que si les anfractuosités du lobe frontal n'occupent pas leur situation normale, elles sont toutes représentées dans cette région, avec des variations de longueur qui compensent l'anomalie primordiale.

Sur le schéma 29 on remarquera une disposition inverse. Le premier sillon sous-frontal (*sF*) se continue normalement avec le grand sillon métopique (*sME*). La scissure limbique (*L*) est séparée de lui par un large

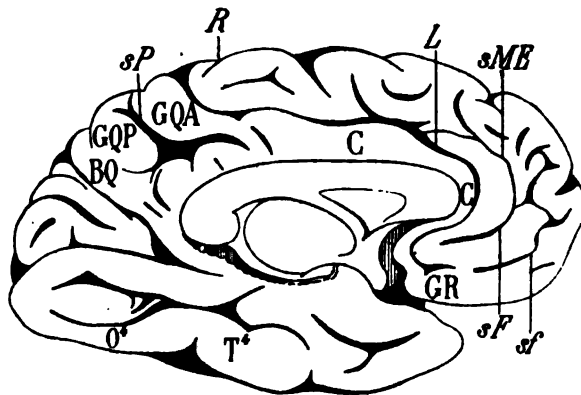


Schéma 29. — Face interne d'un hémisphère gauche.

L, scissure limbique; *C*, circonvolution limbique; *GR*, gyrus rectus; *sF*, premier sillon sous-frontal; *sf*, deuxième sillon sous-frontal; *sME*, grand sillon métopique; *R*, scissure de Rolando; *sP*, scissure sous-pariétale; *GQA*, *GQP*, gyrus antérieur et gyrus postérieur du lobe carré; *BQ*, bourrelet du lobe carré; *O**, quatrième circonvolution occipitale; *T**, quatrième circonvolution temporale.

intervalle, occupé par le grand pli de passage fronto-limbique. L'intervalle est même si large que la scissure limbique est toute voisine du genou du corps calleux et ne laisse qu'un espace très étroit pour le passage de la circonvolution limbique (*C*). La réduction de la circonvolution limbique entraîne, par compensation, une complication évidente de la région frontale antérieure.

Sur cette figure schématique (29) on notera encore une disposition anormale des plis du lobe carré. Le sillon pariétal transverse fait défaut; on sait que ce sillon sert de démarcation entre le gyrus antérieur et le gyrus postérieur du lobe carré (*GQA*, *GQP*). Pour compenser l'absence de ce sillon, la scissure sous-pariétale (*sP*) émet une forte branche ascendante; et c'est cette branche supplémentaire qui sépare les deux plis

en question. De cette façon la disposition des plis du lobe carré rentre, ou peu s'en faut, dans le type schématique.

Enfin on remarquera la continuité absolue du gyrus fusiforme ou quatrième circonvolution occipitale (O^4) avec la quatrième temporale (T^4).

Nous venons de signaler l'importance considérable que prend le grand pli de passage fronto-limbique (πF), dans les cas où la circonvolution limbique (C) s'amincit au devant du genou du corps calleux. C'est là un fait d'une constance très remarquable et sur lequel il nous semble utile d'insister. Le schéma 30 en fournit un nouvel exemple. Il représente la face

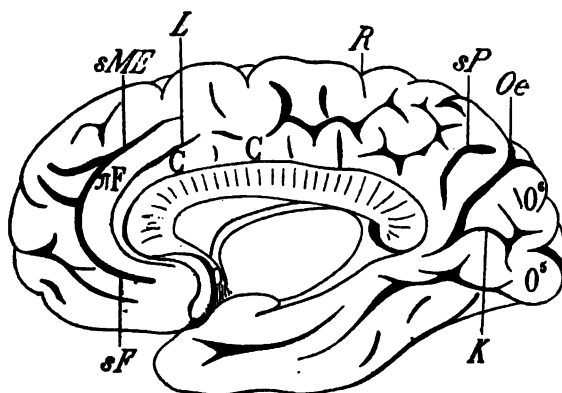


Schéma 30. — Face interne d'un hémisphère droit.

L, scissure limbique; *C*, circonvolution limbique; *sF*, premier sillon sous-frontal; *sME*, grand sillon métopique; πF , grand pli de passage fronto-limbique; *R*, scissure de Rolando; *sP*, scissure sous-pariétale; *Oe*, scissure occipitale; *K*, scissure calcarine; O^4 , gyrus lingual ou cinquième circonvolution occipitale; O^5 , gyrus cunéiforme (*cuneus*) ou sixième circonvolution occipitale.

interne de l'hémisphère droit d'une négresse, chez qui la scissure limbique (L) se réduit, au devant du corps calleux, au point de n'être plus qu'une mince incisure. Par compensation, le premier sillon sous-frontal (sF) prend les apparences d'une véritable scissure; il se continue, en haut, avec le grand sillon métopique (sME), et sert ainsi de limite antérieure à un grand pli de passage fronto-limbique (πF) d'une largeur et d'une portée exceptionnelles. Ce pli de passage pourrait être pris, à première vue, pour la circonvolution limbique elle-même (C).

Cet hémisphère (schéma 30) présente encore d'autres irrégularités. Par exemple, la scissure limbique (L) n'atteint pas le bord supérieur de l'hémisphère derrière l'extrémité supérieure de Rolando (R). Pour compenser cette diminution de longueur (qui correspond à une diminution de surface), le sillon pariétal transverse se ramifie en tous sens sur le plan du lobe carré. Mais comme ces ramifications ont, à leur tour, un développement excessif, la

scissure sous-pariétale (*sP*) est réduite à une profonde incisure dont la concavité regarde en arrière.

Enfin la scissure calcarine (*K*), par une exception vraiment rare, n'arrive pas jusqu'au pôle occipital. Elle est interrompue par un pli d'anastomose qui relie la sixième circonvolution occipitale (*O⁶*) à la cinquième (*O⁵*). De ce fait, le sillon du cuneus, au lieu de se jeter dans la scissure occipitale (*Oe*), se jette dans la calcarine (*K*).

Le schéma 31, qui reproduit aussi fidèlement que possible le profil interne de l'hémisphère droit d'Eugène Véron rappelle à beaucoup d'égards

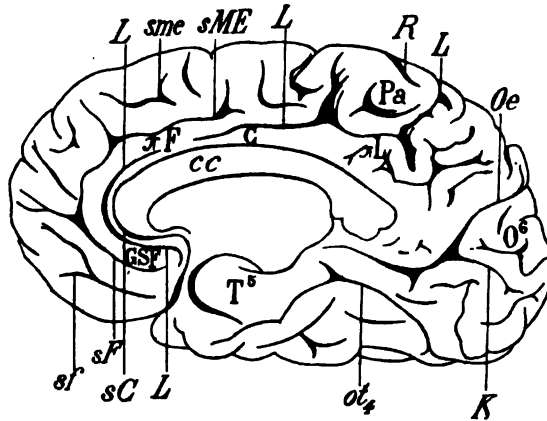


Schéma 31. — Face interne d'un hémisphère droit.

L, scissure limbique; *sC*, sinus du corps calleux; *cc*, corps calleux; *sF*, premier sillon sous-frontal; *sf*, deuxième sillon sous-frontal; *C*, circonvolution limbique; *GSF*, première circonvolution sous-frontale; *sF*, grand pli de passage fronto-limbique; *sME*, grand sillon métopique; *sme*, petit sillon métopique; *Pa*, lobule paracentral; *R*, scissure de Rolando; *sL*, pli de passage pariéto-limbique; *Oe*, scissure occipitale; *K*, scissure calcarine; *O⁶*, gyrus cunéiforme; *ot₄*, grand sillon occipito-temporal; *T⁵*, cinquième circonvolution temporelle (ou de l'hippocampe).

l'hémisphère de la négresse représenté sur le schéma 30. **M. Manouvrier** a publié tous les détails relatifs à la configuration assez exceptionnelle de ce cerveau. Ici encore la circonvolution limbique (*C*) est réduite, au devant du corps calleux (*cc*), à une minceur extrême. C'est le premier gyrus sous-frontal (*GSF*) qui occupe la place de cette circonvolution, ou qui la supplée, par le volume, à ce point qu'on peut le considérer comme un simple dédoublement de la circonvolution limbique. Telle est d'ailleurs l'opinion de **M. Manouvrier**. S'il en est ainsi, le grand sillon métopique (*sME*) représente la scissure limbique. Mais cela n'est guère vraisemblable, car on verrait alors cette scissure s'arrêter bien au devant du lobule paracentral (*Pa*), et cette disposition est impossible. La scissure limbique, en effet, sert toujours de limite postérieure au lobule paracentral (*Pa*). Sur le

schéma 31, on la reconnaît juste en arrière du lobule paracentral, où elle entame le bord de l'hémisphère. Si on la suit d'arrière en avant, on la voit se rapprocher du corps calleux, disparaître momentanément, puis réapparaître un peu plus loin pour contourner le genou et venir se terminer dans la région du carrefour, au-dessus du premier gyrus sous-frontal (GSF). L'intervalle qui, à ce niveau, sépare le sinus du corps calleux (sC) et la scissure limbique (L) représente la circonvolution limbique.

Nous signalerons encore, sur ce schéma, l'interruption de la scissure calcarine (K) par un pli d'anastomose qui relie la sixième circonvolution occipitale (O⁶) à la cinquième située au-dessous.

Les planches 5, 6, 7 et 8 de l'atlas présentent encore d'autres exemples d'anomalies de la face interne de l'hémisphère, avec les explications qui nous semblent leur convenir.

*Modifications du type schématique à la face externe
de l'hémisphère.*

Les circonvolutions de la convexité sont sujettes à des variations beaucoup plus nombreuses que celles de la face interne de l'hémisphère. Nous ne mentionnerons que les plus fréquentes, après avoir reproduit sur les schémas 32 et 33 l'aspect du type schématique de l'hémisphère adulte. Le schéma 52 (A) est destiné à rappeler la nomenclature des anfractuosités; le schéma 33 (B) rappellera celle des circonvolutions.

Sur le schéma 52 (A), on remarquera certaines incisures qui ne figuraient pas sur le cerveau fœtal, mais qui, en raison de leur constance sur le cerveau adulte, méritent d'être classées parmi les traits fondamentaux du type schématique. Par exemple, on constatera presque toujours, dans la continuité de la première circonvolution frontale, une incisure isolée, allongée, parallèle au premier sillon frontal (f_1) et qui subdivise la première circonvolution en deux plis secondaires. Cette incisure, qu'il faut appeler *incisure* ou *sillon de la première circonvolution frontale* (f_1'), occupe en général la région postérieure de cette circonvolution. On trouve une incisure analogue dans la continuité de la deuxième frontale; nous l'appelons, de même, *incisure* ou *sillon de la deuxième circonvolution frontale* (f_2'). Celle-là est encore beaucoup plus constante que la précédente (voy. pl. I). Elle a permis à Hervé de considérer la deuxième frontale de l'homme comme une circonvolution toujours dédoublée.

Dans la région pariétale, trois incisures verticales méritent également un nom spécial. L'une d'elles, la plus antérieure, qui souvent fait suite à la scissure de Sylvius, remonte dans la deuxième circonvolution pariétale : c'est l'*incisure du lobule pariétal inférieur* (ipi); la seconde, isolée au milieu du lobule du pli courbe, quelquefois étoilée, est l'*incisure du*

lobule du pli courbe (igp). La troisième, postérieure, tantôt isolée, tantôt branchée sur le sillon pariétal, tantôt continue avec le sillon parallèle, sert de limite antérieure au pli courbe, c'est l'*incisure du pli courbe (ipc)*.

Enfin on retiendra comme un fait constant la présence de deux incisures continues, branchées sur la scissure de Sylvius et mordant sur l'opercule supérieur : l'antérieure, ou *incisure frontale de Sylvius (if)*.

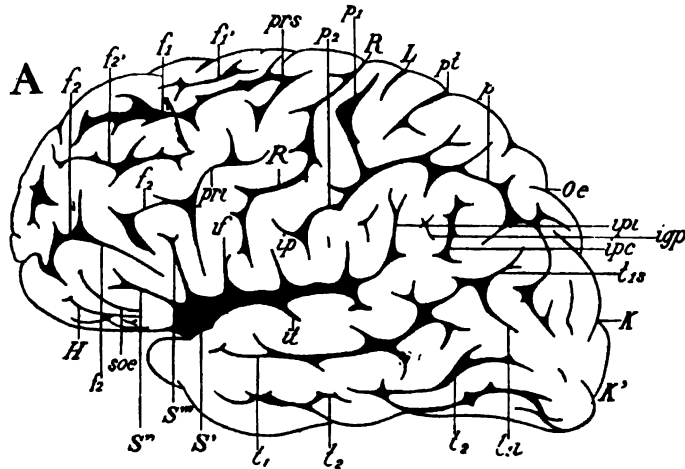


Schéma 32 (A). — Face externe d'un hémisphère gauche (type schématique de l'état adulte); indication des anfractuosités :

S, scissure de Sylvius; *S''*, sa branche antérieure; *S'''*, sa branche verticale; *if*, son incisure frontale; *ip*, son incisure pariétale; *it*, son incisure temporale; *R*, scissure de Rolando; *prs*, sillon præ-rolandique supérieur; *pri*, sillon præ-rolandique inférieur; *f1*, *f2*, premier et deuxième sillons frontaux; *f1'*, sillon de la première frontale; *f2'*, sillon de la deuxième frontale; *soe*, sillon orbitaire externe; *H*, sillon en H du lobule orbitaire; *L*, scissure limbique; *pt*, sillon pariétal transverse; *p*, sillon pariétal ou interpariétal; *p1*, sillon post-rolandique supérieur; *p2*, sillon post-rolandique inférieur; *ipi*, incisure du lobule pariétal inférieur; *igp*, incisure du lobule du pli courbe; *ipc*, incisure du pli courbe; *Oe*, scissure occipitale; *K*, scissure calcarine; *K'*, branche inférieure de la calcarine; *t1*, premier sillon temporal ou sillon parallèle; *t1s*, sa branche postéro-supérieure; *t2*, sa branche postéro-inférieure; *t2*, deuxième sillon temporal.

s'enfonce dans la partie la plus inférieure de la circonvolution frontale ascendante; la postérieure, ou *incisure pariétale de Sylvius (ip)*, toujours oblique en haut et en avant, entame l'extrémité inférieure de la pariétale ascendante. Nous avons déjà signalé l'existence de l'*incisure temporale de Sylvius (it)*, qui établit une démarcation souvent très nette entre l'opercule temporal (*T1*, schéma 35 B) et le pied de la temporale transverse (*Tt*, schéma 35 B).

La nomenclature des circonvolutions du type schématique adulte est indiquée sur le schéma 33.

Nous n'avons ici rien de nouveau à décrire. Pour les plis que nous n'avons pas encore signalés, on se reportera à l'explication de la planche I de l'atlas, où le détail de chaque partie nous paraît suffisamment commenté.

Nous avons désigné par un nom spécial chacun des segments de l'opercule de Sylvius; et nous disons *opercule frontal* (OF), *opercule rolandique* (OR), *opercule pariétal* (OP), *opercule du fond de Sylvius* (OS); chacun de

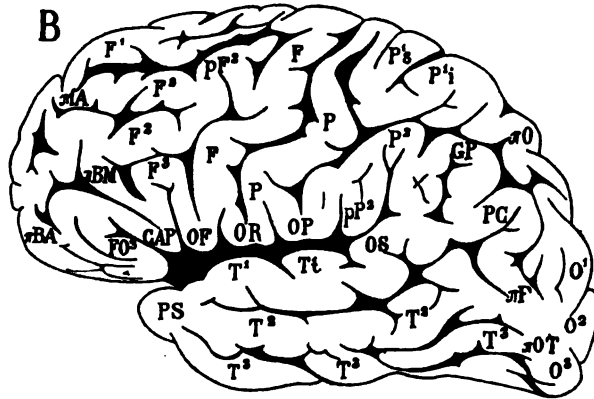


Schéma 33 (B). — Face externe de l'hémisphère gauche déjà représenté sur le schéma 32 (type schématique de l'état adulte). Indication des plis de l'écorce.

F, circonvolution frontale ascendante; P, pariétale ascendante; F¹, F², F³, première, deuxième, troisième frontales; pF², pied de la deuxième frontale; «A, pli d'anastomose antérieure de la première frontale (F¹) à la deuxième (F²); «BM, pli d'anastomose moyen de la deuxième frontale (F²) à la troisième (F³); «BA, pli d'anastomose antérieure de la deuxième frontale (F²) à la troisième (F³); CAP, cap de la troisième circonvolution frontale; FO², troisième circonvolution fronto-orbitaire; OF, opercule frontal; OR, opercule rolandique; OP, opercule pariétal; P¹, pli supérieur du lobule pariétal supérieur; P², pli inférieur du lobule pariétal supérieur; P³, lobule pariétal inférieur, ou deuxième circonvolution pariétale; pP², pied du lobule pariétal inférieur; GP, lobule du pli courbe; PC, pli courbe; O¹, O², O³, première, deuxième, troisième circonvolutions occipitales; «O, premier de passage externe; «P, deuxième pli de passage externe; «OT, troisième pli de passage externe; T¹, T², T³, première, deuxième, troisième circonvolutions temporales; Tt, circonvolution temporale transverse, ou pli de passage temporo-pariétal profond; OS, opercule du fond de Sylvius; PS, pôle sphénoïdal.

ces petits territoires a une autonomie morphologique. Leur autonomie fonctionnelle ne nous semble pas douteuse, et il est important de savoir y localiser les lésions en foyer. C'est là que l'anatomie pathologique permettra de déterminer avec précision les centres des mouvements volontaires de la langue, de la mâchoire, du cou, du larynx, de la face et des yeux.

Nous verrons ultérieurement que la difficulté de la localisation ne résulte pas toujours des anomalies de l'écorce; elle peut dépendre uniquement de

la complication des replis, autrement dit de leur richesse, alors même que leur disposition générale est conforme au type schématique. Il suffit, pour s'en assurer, de comparer l'hémisphère du schéma 33 avec celui du schéma 34. Ce dernier ne présente, à proprement parler, aucune anomalie¹; cela n'empêche pas qu'il soit extraordinaire : sa forme, la multiplicité des sillons continus ou isolés qui le parcourent, rendent presque impossible la désignation de beaucoup des parties qu'on y découvre. De semblables spécimens sont rares; mais il n'est pas inutile de signaler, en

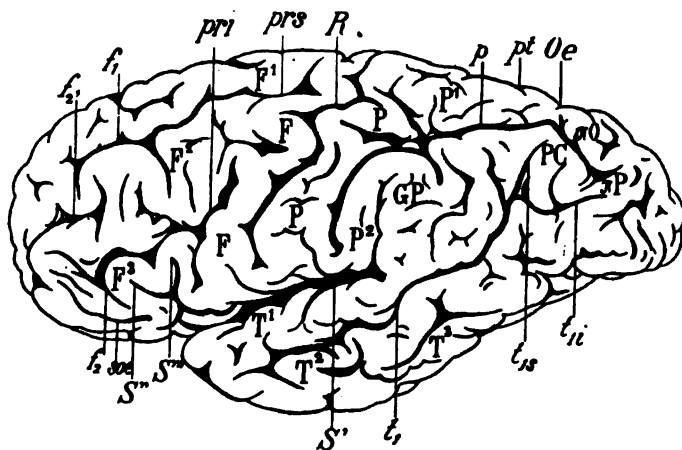


Schéma 34. — Face externe d'un hémisphère gauche.

S, scissure de Sylvius; S', sa branche antérieure; S'', sa branche verticale; R, scissure de Rolando; prs, sillon præ-rolandique supérieur; pri, sillon præ-rolandique inférieur; f₁, f₂, les deux sillons frontaux; F, circonvolution frontale ascendante; F¹, F², F³, première, deuxième, troisième circonvolutions frontales; f₃, sillon de la deuxième frontale; p, sillon pariétal ou interpariétal; pt, sillon pariétal transverse; P, circonvolution pariétale ascendante; P¹, P², première et deuxième circonvolutions pariétales; GP, lobule du pli courbe; PC, pli courbe; O, premier pli de passage externe; P, deuxième pli de passage externe; t₁, sillon parallèle; t_{1s} et t_{1i}, ses branches supérieure et inférieure; T¹, T², T³, première, deuxième, troisième circonvolutions temporales.

passant, que des difficultés de localisation peuvent tenir exclusivement à la complication des plis du manteau.

Il n'en est pas de même de l'hémisphère représenté sur le schéma 35. Ici, une seule anomalie est à relever dans la région frontale; mais cette anomalie est de telle nature qu'on ne peut, à moins de beaucoup d'attention, s'orienter et reconnaître les traits fondamentaux de la région. La scissure de Sylvius (S') n'émet qu'une branche antérieure: la branche verticale (S''). Celle-ci se divise à son extrémité supérieure, de telle façon

¹ Le cerveau représenté ici est décrit complètement dans le texte de cet ouvrage (voy. pl. 18).

terminer dans la scissure même de Sylvius entre la branche horizontale (S'') et la branche verticale (S'''). Il est certain que c'est à la présence de cette incisure que la troisième frontale doit sa disposition anormale. En général l'incisure du cap vient du deuxième sillon frontal; si elle part de la scissure de Sylvius, l'aspect de la circonvolution est complètement modifié; on n'y reconnaît plus rien de la forme typique. Il suffit pourtant de constater que l'incisure du cap part de la scissure de Sylvius, pour

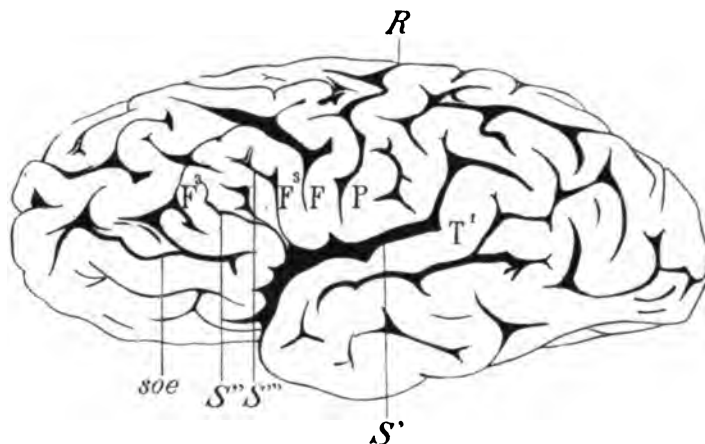


Schéma 36. — Face externe d'un hémisphère gauche.

S' , scissure de Sylvius; S'' , branche antérieure de cette scissure; S''' , branche verticale; R , scissure de Rolando; F , circonvolution frontale ascendante; P , pariétale ascendante; F^2 , troisième frontale (circonvolution de Broca); soe , sillon orbitaire externe; T^1 , première circonvolution temporale.

qu'on retrouve et détermine aisément chacune des parties constituantes de la troisième circonvolution frontale.

Le schéma 57 est destiné à montrer une variété très commune de la deuxième frontale (F^2). Cette circonvolution naît de la frontale ascendante (F) par deux racines ou deux pieds (pF^2 , pF^2). Le pied supérieur est normal; le pied inférieur est situé au-dessus de l'extrémité supérieure du sillon præ-rolandique inférieur (*pri*). Cette disposition est très intéressante à connaître, attendu qu'il existe des localisations (agraphie) dont le foyer semble précisément circonscrit dans la région du pied de la deuxième frontale (F^2). Or le mode d'origine de cette circonvolution par deux pieds distincts commande de déterminer avec soin toute localisation morbide, avec plus de précision que n'en comportent les schémas classiques.

Cela est encore d'une urgence plus absolue dans les cas où la deuxième frontale (F^2) prend naissance dans la frontale ascendante (F , schéma 38) par deux pieds, dont l'inférieur (πB) est situé immédiatement en arrière

du pied de la troisième (F^3). Ce pied inférieur est un véritable pli d'anastomose entre la troisième frontale (F^3) et la deuxième (F^2). Son existence est

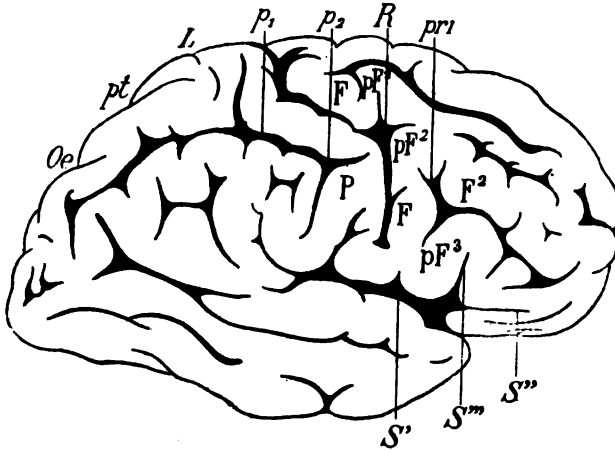


Schéma 37. — Face externe d'un hémisphère droit.

S' , scissure de Sylvius; S'' , sa branche antérieure; S''' , sa branche verticale; $pr1$, sillon pré-rolandique inférieur; R , scissure de Rolando; F , frontale ascendante; F^2 , deuxième frontale; pF^2 , pied de la deuxième frontale; $pr1$, sillon pré-rolandique inférieur; pF^3 , pied de la troisième frontale; P , pariétale ascendante; L , scissure limbique; pt , sillon pariétal transverse; Oe , scissure occipitale.

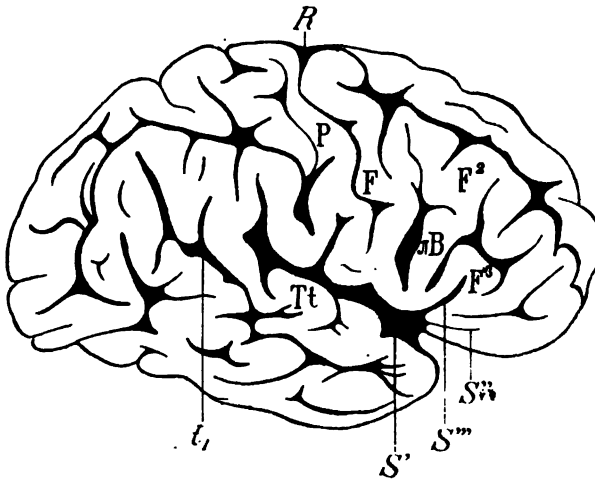


Schéma 38. — Face externe d'un hémisphère droit.

S' , scissure de Sylvius; S'' , sa branche antérieure; S''' , sa branche verticale; R , scissure de Rolando; F , frontale ascendante; P , pariétale ascendante; F^2 , deuxième frontale; F^3 , troisième frontale; AB , pli d'anastomose postérieure de la troisième frontale (F^3) à la deuxième (F^2); t_1 , sillon parallèle; Tt , temporale transverse.

très commune; on la constate dans un quart des cas, pour le moins; et l'on peut expliquer facilement sa présence, si l'on considère qu'il émerge de la profondeur du sillon præ-rolandique, où il est toujours possible de le trouver lorsqu'on écarte les lèvres de ce sillon.

Une disposition analogue, mais beaucoup moins fréquente et d'une interprétation plus difficile, est représentée sur le schéma 39. Ici le pli d'anastomose (πB) qui émerge du sillon præ-rolandique inférieur remonte non seulement jusqu'à la deuxième frontale (F^2), mais jusqu'à la première (F^1). De cette façon le pied de la troisième frontale, en arrière et au-dessous

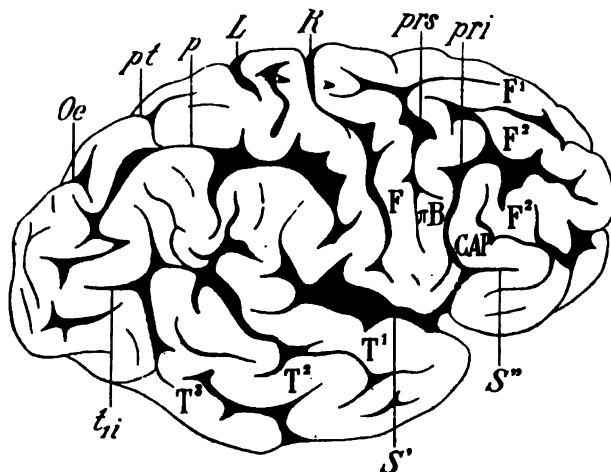


Schéma 39. — Face externe d'un hémisphère droit.

S, scissure de Sylvius; *S¹*, branche antérieure; *R*, scissure de Rolando; *prs*, sillon præ-rolandique supérieur; *pri*, sillon præ-rolandique inférieur; *F¹*, première frontale; *F²*, *F²*, deuxième frontale; *CAP*, cap de la troisième frontale; *F*, frontale ascendante; *L*, scissure limbique; *p*, sillon interpariétal; *pt*, sillon pariétal transverse; *Oe*, scissure occipitale; *T¹*, *T²*, *T³*, première, deuxième, troisième circonvolutions temporales; *ti*, *ti*, branche inférieure du sillon parallèle.

du cap, est relié à la partie moyenne de la première circonvolution frontale. Pour comprendre une semblable anomalie, il faut d'abord considérer que le sillon præ-rolandique supérieur (*prs*) s'étend au devant de la circonvolution frontale ascendante (*F*) sur toute la hauteur de cette circonvolution, et que, par conséquent, il se confond avec le sillon præ-rolandique inférieur (*pri*). Mais, d'autre part, nous savons que le pli d'anastomose (πB) situé en arrière du pied de la troisième frontale émerge de la profondeur du sillon præ-rolandique inférieur (*pri*). Celui-ci ne présente donc rien d'anormal, si ce n'est son anastomose avec le sillon præ-rolandique supérieur (*prs*). Dès lors, tout s'explique dans cette disposition exceptionnelle. Il n'en est pas moins vrai que de la première

anomalie on en voit résulter beaucoup d'autres. Pour n'en signaler qu'une, nous ferons remarquer que la deuxième frontale (F^2) ne semble prendre racine sur la frontale ascendante (F) que par le pli d'anastomose (πB) situé en arrière du cap.

Pourra-t-on prétendre que c'est à ce niveau qu'il faut localiser le centre des mouvements du membre supérieur gauche, sous prétexte que le centre des mouvements du membre supérieur gauche siège en partie sur le pied de la deuxième frontale droite? Assurément non. Les localisations fonctionnelles ne doivent pas être systématiquement cantonnées dans des régions qui n'ont qu'une signification morphologique, et qui sont loin de posséder des attributions physiologiques prédestinées. C'est d'ailleurs maintenant qu'il convient d'étudier les suppléances et les compensations réciproques des différentes parties de l'écorce, dans les cas où les circonvolutions s'écartent du type schématique.

§ VIII

Suppléances et compensations réciproques des différentes parties du manteau cortical.

On a beaucoup écrit et beaucoup disputé sur les causes du plissement cérébral. Cette question est encore bien loin d'être élucidée. Mais il est un fait primordial, que chacun peut aisément constater et qui est à la base de toutes les théories présentes ou à venir : c'est que les sillons les plus précoces répondent, dans la profondeur de l'hémisphère, aux faisceaux de substance blanche dont le développement s'achève le plus promptement. La scissure de Sylvius et la calcarine apparaissent les premières sur l'écorce encore lisse de l'hémisphère; or les parties du centre ovale qui leur sont sous-jacentes ne subissent, au cours de l'accroissement du cerveau, aucune modification appréciable, ni dans leur forme, ni dans leur épaisseur. Il est donc plus que vraisemblable que les sillons ne se montrent à la surface de l'hémisphère que lorsque la substance grise qui les double a contracté des connexions définitives avec les noyaux centraux (couche optique, etc.). Et ainsi s'établit *le premier système de projection* de Meynert.

Ces premières connexions entre la surface et les noyaux du centre n'empêchent pas l'écorce de s'accroître; mais, au fur et à mesure que de nouvelles connexions compliquent le premier système de projection, les plis du manteau deviennent plus nombreux. Chaque pli rentrant correspond à une sorte de bride qui relie la périphérie aux masses opto-striées.

D'autre part, nous savons que le mode de développement du manteau diffère suivant les sujets. Cela tient à ce que l'écorce ne s'accroît pas

proportionnellement ou parallèlement au premier système de projection. Il s'ensuit que si les incisures, les sillons ou les scissures apparaissent à des époques relativement fixes, la forme et le volume des circonvolutions qui les entourent peuvent varier à l'infini.

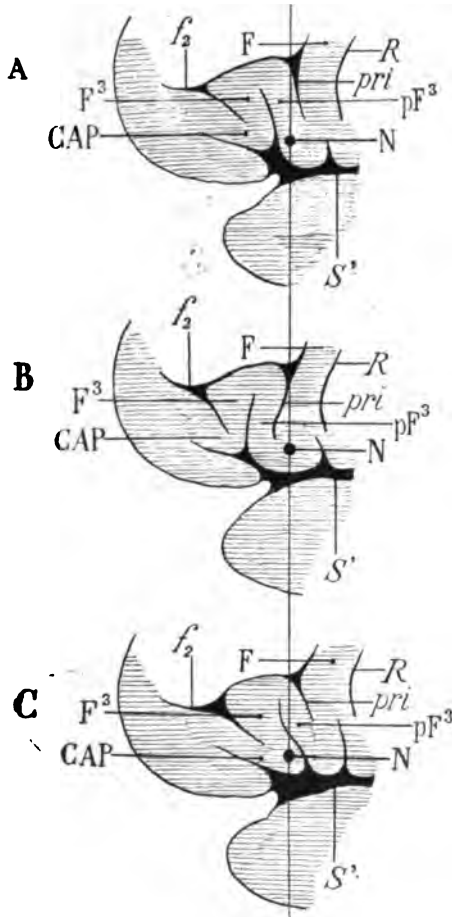
Lorsqu'on étudiera le cerveau adulte, c'est donc toujours sur les anfractuosités qu'il faudra s'orienter, et non pas sur les plis. Les anfractuosités — du moins celles du type schématique — ne font jamais défaut; et peu importe, dès lors, la direction, la courbure ou même l'étendue des circonvolutions. Ainsi, déjà, nous avons signalé le cas où la branche antérieure de Sylvius ne prend pas naissance dans la scissure (voy. plus haut, schéma 35). Il est probable que l'anastomose de ces deux anfractuosités existait à l'origine; mais le développement excessif de l'écorce a interrompu leur continuité. Nous pourrions multiplier les exemples de ce genre. Pour le moment celui-là est suffisamment démonstratif.

Si l'on applique ces données à l'étude des cas anatomo-pathologiques, on se rend compte sans peine que les localisations fonctionnelles ne répondent pas nécessairement à des foyers ou à des *centres* invariables; il n'y a pas de *centres absolus*, ou, s'il en existe, leurs limites sont très restreintes. Assurément le centre des mouvements du membre inférieur siège à l'extrémité supérieure des circonvolutions rolandiques; mais ce n'est là qu'une indication générale. Le centre du langage articulé siège dans le pied de la troisième frontale gauche; mais nous avons vu combien de variétés de formes peuvent modifier le type schématique de cette circonvolution; corollairement, dans beaucoup de cas, la *localisation schématique* de Broca est méconnaissable, et il est facile de le prouver.

Qu'on admette, par exemple, l'existence d'une lésion circonscrite (N) sur le pied de la troisième frontale (pF³, schéma 40). Si la disposition de la troisième frontale est conforme au type schématique (A), la lésion intéressera le centre indiqué par Broca comme étant celui du langage articulé. Mais si la circonvolution s'écarte de ce type (B), la même lésion (N), tout en intéressant le même centre, pourra siéger sur l'extrémité inférieure de la frontale ascendante (F). Une autre anomalie (C) entraînera encore une localisation différente; le centre du langage articulé ne sera plus ni sur le pied de la troisième frontale (pF³), ni sur l'extrémité inférieure de la frontale ascendante (F), mais au voisinage du sommet du cap (CAP). La ligne verticale qui, sur le schéma, réunit les trois foyers morbides (N, N, N), représente le lieu géométrique des connexions du centre de l'aphasie avec les parties sous-jacentes. *La situation de ce centre cortical ne change pas relativement aux centres profonds; il ne change que relativement aux parties de l'écorce qui l'environnent.* La difficulté de localisation serait encore bien plus grande si le pied de la troisième frontale prenait naissance à l'extrémité de la frontale ascendante, en avant

du pli d'anastomose (πB) de la troisième frontale à la deuxième (schéma 38).

Une comparaison fera peut-être mieux comprendre notre pensée. Les circonvolutions sont comme des vagues plus ou moins larges, plus ou moins longues, plus ou moins élevées. Un centre fonctionnel sur une



Trois variétés (A, B, C)
de la circonvolution de
Broca.

S', scissure de Sylvius;

R, scissure de Rolando;

pri, sillon præ-rolandique
inférieur;

f₂, deuxième sillon frontal;
F, circonvolution frontale
ascendante;

pF³, pied de la troisième
frontale;

F³, corps de la troisième
frontale;

CAP, cap de la troisième
frontale;

N, centre supposé de la fa-
culté du langage arti-
culé.

Schéma 40.

circonvolution est comme un navire au sommet d'une vague ou dans l'intervalle de deux vagues (schéma 41, A, B). Les ondulations des vagues ne changent rien à la longitude ni à la latitude du navire; il occupe toujours, à la surface de la mer, la même situation par rapport au centre de la Terre.

Au sommet d'une vague (A, schéma 41) ou dans l'intervalle de deux

vagues (B), il est toujours sur la même verticale; et suivant le sens de l'ondulation de la surface de l'eau, il passe du sommet d'une vague au sommet d'une autre vague, tantôt de gauche à droite, tantôt de droite à gauche, sans que son *point astronomique* varie. Il en est de même des centres, suivant le sens de l'ondulation de l'écorce, c'est-à-dire suivant l'amplitude et la direction des plis du cerveau. Nous pouvons, par exemple, désigner par les signes F, pF^3 , CAP trois ondulations du manteau cortical (schéma 41, A). Il est bien certain que le centre, représenté par le navire, passera de la vague pF^3 (A) à la vague F (schéma, 41, C) ou à la vague CAP (schéma 41, D) selon que les circonvolutions déferleront de droite à gauche

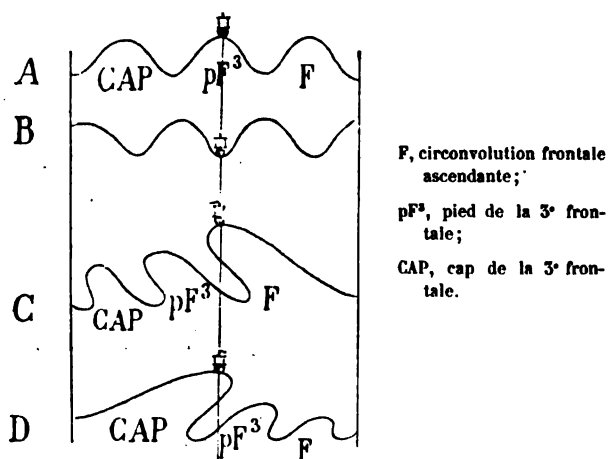


Schéma 41.

ou de gauche à droite. La situation de ce centre changera à la surface, mais elle ne changera pas relativement aux parties profondes; il restera sur la même verticale, c'est-à-dire qu'il fera toujours partie du même système de projection.

La comparaison peut être serrée de plus près encore. Lorsque les vagues se pressent dans un mouvement rapide, elles se dépassent parfois les unes les autres, elles s'enjambent en quelque sorte; alors elles se fusionnent et leurs intervalles disparaissent. C'est aussi de cette façon que se fusionnent les ondulations du cerveau, c'est ainsi que disparaissent les anfractuosités et que se forment les plis de passage. Cela n'est plus une simple figure : c'est la réalité même. Les plis de passage émergent de la profondeur des scissures, comme des vagues de fond qui, en comblant les intervalles, réunissent et confondent les lobes.

En résumé, la surface cérébrale, chez les lissencéphales et chez le fœtus, est comme la mer calme. La première perturbation qui, vers le quatrième mois, vient rompre l'uniformité de l'hémisphère, provoque l'apparition de

véritables ondes corticales. Chaque nouvelle perturbation produit de nouvelles ondes ; celles-ci interfèrent avec les premières, et ainsi, peu à peu, le cerveau acquiert la conformation accidentée dans laquelle il semble figé et qu'il garde indéfiniment, à partir du moment où le développement s'arrête. C'est véritablement l'interférence des ondulations corticales qui décide, en dernière analyse, de l'arrangement des plis du manteau ; et comme ces plis n'occuperont jamais qu'un espace restreint, ils se pressent et s'entassent dans les limites que leur permet la capacité crânienne. Les scissures sont les premières en date ; puis on voit se creuser les sillons et finalement les incisures. Les scissures et les sillons sont constants ; les incisures sont inconstantes. Mais si l'existence des scissures et des sillons est constante, leur forme, leur direction, leurs courbures, leur profondeur ne le sont pas. Tout dépend du volume des circonvolutions adja-

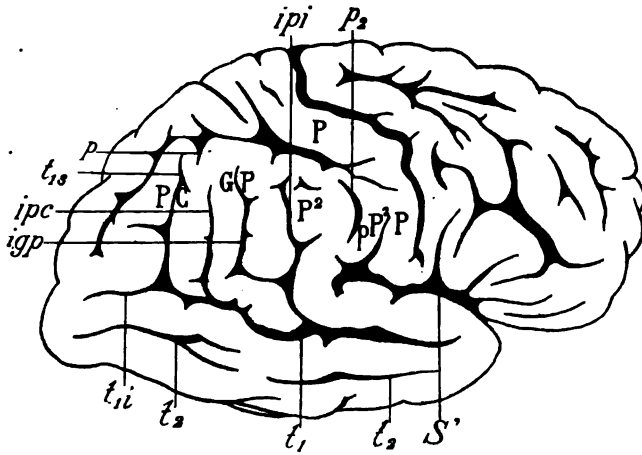


Schéma 42. — Face externe d'un hémisphère droit.

S', scissure de Sylvius ; *P*, *P*, circonvolution pariétale ascendante ; *P^a*, lobule pariétal inférieur ; *pp^a*, pied du lobule pariétal inférieur ; *GP*, lobule du pli courbe ; *PC*, pli courbe ; *p*, sillon interpariétal ; *t₁*, sillon parallèle ; *t_{1i}*, branche inférieure du sillon parallèle ; *t_{1s}*, branche supérieure du sillon parallèle ; *ipi*, incisure du lobule pariétal inférieur ; *igp*, incisure du lobule du pli courbe ; *ipc*, incisure du pli courbe ; *p₂*, sillon post-rolandique inférieur ; *t₂*, deuxième sillon temporal.

centes. L'accroissement d'une circonvolution dans une certaine direction peut augmenter la profondeur d'une des anfractuosités qui la limite d'un côté et diminuer celle de l'anfractuosité qui la limite de l'autre côté ; et ainsi s'établissent à la surface du manteau les compensations dont nous avons déjà parlé, dont nous reparlerons souvent, et dont nous allons encore signaler dès maintenant trois exemples assez communs.

Le sillon pariétal ou interpariétal (*p*) émet, avons-nous dit, des branches descendantes qui s'enfoncent dans le lobule du pli courbe (*GP*) et dans le

lobule pariétal inférieur (P^2). Sur le schéma 42, on peut voir que ces branches font défaut. C'est le premier sillon temporal ou sillon parallèle (t_1) qui se charge ici de faire la compensation : il émet des branches ascendantes qui pénètrent verticalement dans la région pariétale, où elles se continuent avec l'incisure du lobule pariétal inférieur (ipi), avec l'incisure du lobule du pli courbe (igp), et avec l'incisure du pli courbe (ipc).

Nous savons également que le sillon pariétal (p) se termine en avant dans le sillon post-rolandique inférieur (p_1). Ici le sillon post-rolandique inférieur est isolé. Toutes ces anomalies tiennent évidemment à l'accroissement excessif de la partie supérieure du lobule pariétal inférieur, qui a effacé les incisures descendantes du sillon interpariétal. Pour compenser l'absence de communication du sillon interpariétal (p) avec le post-rolandique inférieur (p_1), on voit deux petites branches, issues de l'extrémité

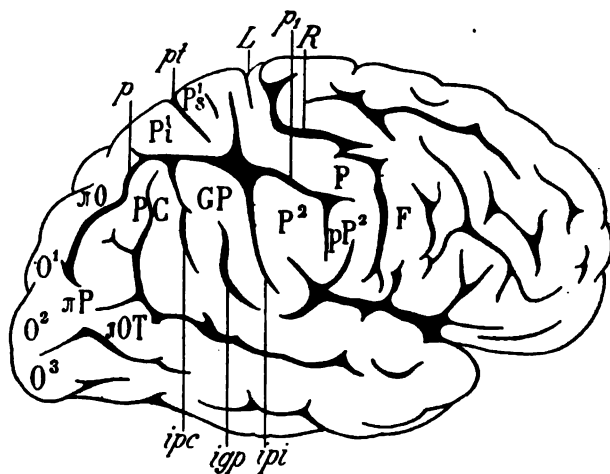


Schéma 43. — Face externe d'un hémisphère droit.

R, scissure de Rolando; F, circonvolution frontale ascendante; P, pariétale ascendante; P^1s , pli supérieur du lobule pariétal supérieur; P^1i , pli inférieur du lobule pariétal supérieur; pt , sillon pariétal transverse; P^2 , lobule pariétal inférieur; pP^2 , pied du lobule pariétal inférieur; p , sillon interpariétal; p_1 , sillon post-rolandique supérieur confondu avec l'inférieur; GP, lobule du pli courbe; PC, pli courbe; ipi , incisure du lobule pariétal inférieur; igp , incisure du lobule du pli courbe; ipc , incisure du pli courbe; O^1 , O^2 , O^3 , première, deuxième et troisième circonvolutions occipitales; *O, premier pli de passage externe; *P, deuxième pli de passage externe; *OT, troisième pli de passage externe.

antérieure du sillon pariétal (p), s'enfoncer profondément, d'arrière en avant, dans la circonvolution pariétale ascendante (P).

Le schéma 43 représente une disposition différente pour une compensation identique. Ici l'incisure du lobule pariétal inférieur (ipi) émerge du sillon interpariétal (p) pour gagner l'opercule du fond de Sylvius. En général cette incisure, lorsqu'elle n'est pas isolée, est continue avec

l'extrémité de la scissure de Sylvius. On voit ici que la scissure de Sylvius ne présente aucune connexion avec elle; et c'est le sillon pariétal (p) qui la fournit.

Presque toujours, lorsqu'il en est ainsi, le sillon pariétal se jette dans un sillon post-rolandique *unique* (p_1), et alors la région pariétale est occupée par une anfractuosité étoilée, à quatre branches : la branche postérieure est le sillon interpariétal (p); la branche antérieure est le sillon post-rolandique (p_1); la branche inférieure (ip_1) est l'incisure du lobule pariétal inférieur; la branche supérieure est le prolongement supérieur du sillon post-rolandique; il forme la limite antérieure du lobule pariétal supérieur (P^1 s).

Il nous reste à signaler une disposition très particulière qui, bien souvent, a intrigué les anatomistes et qui peut entraîner parfois des erreurs de localisation. Nous voulons parler de la pluralité des scissures de Rolando ¹.

La scissure de Rolando n'est jamais double ni triple, mais elle peut le paraître. L'anfractuosité qu'on prend en général pour une seconde scissure de Rolando est le sillon præ-rolandique, lorsque le segment supérieur (prs) et le segment inférieur (pri) de ce sillon se confondent; ou bien c'est le sillon post-rolandique qui, par le fait d'une fusion analogue de ses deux segments, représente la scissure supplémentaire. Dans ces deux cas l'erreur est très facile à éviter. Les rapports de l'extrémité supérieure de la véritable scissure de Rolando avec la scissure limbique sur le bord de l'hémisphère sont trop constants pour qu'il ne soit pas immédiatement possible de déterminer le trajet réel de la scissure de Rolando sur la convexité.

La difficulté est plus grande, au moins en apparence, lorsque les deux sillons præ-rolandique et post-rolandique représentent chacun une anfractuosité continue. Le schéma 44 reproduit un spécimen de cette anomalie. Le sillon præ-rolandique supérieur (prs) se confond avec le sillon præ-rolandique inférieur (pri). Le pied de la deuxième frontale, qui, dans l'état normal, sépare ces deux sillons, est donc séparé ici (pF^2) de la frontale ascendante (F). Les trois circonvolutions frontales prennent alors naissance sur un pli qui leur est commun à toutes les trois, et qui n'est, en somme, que le pied dédoublé de la deuxième frontale (pF^3 , πB). Mais voici où l'on trouve une compensation à la continuité des deux sillons præ-rolandiques : les deux sillons frontaux qui devraient naître, le supérieur dans le sillon præ-rolandique supérieur, l'inférieur dans le sillon præ-rolandique inférieur, sont isolés à la surface du lobe frontal.

1. Nous ne parlerons pas des cas où une longue incisure, subdivisant la circonvolution pariétale ascendante ou la frontale ascendante en deux plis distincts, peut, à première vue, passer pour une scissure de Rolando supplémentaire.

Il en est de même du sillon post-rolandique, dont les deux tronçons (p_1 , p_2) se confondent. Le sillon interpariétal (p), qui devrait aboutir au sillon post-rolandique inférieur (p_2), en est séparé par un pli d'anastomose qui relie le lobule pariétal inférieur (P^2) au lobule pariétal supérieur (P^1).

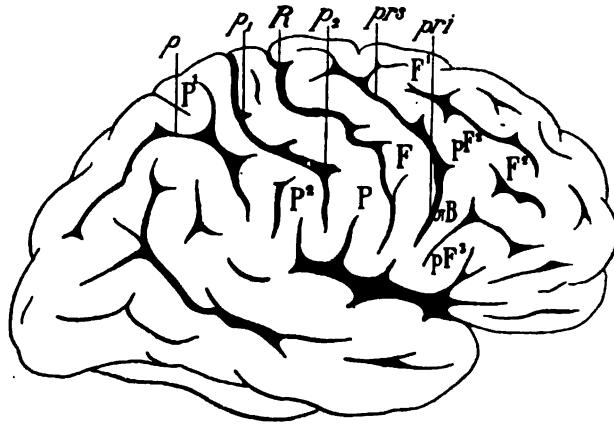


Schéma 44. — Face externe d'un hémisphère droit.

R , scissure de Rolando; pr^s , pr^i , sillons post-rolandiques supérieur et inférieur, confondus en un seul; p_1 , p_2 , sillons post-rolandiques supérieur et inférieur confondus en un seul; F , circonvolution frontale ascendante; F^1 , F^2 , première et deuxième circonvolutions frontales; pF^2 , pied de la deuxième frontale; pF^3 , pied de la troisième frontale; $\ast B$, pli d'anastomose postérieure de la deuxième frontale (F^2) à la troisième (F^3); P^1 , lobule pariétal supérieur; P^2 , lobule pariétal inférieur; p , sillon interpariétal.

Nous pourrions faire voir, par de plus nombreux exemples, que cette loi de la compensation réciproque des anfractuosités et des plis est absolument générale. Mais le chiffre des variations individuelles étant illimité, une étude plus complète des cas particuliers nous entraînerait trop loin et il vaut mieux en rester là. Nous rappellerons seulement que la question des compensations corticales est incidemment traitée par M. Manouvrier dans un travail de date récente, et nous nous félicitons d'être pleinement d'accord sur un sujet si important avec ce distingué observateur.

§ IX

Méthode des coupes.

Jusqu'à présent nous n'avons envisagé que les parties du cerveau qui sont visibles à l'extérieur, soit sur la convexité, soit sur la face interne, y compris les portions centrales situées sur la ligne médiane et divisées par la section inter-hémisphérique. Les parties profondes ne sont accessibles que par la méthode des coupes.

On peut évidemment pratiquer des coupes de l'hémisphère dans tous les sens; cela est même indispensable si l'on veut arriver à la détermination exacte du trajet de certains faisceaux. Mais, dans la pratique, il est infiniment préférable de s'en tenir aux coupes qui correspondent aux trois dimensions de l'espace : la hauteur, la largeur et la longueur. Les coupes seront donc verticales, horizontales ou sagittales.

La méthode des coupes en série n'a été vraiment inaugurée que par Vésale. On sait quels précieux résultats elle a fournis. D'autres méthodes infiniment plus ingénieuses ont ajouté à nos connaissances sur l'anatomie du cerveau en général. Les méthodes physiologiques, par exemple, basées sur les lois de la dégénérescence des faisceaux, les méthodes embryologiques, basées sur les lois du développement, nous ont appris des détails de conformation et de structure intime, que la méthode des coupes eût été forcément incapable de nous révéler. Mais cette dernière, il faut bien en convenir, est la seule à laquelle on puisse recourir pour l'étude du cerveau de l'homme adulte; et c'est aussi la seule que puisse utiliser l'anatomie pathologique.

Lorsqu'on veut apprendre l'anatomie descriptive du cerveau, il est nécessaire de pratiquer successivement la série des coupes verticales, la série des coupes horizontales et la série des coupes sagittales. Cela implique qu'il faut avoir à sa disposition au moins trois hémisphères cérébraux; mais quand il s'agit de recherches anatomo-pathologiques, il faut se décider pour l'un des trois sens. L'essentiel est de ne pas compromettre, par une dissection imparfaite, la seule pièce qu'on possède. Or le choix du sens des coupes n'est pas indifférent. Quelquefois il est commandé par la nature de la lésion; néanmoins, le plus souvent et en règle générale, la série verticale présente les plus grands avantages. Les coupes verticales sont beaucoup plus faciles à faire; les cassures sont plus rares, les surfaces de section sont plus nettes; enfin, si l'on sait exactement à quel niveau passe une coupe verticale, il est très simple de rapporter la région sectionnée à la région correspondante de la série horizontale ou de la série sagittale.

Les coupes horizontales sont préférables dans les cas où l'on veut déterminer avec précision l'étendue d'un centre ou d'une localisation fonctionnelle dans le sens antéro-postérieur. Ces cas sont exceptionnels, et d'ailleurs la même détermination est réalisable avec la série verticale, si l'on a soin de repérer exactement chaque coupe verticale sur le profil de l'hémisphère.

Quant aux coupes sagittales, il faut, en principe et de parti pris, y renoncer presque toujours. La présence de la vaste cavité du ventricule latéral dans l'axe même de l'hémisphère rend la section trop difficile. En outre et surtout, s'il est possible de faire passer une coupe verticale ou transver-

sale dans une région profonde du cerveau, déterminée d'avance grâce aux repères de la surface, cela est impossible pour les coupes sagittales : les repères sont incertains. Ils ne sont représentés que par les circonvolutions de la face supérieure ou de la face inférieure et les circonvolutions sont changeantes. Au contraire, pour les coupes verticales ou horizontales les repères sont représentés par la commissure antérieure, la commissure postérieure, le tubercule antérieur de la couche optique, etc. Ces repères-là sont invariables, ou tout au moins, les plus constants.

Les planches de notre atlas (de XI à XXXIII) reproduisent la série des coupes verticales de l'hémisphère depuis la région occipitale jusqu'à la région frontale. Quiconque voudra pratiquer la même série de coupes pourra constater que les repères, dans la région du seuil, permettent

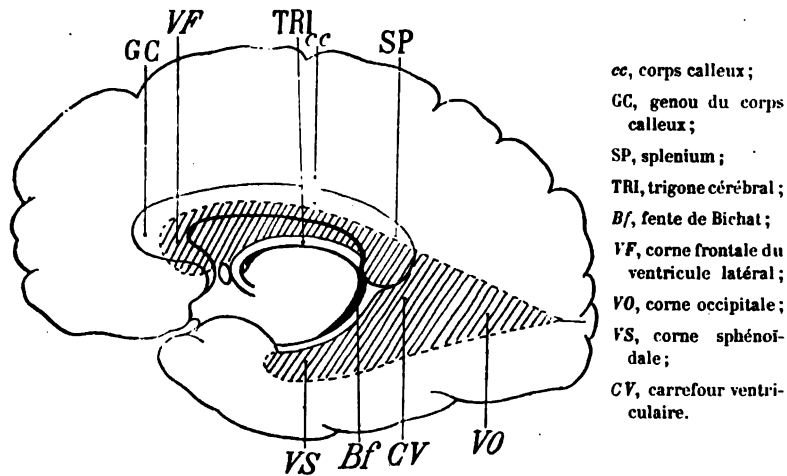


Schéma 45 — Face interne de l'hémisphère droit (voy. page suiv.).

d'aborder directement les parties profondes représentées sur chaque figure. Au contraire, les repères de la région occipitale ou de la région frontale, qui ne correspondent qu'à des circonvolutions, ne donnent que des renseignements très insuffisants sur les parties sous-jacentes.

Les figures des planches XXXIV, XXXV, XXXVI, XXXVII et XXXVIII reproduisent les surfaces de section de la série horizontale. Ici les coupes ont été faites parallèlement à la ligne horizontale qui passe à la fois par la commissure antérieure et par la commissure postérieure, en commençant par la région inférieure de l'hémisphère.

La dernière planche (XLIII) représente quatre coupes de la série sagittale. Elle est exclusivement destinée à montrer comment on peut s'orienter sur les coupes de cette série, lorsqu'on est obligé, en raison de circon-

stances tout à fait exceptionnelles, de renoncer aux coupes verticales ou aux coupes transversales.

Cependant on peut recourir encore aux coupes sagittales quand on veut, en étudiant l'anatomie descriptive de l'hémisphère, se rendre compte de la forme générale de la cavité ventriculaire. Nous avons déjà signalé les dimensions et la situation de cette cavité. Les coupes sagittales n'apprennent rien sur la cavité moyenne, ou *troisième ventricule*; mais elles donnent d'excellentes indications sur le ventricule latéral. Par exemple une coupe sagittale passant par le milieu de l'hémisphère, c'est-à-dire à égale distance de la face externe et de la face interne, permet de voir dans tout son développement le profil de cette cavité que le schéma 45 représente, comme par transparence, dans la profondeur.

Si l'on fait passer une coupe sagittale au voisinage de la face interne de

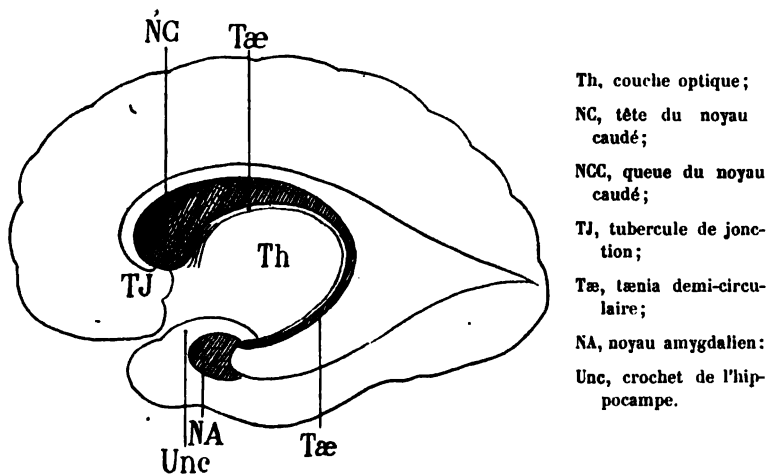


Schéma 46. — Face interne de l'hémisphère droit.

l'hémisphère, parallèlement à cette face et à un centimètre environ de la ligne médiane, on constate que toute la paroi inférieure de la corne frontale du ventricule latéral est tapissée par une masse de substance grise, renflée en avant, amincie en arrière, le *noyau caudé* (NC) ou noyau intraventriculaire du corps strié (schéma 46). On a comparé le noyau caudé à une virgule ou à une apostrophe; la portion antérieure, régulièrement arrondie, est la *tête du noyau caudé*; elle est attenante au tubercule de jonction (TJ). La portion postérieure, progressivement amincie, est la *queue du noyau caudé* (NCC). Il n'y a pas de démarcation entre la tête et la queue; l'ensemble de ce noyau gris décrit une courbe dont la concavité inférieure contourne le thalamus (Th). La queue du noyau caudé se réfléchit même derrière le thalamus, passe ainsi de la corne frontale du

ventricule dans le carrefour ventriculaire, puis du carrefour dans la corne sphénoïdale ; elle arrive ainsi à l'extrémité antérieure de la corne sphénoïdale, où elle se termine, au contact d'une masse grise (NA), connue sous le nom de *noyau amygdalien* et logée dans la profondeur du crochet de l'hippocampe (Unc).

Une petite bandelette blanche, le *tænia demi-circulaire* (Tæ), accompagne le noyau caudé dans toute sa longueur, en le limitant sur son bord interne ; il sépare ainsi le noyau caudé de la couche optique. Nous étudierons ultérieurement le détail de ses connexions et de ses rapports.

Il y a encore deux coupes sagittales utiles à faire pour se rendre compte de la forme intérieure de la corne sphénoïdale. Mais on ne saurait donner exactement les points de repère de ces coupes. La première est destinée à montrer la paroi interne de la corne sphénoïdale : on attaque l'hémisphère par sa *face externe*, et l'on pratique une série de coupes

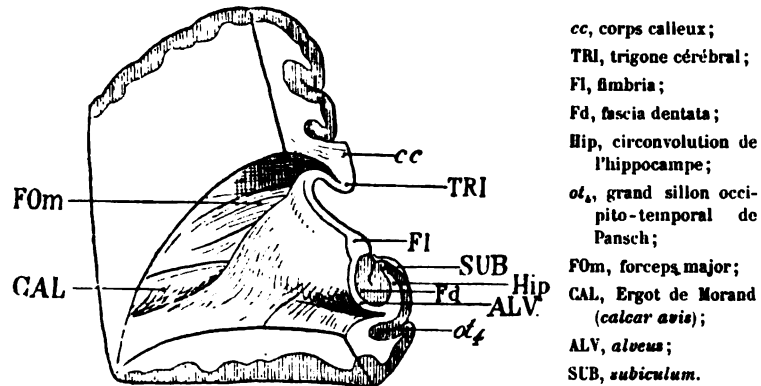


Schéma 47. — Face interne de la corne occipitale du ventricule latéral droit.

successives, aussi parallèlement que possible à la *face interne* de l'hémisphère. Lorsqu'on est arrivé ainsi dans la corne occipitale du ventricule, on a sous les yeux la face interne de la cavité. Le schéma 47 représente la face interne de la corne occipitale du ventricule latéral *droit*. Le corps calleux (cc) coupé sur la ligne médiane envoie la plupart de ses fibres au centre ovale de l'hémisphère. Mais, de sa partie moyenne, on voit partir un gros faisceau (FOm) dirigé en arrière et en bas, et qui constitue la majeure portion de ce qu'on appelle le *forceps major* (il occupe la face supérieure et interne de la corne occipitale).

Au-dessous du corps calleux, le trigone cérébral se recourbe en avant, en dehors et en bas pour devenir la fimbria (FI). Les fibres du trigone se confondent, en dehors avec les faisceaux les plus externes et les plus inférieurs du corps calleux, qui tapissent, sous le nom d'*alveus* (ALV), la face

interne de la circonvolution de l'hippocampe (Hip). Cette circonvolution, vue de la cavité ventriculaire, a la forme d'une pyramide à large base, occupant toute la moitié antérieure de la paroi ventriculaire interne. Elle proémine dans la cavité recouverte en dedans par l'alveus (ALV) et surmontée par la *fimbria* (FI). La substance grise de l'hippocampe, au-dessous de la fimbria, s'enroule sur elle-même et vient se montrer à l'extérieur, où elle forme la *fascia dentata* (Fd). On peut constater que la circonvolution de l'hippocampe est limitée en bas par le quatrième sillon temporal (*ot.*), dont le cul-de-sac profond refoule au-dessus de lui le plancher ventriculaire. La partie supérieure de l'hippocampe est désignée quelquefois sous le nom de *subiculum* (SUB)¹.

Enfin, en arrière, la paroi interne du ventricule laisse voir une saillie allongée, fusiforme (CAL), intercalée entre le forceps major (FOM) et la base de la circonvolution de l'hippocampe. Cette saillie, appelée *Ergot de Morand*, représente le refoulement de la substance blanche de l'hémisphère par le cul-de-sac longitudinal de la scissure calcarine².

La seconde coupe sagittale dont il nous reste à parler est destinée à montrer la réflexion du trigone sous le corps calleux, au moment où ce faisceau (le trigone) devient la fimbria. Cette coupe est facile à faire. Il suffit de diviser le corps calleux d'avant en arrière, parallèlement et au contact de la face interne de l'hémisphère, comme si cette face était le plan d'un microtome. Le schéma 48 représente l'aspect de la préparation (il s'agit de la face interne d'un hémisphère droit).

Le corps calleux (cc), dont on ne voit que la partie postérieure, se réfléchit sur lui-même d'arrière en avant et de haut en bas, pour former la tubérosité du splenium (SPL). Au-dessous du corps calleux le faisceau du trigone (TRI) quitte la paroi inférieure du corps calleux, et se porte en bas, puis en avant, décrivant ainsi une courbe à concavité antérieure, dont la moitié inférieure est la fimbria (FI). La fimbria repose sur la fascia dentata (Fd); cette petite circonvolution remonte, comme nous l'avons déjà dit, jusque sous les splenium où elle présente un tubercule (TF), et va, en s'amincissant progressivement derrière le splenium, se glisser dans le sinus du corps calleux, où on lui donne le nom de *fasciola cinerea* (Fci).

De la partie inférieure du corps calleux, au-dessus de la tubérosité réfléchie du splenium (SPL), partent les fibres postérieures que nous savons constituer le forceps major (FOM). Immédiatement au-dessous, la tubérosité du splenium émet un gros faisceau dirigé obliquement en bas

1. Quelques auteurs réservent ce nom à la substance blanche réticulaire d'Arnold, qui tapisse l'hippocampe en dedans de la fascia dentata.

2. C'est à tort que beaucoup d'auteurs ont décrit l'ergot de Morand comme appartenant à la face inférieure de la corne occipitale.

et en dehors; il est constitué par des fibres qui vont tapisser la paroi interne du ventricule.

Enfin, au-dessous du corps calleux, entre cette commissure et le trigone, on voit une lamelle blanche triangulaire, tendue comme une voile sur la concavité de la fimbria. Cette lamelle, à laquelle on n'a pas encore donné de nom et que nous appellerons provisoirement *triangle sous-calleux*, a été fort bien décrite par M. Testut. Elle se compose des fibres médianes du

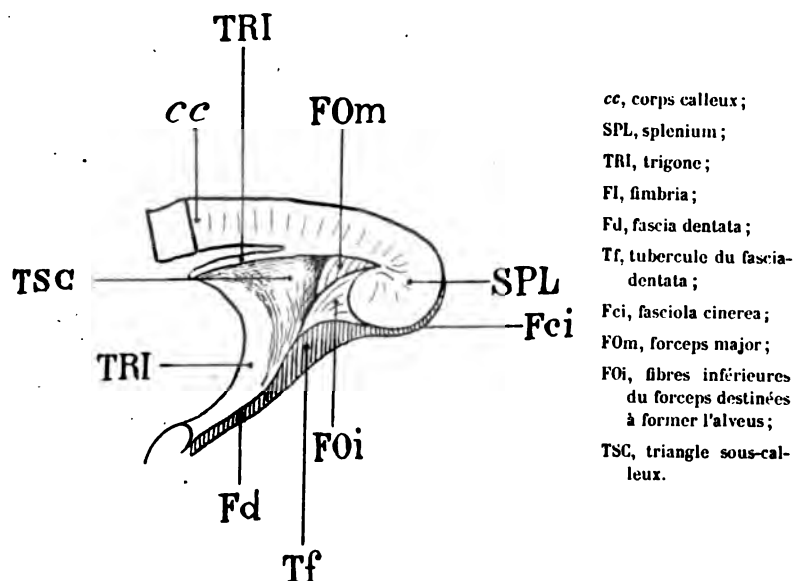


Schéma 48. — Face interne de l'hémisphère (région du splénium).

trigone, qui sous le nom d'*alveus* s'épanouissent sur la paroi externe de l'hippocampe (voy. schéma 47).

Mais, pour voir dans leur ensemble les parties profondes de l'hémisphère, le mieux est de pratiquer une coupe horizontale, passant à la fois au milieu de la tête du corps strié et au milieu de la couche optique.

La surface de section représentée sur le schéma 49 appartient au segment inférieur d'un hémisphère, sur lequel on a pratiqué une coupe de ce genre (schéma 49). En dedans (c'est-à-dire à droite sur le schéma), on distingue deux gros noyaux, proéminent dans les cavités ventriculaires sur la ligne médiane; le noyau antérieur est le noyau caudé; le noyau postérieur est la couche optique.

En dehors et dans la profondeur, un troisième noyau, triangulaire et à base externe, se compose de trois segments: un externe, un interne et un

moyen. La masse totale des trois segments porte le nom de *noyau lenticulaire*.

Le noyau lenticulaire est séparé du noyau caudé et de la couche optique par une lame blanche épaisse, coudée, c'est-à-dire formant un angle ouvert en dehors, et dans lequel semble s'enfoncer le noyau lenticulaire à la manière d'un coin. Cette lame blanche s'appelle *capsule interne*. Elle représente, dans la profondeur de l'hémisphère, l'expansion des fibres divergentes du pédoncule ou couronne rayonnante de Reil. Elle renferme aussi les fibres qui réunissent les noyaux de l'hémisphère à ceux de la région bulbo-protubérantielle. L'ensemble de ces fibres constitue le *deuxième système de projection de Meynert* (nous connaissons déjà le premier).

Le côté antérieur de l'angle formé par la capsule interne est, selon la nomenclature courante, le *segment antérieur de la capsule*; le côté postérieur est le *segment postérieur*; le lieu de convergence des deux segments est le *genou de la capsule*.

Le genou de la capsule interne n'occupe pas une

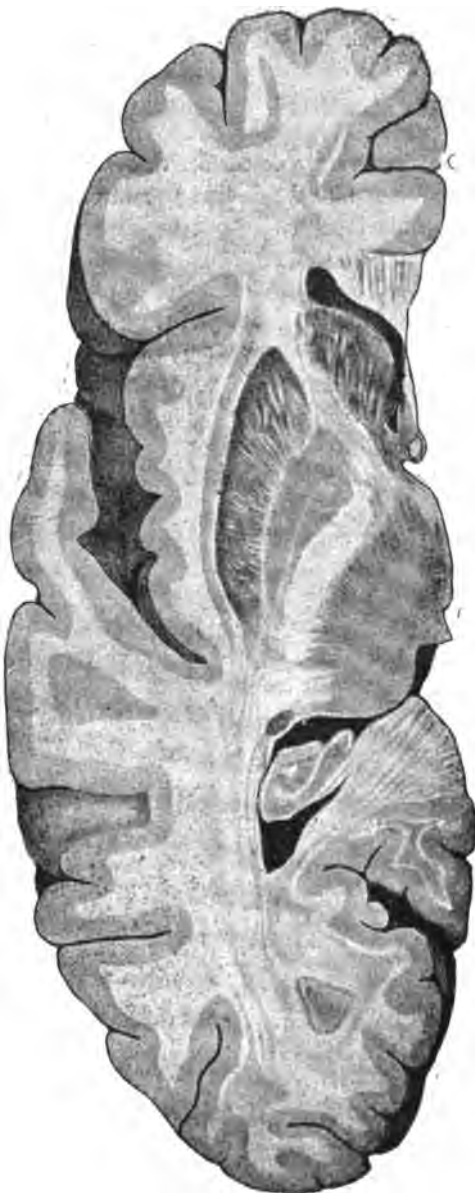

Schéma 49. — Vue du plan de section horizontal d'un hémisphère gauche. — La figure représente le segment inférieur de l'hémisphère.

situation fixe sur les coupes de la série hori-

zontale. Son siège varie suivant le niveau de la coupe. Il est facile de concevoir que le genou de la capsule, étant toujours sous-jacent au noyau caudé et à la couche optique, répond nécessairement aussi, sur les coupes horizontales, à la partie profonde du tænia; le tænia, en effet, est la ligne de démarcation de la couche optique et du noyau caudé sur toute l'étendue antéro-postérieure de ces deux noyaux.

Le schéma 50 est destiné à montrer les variations de siège du genou de la capsule interne, suivant les différences de niveau des coupes horizontales.

Le tænia décrivant une courbe à concavité inférieure, et le genou capsulaire étant toujours sous-jacent au tænia, il est bien évident que la situa-

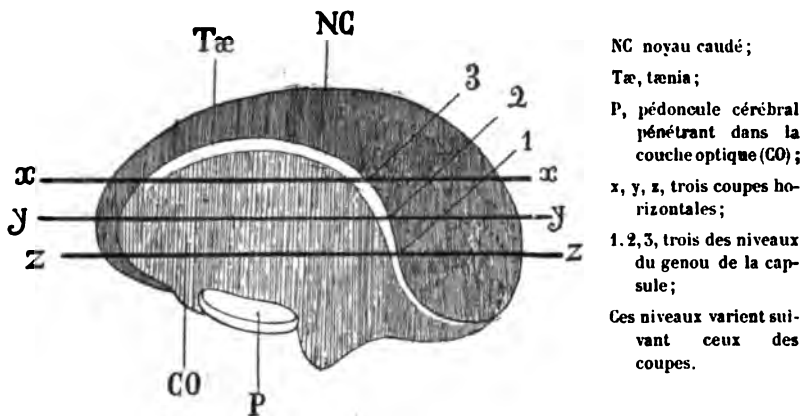


Schéma 50. — Région opto-striée de l'hémisphère gauche.

tion de cette portion de la capsule sera plus antérieure sur les coupes horizontales *inférieures*; elle sera plus postérieure sur les coupes horizontales *supérieures*.

En dehors du noyau lenticulaire (schéma 49), dont la base répond exactement à la région de l'insula, on voit s'insinuer une lame grise entre deux lames blanches. La lame grise est l'*avant-mur* ou *claustrum*; la lame blanche adjacente au noyau lenticulaire est la *capsule externe*; la lame blanche adjacente à l'écorce de l'insula est la *moelle de l'insula* ou *capsule extrême* (*capsula extrema*).

Toutes ces parties seront étudiées en détail. Mais avant d'entreprendre la description des planches de notre atlas, nous avons jugé utile d'énumérer les organes essentiels qui sont visibles à la surface et dans la profondeur de l'hémisphère. Cette énumération et cette mise en place préliminaires faciliteront la lecture des explications qui vont suivre.

LE CERVEAU

EXPLICATION DES PLANCHES

PLANCHE I

Les deux figures de cette planche représentent la face externe d'un hémisphère gauche (fig. 1) et la face externe d'un hémisphère droit (fig. 2), qui, malgré certaines dissemblances, peuvent être considérées l'une et l'autre comme répondant au type schématique. Elles ne sont ni trop simples, ni trop compliquées. Tous les traits fondamentaux de l'écorce y sont reproduits dans leurs dimensions naturelles.

Figure 1.

HÉMISPHERE GAUCHE

S'. La scissure de Sylvius, à peu près horizontale, commence en avant, un peu au-dessus et un peu en arrière du pôle sphénoïdal (PS). Elle vient de la face inférieure du cerveau, où elle a pris naissance dans l'espace perforé antérieur. Dès son apparition à la face externe de l'hémisphère, elle émet ses deux branches antérieures, la branche verticale ou ascendante (S''') et la branche horizontale ou antérieure (S'').

Parcourant d'avant en arrière un trajet de sept centimètres environ, la scissure de Sylvius (S') sépare la région fronto-pariétale de la région temporale. Sur son bord supérieur on remarque une incisure profonde (*if*) ou *incisure frontale de Sylvius*, qui entaille l'extrémité inférieure de la frontale ascendante (F); en

arrière de cette incisure frontale, une incisure pariétale (*ip*) ou *incisure pariétale de Sylvius* divise l'extrémité inférieure de la circonvolution pariétale ascendante (P). Ces deux incisures limitent, en avant et en arrière, la partie de l'opercule qui se trouve à l'extrémité inférieure de la scissure de Rolando, et que nous appellerons *opercule rolandique* (OR).

En arrière de l'incisure pariétale de Sylvius (*ip*), la scissure suit un trajet rectiligne au-dessous de l'opercule du lobule pariétal inférieur (OP), puis se relève brusquement en haut, où elle se termine dans le lobule pariétal inférieur, divisant ainsi ce lobule en deux portions : la portion antérieure est le pied du lobule pariétal inférieur (*pP*) ; la portion postérieure est le lobule pariétal inférieur proprement dit (*P*).

C'est là que finit vraiment la scissure de Sylvius. Mais au niveau du point précis où elle émet cette branche terminale, elle s'enfonce encore en arrière, au-dessous de l'opercule du fond de Sylvius (OS), à la surface duquel on distingue toujours un, deux, ou trois petites incisures superficielles.

Le bord inférieur, qui sert de limite supérieure à la première circonvolution temporale (*T*¹), est beaucoup plus simple. Il présente seulement une incisure (*it*), l'*incisure temporale de Sylvius*, qui sépare la première circonvolution temporale (*T*¹) du pied de la temporale transverse (*pTt*). Quelquefois on voit encore une incisure tout à fait antérieure séparer la première temporale (*T*¹) du pôle sphénoïdal (PS).

S^o. La branche horizontale de Sylvius, très courte, s'enfonce entre le cap de la troisième frontale (CAP), situé au-dessus d'elle, et le désert olfactif (DO), situé au-dessous. Elle prend naissance dans la vallée de Sylvius, à l'endroit même où la scissure apparaît sur la face externe du cerveau. Par conséquent, elle limite en arrière le désert olfactif (DO), comme elle le limite en haut ; elle le circonscrit sur une partie de son étendue antéro-postérieure.

S^{oo}. La branche ascendante de Sylvius, perpendiculaire à la direction de la branche postérieure, s'élève en avant de l'opercule frontal (OF), entre le pied de la troisième frontale (*pF*³) situé en arrière, et le cap de cette circonvolution (CAP) situé en avant. Elle est contournée par la troisième circonvolution frontale, qui la recouvre comme un U renversé. Elle forme avec la branche hori-

zontale un V, ouvert en haut en avant et en dehors, dans l'angle duquel est compris le cap de la troisième frontale.

R. La scissure de Rolando, obliquement dirigée en bas et en avant, décrit des sinuosités plus ou moins anguleuses : elle sépare la frontale ascendante (F) de la pariétale ascendante (P). En haut, elle atteint la scissure inter-hémisphérique, et même entaille légèrement la face interne de l'hémisphère. En bas, elle s'arrête dans l'opercule de Sylvius, plus ou moins près de la scissure de Sylvius. La portion de l'écorce qui sépare ces deux scissures est l'opercule rolandique de Sylvius (OR).

Nous venons de dire que la scissure de Rolando décrit des sinuosités anguleuses. Parmi ces sinuosités il en est deux qui sont constantes et dont Broca a nettement précisé le siège : l'une, supérieure, forme un angle ouvert en arrière ; c'est le genou supérieur ; l'autre, inférieure, forme un angle également ouvert en arrière : c'est le genou inférieur de la scissure de Rolando. De cette disposition anguleuse de la scissure résulte une disposition correspondante des deux circonvolutions que la scissure sépare ; on reconnaîtra ainsi toujours, et très facilement, le genou supérieur et le genou inférieur de la frontale ascendante (GFs, GF_i) et le genou supérieur et le genou inférieur de la pariétale ascendante (GPs, GP_i). Nous voyons un avantage sérieux à désigner ainsi ces régions des deux circonvolutions centrales, qui sont fréquemment le siège de lésions circonscrites. Entre les deux genoux de la scissure de Rolando, par conséquent entre les deux genoux des deux circonvolutions rolandiques, la scissure de Rolando forme un angle ouvert en avant, qu'on peut appeler le coude moyen de la scissure. C'est dans le fond de cet angle que prend naissance la deuxième circonvolution frontale (pF²).

Au niveau de son genou supérieur et de son genou inférieur, la scissure de Rolando émet en général deux incisures antérieures, qui entament le bord postérieur de la circonvolution frontale ascendante (F).

prs. **Le sillon præ-rolandique supérieur**, parallèle à la scissure de Rolando, s'étend au devant du genou supérieur de la frontale ascendante (GFs). Il se bifurque en haut, et, entre ses deux branches de bifurcation, trouve place le pied de la première circonvolution frontale (pF¹). En bas, il reçoit l'extrémité postérieure du

premier sillon frontal (f_1) qui, dirigé horizontalement, sépare les deux premières circonvolutions frontales (F^1, F^2).

pri. Le sillon **præ-rolandique inférieur**, parallèle, lui aussi, à la scissure de Rolando, s'étend au devant du genou inférieur de la frontale ascendante (GF_i). Il se bifurque en haut, et entre ses deux branches de bifurcation trouve place le pied de la deuxième circonvolution frontale (pF^2). A sa partie moyenne, c'est-à-dire juste au sommet du genou inférieur de la frontale ascendante, il reçoit l'extrémité postérieure du deuxième sillon frontal (f_2).

pro. Le sillon **præ-ovalaire**, situé immédiatement en avant de l'extrémité supérieure de Rolando, s'avance à une faible distance, de dedans en dehors, à la surface externe de l'hémisphère. Il limite en avant la frontale ascendante, et c'est à son extrémité sur la face externe, que la première frontale (F^1) vient s'insérer sur la frontale ascendante (F). C'est là qu'on trouve le pied de la première frontale (pF^1), contournant l'incisure ou sillon præ-ovalaire, à la manière d'un U ouvert en dedans. L'incisure præ-ovalaire représente, sur la face convexe de l'hémisphère, l'extrémité supérieure d'un sillon de la face interne, formant la limite antérieure du lobule ovalaire ou paracentral.

f_1 . Le **premier sillon frontal** s'avance horizontalement, d'arrière en avant, depuis le sillon præ-rolandique supérieur (*prs*) où il naît, jusqu'au voisinage de la convexité antérieure du cerveau; là il est interrompu par le pli d'anastomose moyen (πFM) des première et deuxième circonvolutions centrales.

Il reprend ensuite son cours de haut en bas, selon la courbure antérieure du lobe frontal, mais se confond bientôt avec le sillon de la deuxième circonvolution frontale (f_2), et c'est là qu'il se termine.

f_1 . Le **sillon de la première circonvolution frontale** ne peut pas être confondu avec le premier sillon frontal (f_1), car il a une très petite étendue et une très faible profondeur.

f_2 . Le **deuxième sillon frontal** prend naissance dans le sillon præ-rolandique inférieur (*pri*); il a une direction presque perpendiculaire à celle de ce sillon. Il forme la limite supérieure de la troisième circonvolution frontale (F^3), et du segment supérieur du

cap (CAS), puis s'enfonce d'avant en arrière et de haut en bas, dans la masse du cap. Ce diverticulum peut être appelé l'*incisure du cap* (*ica*). En avant et au delà de l'incisure du cap, le deuxième sillon frontal est arrêté par le pli d'anastomose moyen (π BM) de la deuxième et de la troisième circonvolutions frontales. Il réapparaît au delà, mais une fois encore il est interrompu par le pli d'anastomose antérieur des deux mêmes circonvolutions (π BA). Le sillon qui semble alors lui faire suite est le sillon olfactif externe (*soe*).

Entre les deux plis d'anastomose moyen et antérieur des deuxième et troisième circonvolutions frontales, le deuxième sillon frontal envoie un prolongement antérieur, qui gagne la convexité et même la face interne de l'hémisphère : c'est le sillon rostral (*SR*).

ica. L'**incisure du cap** s'avance vers le cap de la troisième frontale, mais sans l'atteindre. Elle est ici assez profonde et d'une longueur moyenne.

f₂. Le **sillon de la deuxième circonvolution frontale** a une forme étoilée. Il divise réellement la circonvolution en deux plis à peu près égaux de volume. Le pli supérieur s'anastomose avec la première frontale (π FM); le pli inférieur s'anastomose avec la troisième (π BM). Ce sillon n'occupe pas toute la longueur de la deuxième circonvolution, mais on le retrouve au voisinage de la convexité, où il a encore une forme étoilée.

soe. Le **sillon orbitaire externe** sépare la partie la plus inférieure de la troisième frontale (FO^3) de la deuxième circonvolution orbitaire (FO^2). Ce sillon s'étend, d'avant en arrière, entre le pli d'anastomose antérieure des deuxième et troisième frontales (π BA) et le désert olfactif (*DO*).

H. Le **sillon en H** du lobule orbitaire s'aperçoit au-dessous du sillon orbitaire externe (*soe*). En réalité il est sur le même plan horizontal et situé à sa partie interne.

p₁. Le **sillon post-rolandique supérieur**, parallèle à la scissure de Rolando, sépare la circonvolution pariétale ascendante (*P*) du lobule pariétal supérieur (*P*'s). En haut, il n'atteint pas la scissure inter-hémisphérique. En bas, il se confond avec le sillon post-rolandique inférieur (*p₂*).

p. **Le sillon post-rolandique inférieur**, situé en arrière du genou inférieur de la pariétale ascendante (GPi), juste au-dessus de l'opercule pariétal de Sylvius (OP), est un petit sillon vertical, dans lequel vient se jeter l'extrémité antérieure du sillon pariétal (*p*). Il forme la limite antérieure du pied du lobule pariétal inférieur (pP^a). Mais il se confond si complètement avec le sillon pariétal (*p*) qu'on peut considérer les deux sillons comme n'en faisant qu'un seul. Il est donc vrai que le sillon post-rolandique supérieur (*p*₁) se jette dans le post-rolandique inférieur (*p*₂).

p. **Le sillon pariétal** décrit d'avant en arrière une grande courbe à concavité inférieure, depuis le sillon post-rolandique inférieur (*p*₂) jusqu'à un tronçon de la scissure occipitale externe (Oe). Il sépare deux régions bien distinctes qui appartiennent l'une et l'autre au lobe pariétal : la région supérieure est formée par le pli supérieur du lobule pariétal supérieur (P^s), par le pli inférieur du lobule pariétal supérieur (Pⁱ), par le premier pli de passage pariéto-occipital ($\pi 0$); la région inférieure est formée par le pied du lobule pariétal inférieur (pP^a), par le lobule pariétal inférieur (P^a), par le lobule du pli courbe (GP), par le pli courbe (PC).

Dans la région supérieure, le sillon pariétal envoie une branche (*pt*^a) qui est le deuxième sillon pariétal transverse.

Dans la région inférieure, il envoie deux branches, l'une qui sépare le lobule pariétal inférieur (P^a) du lobule du pli courbe (GP); l'autre qui sépare le lobule du pli courbe (GP) du pli courbe (PC).

pt. **Le sillon pariétal transverse** représente la terminaison, à la face externe du cerveau, d'un sillon qui prend naissance à la face interne, vers la partie moyenne du lobe carré. Il divise en deux portions inégales le lobule pariétal supérieur. La portion antérieure, la plus petite (P^s), est le pli supérieur du lobule pariétal supérieur : la portion postérieure, très allongée et se terminant en pointe en arrière, est le pli inférieur du lobule pariétal supérieur (Pⁱ). Cette dernière portion, qui va toujours s'amincissant, se confond avec le premier pli de passage pariéto-occipital ($\pi 0$).

pt. **Le deuxième sillon pariétal transverse** est ici, comme nous venons de le dire, une branche supérieure du sillon pariétal.

ipi. **L'incisure du lobule pariétal inférieur**, verticale, sépare le lobule pariétal inférieur (P^a) du lobule du pli courbe (GP). Elle

paraît faire suite à la scissure de Sylvius, dont elle est séparée cependant par l'opercule (OS).

igp. L'incisure du lobule du pli courbe, également verticale, sépare le lobule du pli courbe (GP) du pli courbe lui-même (PC).

ipc. L'incisure du pli courbe provient du sillon pariétal (*p*) et s'enfonce dans le pli courbe, dont il augmente les sinuosités.

t₁. Le premier sillon temporal ou sillon parallèle s'étend, parallèlement à la scissure de Sylvius, d'avant en arrière, depuis le voisinage du pôle sphénoïdal (PS) jusqu'au pli courbe (PC). Avant d'atteindre le pli courbe dans lequel il s'enfonce obliquement en haut, en arrière et en dedans, il émet une branche postéro-inférieure qui sépare le deuxième pli de passage pariéto-occipital (πP) du troisième pli de passage pariéto-occipital (πOT). Par conséquent le sillon parallèle se divise, à sa partie postérieure, en deux branches, une supérieure (*t_{1a}*), et une inférieure (*t_{1i}*).

Sur cet hémisphère, le sillon parallèle est continu dans toute son étendue; il n'est interrompu par aucun pli d'anastomose de la première à la deuxième circonvolution temporale ($T^1 T^2$). Au-dessous de l'opercule du fond de Sylvius (OS), il envoie une incisure assez profonde, presque jusqu'à l'incisure de l'opercule.

t₂. Le deuxième sillon temporal, parallèle au premier, se compose de trois tronçons, séparés par des plis d'anastomose entre la deuxième circonvolution temporale (T^2) et la troisième (T^3). Il se prolonge en arrière jusque dans la troisième circonvolution occipitale (O^3), où il se termine. Son extrémité postérieure sert de limite mitoyenne au troisième pli de passage pariéto-occipital (πOT) et à la troisième circonvolution temporale.

t₃. Le troisième sillon temporal ne fait qu'apparaître au-dessous de la troisième temporale, en avant et en dedans de la troisième occipitale (O^3). Il se confond en partie à ce niveau avec la partie postérieure du deuxième sillon temporal (*t₂*).

L. La scissure limbique, qui appartient à la face interne de l'hémisphère, fait son apparition sur la face convexe, où elle consiste en une incisure transversale, s'enfonçant au milieu du pli supérieur du lobule pariétal supérieur ($P^1 s$). Elle est ici, comme sur tous les cerveaux, placée en arrière de l'extrémité supérieure de Rolando.

Oe. La scissure occipitale externe ne se reconnaît qu'à la situation précise du premier pli de passage pariéto-occipital (πO). Elle n'empêche que très faiblement sur la convexité et elle est arrêtée par ce pli de passage; mais on la retrouve immédiatement au-dessous, en dehors et en arrière de ce pli; elle forme la limite du pli courbe (PC) et de la première circonvolution occipitale (O^1). Elle reçoit l'extrémité postérieure du sillon pariétal (p).

K. La scissure calcarine, qui appartient, comme les deux scissures précédentes, à la face interne de l'hémisphère, entame légèrement le lobe occipital, par la branche supérieure qu'elle envoie en haut et en arrière, au-dessus du pôle occipital. Elle sépare la première circonvolution occipitale (O^1) de la seconde (O^2).

F. La circonvolution frontale ascendante présente les deux courbures que nous avons déjà signalées et que nous appellerons le genou supérieur (GFs) et le genou inférieur (GF_i). Dans l'angle rentrant intercalé entre ces deux genoux, la frontale ascendante donne insertion au pied de la deuxième frontale (pF²). A son extrémité supérieure s'insère la première frontale (F¹). A son extrémité inférieure s'insère la troisième frontale (F³).

OF. L'opercule frontal est limité en avant par la branche ascendante de Sylvius (S''); en arrière par l'incisure frontale de Sylvius (if).

F¹. La première frontale longue, d'arrière en avant, la scissure interhémisphérique jusqu'au voisinage de la convexité frontale; elle est, dès son origine (pF¹), entamée par le sillon ou incisure præ-ovale (pro). En avant elle s'anastomose avec la deuxième frontale par le pli d'anastomose moyen (πfM) de la première et de la deuxième frontales; au niveau même de la convexité elle se confond de nouveau avec la deuxième frontale par le pli d'anastomose antérieur (πfA). Le pli d'anastomose postérieur fait défaut.

F². La deuxième frontale s'insère par un pied unique (pF²) à la frontale ascendante (F). Elle est divisée par un sillon (f_2) en deux plis superposés: le pli supérieur est la deuxième frontale proprement dite (F²); le pli inférieur est la deuxième frontale accessoire (F^{2a}), dont M. Hervé a démontré la presque absolue constance.

En avant, la deuxième frontale présente trois anastomoses: deux

avec la première frontale (πfM , πfA), nous les connaissons déjà; une avec la troisième frontale (πBM) sur laquelle nous allons revenir. Arrivée à la convexité frontale, la deuxième circonvolution frontale se réfléchit à la face inférieure ou orbitaire du lobe frontal, où elle constitue la majeure partie du lobule orbitaire; elle constitue, en d'autres termes, la totalité du lobule orbitaire, moins la portion de ce lobule qui est située en arrière de la branche transversale du sillon en H. Dans cette dernière partie de son trajet, on la voit limitée en dehors et en haut par le sillon orbitaire externe (*soe*); on l'appelle, dans cette région, deuxième circonvolution fronto-orbitaire (FO^2).

F³. La troisième circonvolution frontale, ou circonvolution de Broca, naît de l'extrémité inférieure de la frontale ascendante (F), juste au niveau de l'opercule frontal (OF). Cette racine remonte au devant du sillon præ-rolandique inférieur (*pri*), puis se recourbe franchement en avant. Cette première portion de son trajet est le *ped de la troisième frontale* (pF^3); il est limité, en avant, par la branche ascendante de Sylvius (S''').

Le corps de la troisième frontale est la portion qui fait suite au pied; il est limité en haut par le deuxième sillon frontal (f_2). Après un trajet de deux centimètres, la circonvolution se réfléchit en arrière et en bas, de façon à envelopper dans une concavité la branche verticale de Sylvius (S'''). Cette troisième portion arrive jusqu'à la scissure de Sylvius, au niveau de la bifurcation des branches ascendante et horizontale (S''' , S''). La portion comprise entre les deux branches de bifurcation est le cap (CAP).

CAP. Le cap de la troisième frontale est, comme nous l'avons vu, en grande partie divisé par une incisure qui provient du deuxième sillon frontal (f_2) et qui mérite d'être appelée l'incisure du cap (*ica*). De cette division résulte la nécessité de distinguer dans la région du cap deux segments, parfaitement reconnaissables d'ailleurs: le segment supérieur du cap (CAS) et le segment inférieur (CAI). Le segment inférieur du cap (CAI) s'anastomose en avant avec la deuxième circonvolution frontale (F^2) par le pli d'anastomose moyen de la deuxième et de la troisième frontale (πBM). Puis il revient en arrière, au-dessous de la branche horizontale de Sylvius (S''), au-dessus et en dehors du sillon orbitaire externe (*soe*). Cette dernière partie du trajet de la troisième circonvolution frontale est la troi-

sième circonvolution fronto-orbitaire (FO^3) ou *circonvolution orbitaire externe*.

Enfin, revenue ainsi au voisinage de la scissure de Sylvius, la troisième frontale s'enfonce transversalement de dehors en dedans, formant la limite antérieure de la vallée de Sylvius. Elle porte alors le nom de désert olfactif (DO).

En avant du sillon orbitaire externe (*soe*), la troisième circonvolution fronto-orbitaire (FO^3) s'anastomose avec la deuxième fronto-orbitaire ou lobule orbitaire (FO^2) par le pli d'anastomose antérieur de la deuxième frontale et de la troisième (πBA).

FO^2 . **La deuxième circonvolution fronto-orbitaire** se confond en arrière avec le désert olfactif (DO).

P. La circonvolution pariétale ascendante suit exactement les sinuosités de la scissure de Rolando; on y reconnaît le genou supérieur (GPs) et le genou inférieur (GPi).

En bas, la pariétale ascendante forme une moitié de l'opercule rolandique (OR); l'autre moitié, l'antérieure, est formée par la frontale ascendante (F). La pariétale ascendante forme aussi une moitié de l'opercule pariétal (OP); l'autre moitié, la postérieure, est formée par le pied du lobule pariétal inférieur (pP^2).

La pariétale ascendante est, en effet, profondément entaillée par l'incisure pariétale (*ip*). Son extrémité inférieure est donc très large. Son extrémité supérieure, au contraire, va toujours s'amincissant, conformément à la règle générale, entre la scissure de Rolando (*R*) et le sillon post-rolandique supérieur (*p₁*).

En bas, la pariétale ascendante donne naissance au lobule pariétal inférieur (pP^2); en haut elle donne naissance au lobule pariétal supérieur. Celui-ci est divisé en deux plis secondaires (P^1s , P^1i).

P^1s . **Le pli supérieur du lobule pariétal supérieur** est accolé à la pariétale ascendante, dont il n'est séparé en avant que par le sillon post-rolandique supérieur (*p₁*). En arrière, il est séparé du pli inférieur (P^1i) par le sillon pariétal transverse (*pt*). A l'extrémité inférieure et externe de ce sillon on voit un pli antéro-postérieur réunir et confondre les deux plis secondaires.

P^1i . **Le pli inférieur du lobule pariétal supérieur** va d'avant en arrière, s'amincissant toujours, jusqu'au premier pli de passage

pariéto-occipital (πO). Il est divisé transversalement par le second sillon pariétal transverse (pt_2) issu du sillon pariétal (p).

πO . Le pli de passage pariéto-occipital supérieur est commun au lobule pariétal supérieur et à la première circonvolution occipitale (O^1). Ce pli de passage ferme en dehors la scissure occipitale externe (Oe). Au-dessous de lui, et un peu en arrière, la scissure réapparaît pour recevoir l'extrémité postérieure du sillon pariétal (p).

P^2 . Le lobule pariétal inférieur est en arrière et au-dessus de l'extrémité de la scissure de Sylvius. Il prend son insertion sur l'extrémité inférieure de la pariétale ascendante (P) par un pied bien isolé (pP^2). En haut il est limité par le sillon pariétal (p), en bas par la scissure de Sylvius (S), en arrière par l'incisure du lobule pariétal inférieur (ipi).

GP . Le lobule du pli courbe est séparé du lobule pariétal inférieur par l'incisure de ce lobule (ipi); il est, en arrière, séparé du pli courbe par l'incisure du lobule du pli courbe (ipc). A sa partie moyenne on voit l'incisure profonde (igp) que nous avons appelée incisure du lobule du pli courbe et qui peut être considérée, soit comme appartenant tout entière à ce lobule, soit comme le séparant du pli courbe.

PC . Le pli courbe entoure dans sa concavité le fond de la branche supérieure du sillon parallèle (t_s). Limité en haut par le sillon pariétal, en avant par l'incisure du pli courbe (ipc), en arrière par le tronçon inférieur de la scissure occipitale externe (Oe), il n'a pas de limite inférieure; il se continue avec la deuxième circonvolution occipitale (O^2) par le deuxième pli de passage pariéto-occipital (πP) ou *pli humain*.

πP . Le deuxième pli de passage ne se confond pas seulement avec la deuxième circonvolution occipitale (O^2); il envoie un prolongement à la première (O^1). Il est séparé, par le premier sillon temporal (t_i), du troisième pli de passage (πOT); mais, en arrière, il se confond avec celui-ci.

OS . L'opercule du fond de Sylvius fait partie, aussi bien du lobule pariétal inférieur (P^2) que du lobe sphénoïdal. Il est au voisinage du pied de la temporale transverse (pTt).

O^1 . La première circonvolution occipitale fait suite au premier pli de passage externe (πO); elle est adjacente à la scissure inter-

hémisphérique, et se continue avec le cuneus à la face interne de l'hémisphère. Aussi sa limite inférieure est-elle représentée ici par le prolongement supérieur de la scissure calcarine (K).

En avant et en dehors de cette scissure, la première circonvolution occipitale se réunit à la seconde, au niveau du deuxième pli de passage (πP).

O². La deuxième circonvolution occipitale est séparée de la première par le prolongement supérieur de la scissure calcarine (K). Elle se confond en dehors et en avant avec le deuxième pli de passage pariéto-occipital (πP); en bas elle se confond avec le troisième pli de passage (πOT), qui la relie à la deuxième temporale (T^2); enfin elle se confond aussi avec la troisième occipitale (O^3), dont elle n'est isolée que par le prolongement inférieur de la calcarine (K').

O³. La troisième circonvolution occipitale forme le pôle occipital (PO). Elle se continue sans aucune démarcation avec le troisième pli de passage externe (πOT) et avec la troisième circonvolution temporale (T^3).

T¹. La première circonvolution temporale représente, par son bord supérieur, la lèvre inférieure de la scissure de Sylvius (S'). Elle est interrompue par une incisure (it) qui la divise en deux portions. La portion postérieure (pTt) répond au pied de la circonvolution temporale transverse qui fait partie de l'insula, dans la fosse de Sylvius. La première circonvolution temporale est séparée de la deuxième par le premier sillon temporal (t_1). Ce sillon (sillon parallèle) se prolonge jusque dans la région postérieure du lobule pariétal; il laisse au-dessus de lui, d'avant en arrière, la première circonvolution temporale (T^1), le pied de la temporale transverse (pTt), l'opercule du fond de Sylvius (OS), le lobule du pli courbe (GP) et enfin le pli courbe (PC).

T². La deuxième circonvolution temporale forme le pôle sphénoïdal (PS). Elle s'étend d'avant en arrière, entre les premier et deuxième sillons temporaux (t_1 et t_2) jusqu'à la deuxième circonvolution occipitale (O^2), avec laquelle elle se confond grâce au troisième pli de passage externe (πOT).

T³. La troisième circonvolution temporale répond exactement au bord inférieur de l'hémisphère; elle se prolonge, en arrière, dans

la troisième circonvolution occipitale (O^3). C'est la même circonvolution qui forme le bord inférieur de l'hémisphère, depuis le pôle sphénoïdal (PS) jusqu'au pôle occipital (PO). Rien ne permet de différencier la troisième temporale de la troisième occipitale.

Figure 2.

HÉMISPHERE DROIT

Les analogies de cet hémisphère avec celui qui vient d'être décrit sont telles qu'il est inutile de reprendre par le détail l'étude des anfractuosités et des plis qu'on y observe. Il suffit de signaler les différences. Celles-ci sont d'ailleurs relatives à des dispositions que l'on constate aussi fréquemment que celles du précédent hémisphère.

S'. La scissure de Sylvius n'envoie qu'un très court prolongement entre le pied de la circonvolution pariétale inférieure (pP^2) et la circonvolution pariétale inférieure (P^2). En revanche, et par compensation, elle se prolonge dans l'incisure du lobule pariétal inférieur (ipi). D'autre part, elle semble se continuer, par sa branche inférieure, avec l'incisure du pli courbe (ipc). Cette disposition est très fréquente.

S''. La branche horizontale de Sylvius naît de la branche postérieure par un tronc commun avec la branche perpendiculaire (S''').

S'''. La branche perpendiculaire de Sylvius, comme la branche horizontale, a, de ce fait, un très court trajet. C'est le tronc commun qui l'emporte en longueur sur ces deux branches. Il en résulte que le cap (CAP) reste éloigné de la scissure. La conformation de la troisième frontale (F^3) est toujours profondément modifiée par cette communauté d'origine des deux branches antérieures de Sylvius : nous y reviendrons.

R. La scissure de Rolando ne présente rien de spécial.

pri. Le sillon præ-rolandique inférieur, au contraire, est divisé en deux tronçons isolés; entre les deux tronçons on voit le pli d'anastomose postérieur de la troisième à la deuxième frontale (πB) s'élever de l'opercule frontal (OF) jusqu'au pied de la deuxième frontale (pF^2). C'est dans le tronçon antérieur que prend naissance le deuxième sillon frontal (f^2). On observe surtout cette disposition

dans les cas où les deux branches antérieures de Sylvius ont un tronc commun.

f₁. Le premier sillon frontal s'étend d'arrière en avant depuis le sillon præ-rolandique supérieur (*prs*) jusqu'au voisinage du pôle frontal, sans être interrompu, comme sur l'hémisphère de la figure 1 par le pli d'anastomose moyen de la première frontale à la deuxième (π FM).

f₂. Le deuxième sillon frontal, que nous avons vu naître du tronçon antérieur du sillon præ-rolandique inférieur, est interrompu par le pli d'anastomose moyen de F² à F³ (π BM). Le pli d'anastomose postérieur (π B) est intermédiaire aux deux tronçons du sillon præ-rolandique inférieur (*pri*).

p. Le sillon pariétal s'étend, d'arrière en avant, depuis le tronçon inférieur de la scissure perpendiculaire externe (*Oe*) jusqu'au sillon post-rolandique inférieur (*p₁*). Il envoie une incisure (*pt₁*) dans le pli inférieur du lobule pariétal supérieur (P¹i); cette incisure est le deuxième sillon pariétal transverse.

pt₁. Le deuxième sillon pariétal transverse est ici très peu profond. Par compensation, la scissure limbique ou calloso-marginale (*L*) s'enfonce profondément, de dedans en dehors, dans le lobule pariétal supérieur (P¹s).

p₁. Le sillon post-rolandique supérieur est séparé du sillon post-rolandique inférieur (*p₂*) par un pli d'anastomose (PGP) qui réunit le lobule du pli courbe (GP) à la circonvolution pariétale ascendante (P).

igp. L'incisure du lobule du pli courbe n'est pas isolée au milieu du lobule du pli courbe. Elle fait suite à une incisure du sillon pariétal (*p*).

t₁. Le premier sillon temporal ou sillon parallèle est continu dans toute son étendue, c'est-à-dire depuis le voisinage du pôle sphénoïdal jusqu'au pli courbe. A son extrémité postérieure, il sépare le pli courbe proprement dit (PC) du deuxième pli de passage externe de Gratiolet (π P), de telle sorte que le pli courbe forme deux saillies convexes au-dessous du sillon pariétal.

De l'exposé qui précède, relativement à la disposition des scissures et sillons, résultent quelques particularités importantes dans la disposition des circonvolutions.

F³. La troisième frontale présente un pied aminci (pF^3), dont fait partie en réalité le pli d'anastomose postérieure (πB) de la troisième à la deuxième frontale.

Le cap est très réduit de volume (CAP).

FO³. La troisième circonvolution fronto-orbitaire est très volumineuse. Elle est limitée en bas par le sillon fronto-orbitaire externe (*soe*), qui est très profond et très allongé, en compensation de la faible importance de la branche horizontale de Sylvius (*S'*).

F². La deuxième frontale prend naissance dans la frontale ascendante (F) par deux pieds : un supérieur (pF^2) tout voisin du genou supérieur de la frontale ascendante (GFs); un inférieur (πB) qui n'est autre que le pli d'anastomose postérieur de la troisième frontale à la deuxième. C'est de cette double origine que résulte ce fait que le sillon de la deuxième frontale ($f_{2,}$) communique largement en arrière avec le sillon præ-rolandique inférieur (*pr*i**). Ce sillon de la deuxième frontale ($f_{2,}$) ne s'étend pas en avant aussi loin que sur l'hémisphère de la figure précédente. En compensation de la double origine de la deuxième circonvolution (pF^2), l'extrémité antérieure de cette circonvolution est simple et se confond avec la première frontale par un seul pli d'anastomose (πFA), qui est le pli d'anastomose antérieur.

P^s. Le pli supérieur du lobule pariétal supérieur est fortement entaillé par la scissure limbique ou calloso-marginale (*L*) qui vient de la face interne de l'hémisphère. Il est divisé en deux parties à peu près égales par cette scissure. Sa limite postérieure est toujours le sillon pariétal transverse (*pt*), qui est ici de très faible importance.

πO . Le premier pli de passage pariéto-occipital a une grande étendue antéro-postérieure.

P². Le lobule pariétal inférieur fait corps avec le pied de la deuxième circonvolution pariétale (pP^2) en raison du faible prolongement de la scissure de Sylvius (*S'*) entre ces deux parties de l'écorce. Mais nous avons vu, d'autre part, que cette scissure se confond avec l'incisure du lobule du pli courbe (*ipi*); il en résulte que le lobule pariétal inférieur (P²) est à peine séparé du lobule du pli courbe (GP).

PC. Le pli courbe, lui non plus, n'est pas séparé du lobule du pli

courbe (GP), ce qui tient à ce que l'incisure du pli courbe (*ipc*), au lieu de provenir du sillon pariétal (*p*), reste isolée au milieu de la région pariétale, entre le lobule du pli courbe (GP) et l'extrémité la plus postérieure de la première circonvolution temporale (T').

O². La deuxième circonvolution occipitale est située immédiatement en arrière du tronçon inférieur de la scissure perpendiculaire externe (*Oe*); mais elle est distincte de la sixième circonvolution ou cuneus (O⁶), avec laquelle elle se confond habituellement sur le bord postérieur de l'hémisphère, au niveau de la scissure inter-hémisphérique.

PLANCHE II

DEUX HÉMISPHERES DROITS VUS PAR LEUR FACE INTERNE

Ces deux hémisphères, très analogues dans leur configuration générale, présentent de sensibles différences quant à la disposition de leurs circonvolutions. Ils correspondent cependant aussi exactement que possible aux deux types principaux de la face interne de l'hémisphère qu'on peut étudier comme appartenant au *cerveau schématique*.

Figure 1.

L'hémisphère droit a été séparé de son congénère par une incision pratiquée au milieu du pont de Varole (PV) et intéressant le tegmentum (TEG) et le tubercule quadrijumeau antérieur (QA). L'extrémité frontale est à gauche; le pôle occipital (PO) est à droite.

cc. Le corps calleux occupe la partie moyenne de la face interne de l'hémisphère. Il est horizontal dans son ensemble, légèrement convexe en haut; il se réfléchit, d'avant en arrière, au niveau de son extrémité antérieure ou *genou* (GC), et se prolonge ensuite de haut en bas, au devant de la commissure antérieure (CA) jusqu'en dehors du chiasma optique (CH). Cette portion terminale du corps calleux appartient au pied du septum lucidum (psp).

En arrière on reconnaît le bourrelet ou splenium du corps cal-

leux (SPL), toujours situé au-dessus du tubercule quadrijumeau antérieur (QA). Le bourrelet ne se réfléchit pas comme le genou, du moins sur la ligne médiane; la réflexion d'arrière en avant existe en réalité, mais seulement de chaque côté de la ligne médiane, et lorsqu'on peut la reconnaître sur une coupe pratiquée à travers la scissure interhémisphérique, cela prouve que le plan de section n'est pas exactement médian.

Au-dessous du corps calleux, le trigone cérébral (TRI), obliquement dirigé en bas et en avant, passe en arrière de la commissure antérieure, puis se recourbe en bas et en arrière (DF), représentant, à partir de la commissure antérieure, le pilier descendant du fornix qui se termine au tubercule mamillaire (TM).

PV. Le pont de Varole coupé par le milieu, et recouvert du tegmentum ou région de la calotte (TEG) cache la fente de Bichat limitée par la fimbria (FI) visible sur l'autre hémisphère.

QA. Le tubercule quadrijumeau antérieur cache le tubercule du fascia dentata (Tf) et le fascia dentata lui-même (Fd) qu'on peut suivre, sur l'autre hémisphère, dans tout son développement.

sC. Sinus du corps calleux. Toute la face convexe du corps calleux est séparée de la masse des circonvolutions qui l'entoure, par un sillon de faible profondeur qu'on appelle communément *sinus du corps calleux* et que nous étudierons en détail à l'occasion des coupes vertico-transversales représentées sur les planches suivantes (voy Pl. 14, fig. 19, 20, 23, 24). Ce sinus, accompagnant le corps calleux dans toute son étendue antéro-postérieure, se réfléchit avec celui-ci au devant du genou (GC) et va aboutir à l'espace perforé antérieur (EPA fig. 2) en avant du pédoncule du septum lucidum (psp).

En arrière, le sinus du corps calleux (sC) ne contourne pas le bourrelet (SPL). Il en est séparé (fig. 2) par le prolongement supérieur du tubercule de la fasciola cinerea (Tf), qui va s'insinuer dans sa profondeur. Ainsi le sinus du corps calleux s'arrête en arrière à la fasciola cinerea; ou, pour mieux dire, il continue son trajet, mais en arrière de la fasciola cinerea, décrivant une courbe à concavité antérieure, et se confondant, au-dessous du splenium (SPL) avec le sillon de l'hippocampe (sH). Le sinus du corps calleux (sC) et le sillon de l'hippocampe (sH) sont, par conséquent, un

seul et même sillon dont nous étudierons les connexions et les rapports un peu plus loin.

Le sinus du corps calleux représente la ligne de démarcation qui sépare les parties médullaires de l'encéphale et les parties corticales : c'est le sillon où commence l'hémisphère; c'est le limbe de l'hémisphère.

Tout autour de ce sillon se développe d'avant en arrière la grande circonvolution limbique (C), ou circonvolution du corps calleux. Elle est limitée en bas par le sinus du corps calleux (*sC*), en haut par la grande scissure limbique (*L*).

L. La scissure limbique est parallèle, dans sa courbure, au sinus du corps calleux. Mais elle présente ici une disposition un peu différente de celle qu'on décrit ordinairement dans le cerveau schématique. Cette disposition cependant s'observe dans plus de la moitié des cas.

Née au-dessous du genou du corps calleux (GC), la scissure limbique marche d'arrière en avant, puis de bas en haut, en décrivant une courbe à concavité postérieure; elle se continue ensuite, au-dessus du corps calleux, avec le grand sillon métopique (*sME*), qui n'est, si l'on veut, que la suite naturelle de cette scissure. Elle arrive alors, après un trajet à peu près horizontal, jusqu'à une région de la face interne de l'hémisphère qui est située au-dessus du splenium (SPL); à partir de là, elle se relève, en haut et en arrière et va (*L*) jusqu'au voisinage du bord supérieur de l'hémisphère qu'elle n'entame pas immédiatement; un petit pli d'anastomose interrompt son parcours entre le lobule paracentral (Pa) et le lobe carré (GQA). Elle atteint le bord de l'hémisphère en arrière de l'encoche formée à la face interne, par l'extrémité supérieure de la scissure de Rolando (*R*). — A l'endroit où elle se relève pour gagner le bord supérieur de l'hémisphère, elle envoie une branche postérieure qui se bifurque dans le lobe carré. Cette branche postérieure (*sP*) qui n'est, virtuellement chez l'homme, autre chose que la scissure limbique elle-même, prend, dans le lobe carré, le nom de scissure sous-pariétale. La branche de bifurcation inférieure de la scissure sous-pariétale représente la terminaison de la scissure limbique au-dessus du cap du lobe carré (CQ).

Dans tout ce trajet, depuis la région frontale jusque dans la région pariétale postérieure, la scissure limbique sert de limite

entre la circonvolution limbique (C) d'une part, et les lobe frontal et pariétal d'autre part. Tout ce qui est en avant ou au-dessus d'elle appartient aux lobes frontal et pariétal; tout ce qui est en arrière ou au-dessous d'elle appartient à la circonvolution limbique.

Nous venons de dire qu'après son origine, la scissure limbique se relève au-devant du genou du corps calleux (GC) pour se continuer dans le grand sillon métopique (*sME*). D'autre part, on voit dans la continuité de la circonvolution limbique une profonde incisure, parallèle et sous-jacente au grand sillon métopique; cette incisure doit être considérée comme la scissure limbique elle-même (*L*). La portion de la circonvolution limbique qui est intermédiaire au grand sillon métopique (*sME*) et à ce tronçon de la scissure limbique est un pli de passage qui fait communiquer l'origine de la circonvolution limbique et la partie de l'écorce frontale située au-dessus de la scissure : c'est le grand pli de passage fronto-limbique (πF). C'est la présence de ce pli de passage qui, d'une part, interrompt la continuité de la scissure limbique, et qui, d'autre part, entraîne la communication de cette scissure (*L*) avec le grand sillon métopique (*SME*). Mais un peu plus haut et en arrière, le pli de passage en question (πF) rentre dans la profondeur : à partir de ce moment la scissure limbique et le grand sillon métopique se confondent de nouveau, et l'on n'a plus sous les yeux que la scissure limbique poursuivant son chemin d'avant en arrière jusque dans la scissure sous-pariétale (*sP*).

sP. La scissure sous-pariétale s'avance dans le lobe carré, venue de la scissure limbique au moment où celle-ci se relève vers le bord de l'hémisphère. Elle présente la forme d'une étoile à trois branches, servant de limite à trois plis du lobe pariétal : en avant le gyrus antérieur du lobe carré (GQA), en haut le gyrus postérieur du lobe carré (GQP), en arrière le cap du lobe carré (CQ). En avant et au-dessous de ces trois plis, la scissure sous-pariétale continue d'établir une démarcation entre la circonvolution limbique et le lobe pariétal. La circonvolution limbique, à ce niveau, est représentée par deux plis (PSO, PEN) qui seront décrits plus loin; le lobe pariétal est représenté par les trois plis du lobe carré (GQA, GQP, BQ).

Oi. La scissure occipitale interne sépare le lobe pariétal du lobe occipital. Elle s'étend obliquement de haut en bas et d'arrière en

avant, depuis le bord supérieur de l'hémisphère jusqu'à la partie la plus postérieure de la circonvolution limbique, au-dessous du cap du lobe carré (CQ) en arrière du splenium (SPL). Elle reçoit l'extrémité antérieure du sillon du cuneus (*sCu*).

K. La scissure calcarine, horizontale, légèrement convexe en haut, sépare le cuneus (O^6) du gyrus lingual (O^5). Elle s'étend d'avant en arrière, depuis le pli de passage temporo-limbique (πT) qui fait suite à la circonvolution limbique au-dessous du corps calleux, jusqu'au pôle occipital (PO) où elle se bifurque. La branche supérieure de bifurcation pénètre dans la deuxième circonvolution occipitale (O^8). La branche de bifurcation inférieure pénètre dans la troisième circonvolution occipitale (O^7).

La scissure limbique (*L*), la scissure sous-pariétale (*sP*), et la scissure calcarine (*K*) sont les trois scissures qu'on observe à la face interne de l'hémisphère. Il nous reste à passer en revue les sillons. Mais il faut remarquer que, au nombre des scissures, doit figurer encore le sillon præ-uncique (*PRU*), qui, à l'extrémité du lobe temporal, sépare le pôle sphénoïdal (PS) du lobule de l'hippocampe (HL) et qu'on doit considérer, avec Broca, comme la terminaison virtuelle antérieure de la scissure limbique. — On en peut dire autant du grand sillon occipito-temporal (ot_4) ou quatrième sillon temporal, dont la constance et la précocité justifient l'assimilation de ce sillon à une scissure.

ot_4 . **Le grand sillon occipito-temporal** s'étend d'arrière en avant depuis le voisinage du pôle occipital (PO) jusqu'au voisinage du pôle sphénoïdal. Il est divisé ici, vers son tiers antérieur, par un pli d'anastomose entre la quatrième circonvolution temporale (T^4) et la cinquième (T^5). Il se compose de deux parties : une postérieure, horizontale, qui va en avant se perdre à la surface de la circonvolution de l'hippocampe (T^5); une antérieure, oblique en bas et en avant, qui se branche sur la partie postérieure. Ce point de branchement est la *reprise* du grand sillon occipito-temporal; il sert de limite inférieure à un véritable pli de passage entre le lobule lingual (O^6) et la circonvolution limbique (πT). — En arrière le grand sillon occipito-temporal (ot_4) émet une branche, ici dédoublée (*sl*), oblique en haut et en arrière et autour de laquelle s'enroule le gyrus lingual (O^5).

sF. Le premier sillon sous-frontal, parallèle à l'origine anté-

rière de la scissure limbique (*L*), se porte en avant, vers l'extrémité antérieure du lobe frontal, où il se bifurque : entre ses deux branches terminales on reconnaît la petite surface quadrangulaire, pour laquelle nous avons proposé le nom de rectangle frontal antérieur (*Rf*). La branche inférieure de bifurcation se continue avec le sillon rostral (*SR*), venu de la face convexe de l'hémisphère, où il prend naissance dans le deuxième sillon frontal.

sf. Le deuxième sillon frontal n'est représenté que par une incisure allongée au voisinage du bord inféro-interne de l'hémisphère.

sME. Le grand sillon métopique, dont il a déjà été question, fait suite à la scissure limbique. Il envoie dans le lobe frontal de profondes entailles qui contribuent à diviser la face interne de ce lobe en deux lobules principaux, le gyrus métopique antérieur (*GMA*) et le gyrus métopique postérieur (*GMP*).

sme. Le petit sillon métopique, en raison de la profondeur des incisures du grand sillon métopique, se trouve réduit ici à de petites incisures, situées au milieu des deux plis métopiques.

pro. Le sillon præ-ovalaire descend du bord supérieur de l'hémisphère jusqu'au voisinage de la scissure limbique. Il n'est séparé de cette scissure que par un petit pli qui appartient au grand pli de passage fronto-limbique (πF). Le sillon præ-ovalaire sépare le gyrus métopique postérieur (*GMP*) du lobule paracentral (*Pa*).

imp, ima. Les incisures métopiques postérieure et antérieure, assez profondément entaillées, forment les limites antérieures du gyrus métopique postérieur et du gyrus métopique antérieur (*GMP*, *GMA*). Ces deux incisures, ainsi que le sillon præ-ovalaire, très sujettes à varier, quant à leur siège et quant à leur profondeur, présentent ici des caractères typiques, permettant de circonscrire aisément les deux gyrus métopiques dont la détermination est souvent indécise.

io. L'incisure ovale, horizontale, occupe l'axe horizontal du lobule paracentral (*Pa*).

pt. Le sillon pariétal transverse, venu de la face convexe, s'avance obliquement en bas et en avant dans le lobe carré.

R. La scissure de Rolando apparaît enfin à la face interne de l'hémisphère, dont elle entame le bord supérieur; elle établit la

limite, d'ailleurs toute conventionnelle, du lobe frontal et du lobe pariétal.

Les scissures, sillons et incisures une fois connus, la description des circonvolutions devient facile.

C. La circonvolution du corps calleux ou circonvolution limbique naît au-dessous du genou du corps calleux (GC), où elle se confond avec le gyrus vestibuli (GVE), au niveau du tubercule de jonction (TJ). Elle s'avance au-dessous et au-devant du genou et donne issue immédiatement au grand pli de passage fronto-limbique (πF) qui l'accompagne, superficiel, jusqu'au-dessous du gyrus métopique postérieur (GMP). Arrivée à la partie moyenne du corps calleux, la circonvolution limbique commence à former des replis ou ourlets, dont trois présentent la disposition caractéristique : l'antérieur (PEA) est limité en avant et en arrière par deux incisures inférieures de la scissure limbique ; le moyen ou pli sous-ovale (PSO) est mal séparé du pli postérieur (PEN) ; cependant on le voit encore limité par le rudiment d'une incisure venue de la scissure limbique ; le postérieur ou pentagone du lobe carré (PEN) s'avance vers le centre étoilé de la scissure sous-pariétale (*sP*). Il se confond en bas et en arrière avec le cap du lobe carré (CQ).

En général, le pentagone sous-ovale (PSO) sert de passage (πL) entre la circonvolution limbique et le gyrus antérieur du lobe carré (GQA). Ici le pli de passage appelé pariéto-limbique est interrompu par le prolongement de la scissure limbique dans la scissure sous-pariétale (*sP*). Il n'en est pas de même sur l'hémisphère représenté sur la figure 2 de la même planche.

Le gyrus antérieur du lobe carré (GQA) est séparé du gyrus postérieur (GQP) par le sillon pariétal transverse (*pt*), sauf à sa partie inférieure. Il appartient au lobe pariétal ainsi que le gyrus postérieur. Nous y reviendrons plus loin.

CQ. Le cap du lobe carré fait partie de la circonvolution limbique ; il marque, à la surface interne de l'hémisphère, le lieu précis où le lobe pariétal, représenté par le lobe carré, se continue avec le lobe temporal (πT). La continuité se fait grâce au pli de passage temporo-limbique (πT) situé immédiatement au-dessous du cap (CQ) et qu'on ne voit avec netteté, comme sur cette figure, qu'en soulevant légèrement le cap du lobe carré.

πT . **Le pli de passage temporo-limbique** représente, d'autre

part, la continuation de la circonvolution limbique dans le lobe temporal (Broca). Il est en arrière l'origine de la circonvolution de l'hippocampe, qui va, en avant, se terminer dans le lobule de l'hippocampe (HL) et qui est cachée ici par la masse des tubercules quadrijumeaux antérieurs (QA), de la calotte (TEG) et des pédoncules (PV). Ainsi la grande circonvolution limbique fait le tour du corps calleux et de la masse pédonculaire, et elle arrive jusqu'au voisinage du pôle sphénoïdal (PS), dont elle n'est séparée que par le sillon præ-uncique (*PRU*).

Revenons à la région frontale.

GSF. La première circonvolution sous-frontale, parallèle d'abord à la circonvolution limbique (C), au-dessous du genou du corps calleux, décrit une double courbure : convexe en bas, à l'origine, elle devient bientôt convexe à sa terminaison. Elle se jette dans la première circonvolution frontale (*F'*) par le petit pli de passage fronto-limbique (πf) entre le gyrus métopique supérieur (GMA) et le rectangle frontal antérieur (Rf).

πf . **Le petit pli de passage fronto-limbique** ne mérite donc pas ici son nom, puisqu'il n'a aucun rapport avec la circonvolution limbique. Nous dirons même qu'il ne mérite presque jamais ce nom, attendu qu'il ne prend naissance dans la circonvolution limbique (C) que d'une façon tout à fait exceptionnelle ; nous ajouterons enfin que son siège est très variable, puisqu'il se jette dans la première frontale, tantôt au-dessus, tantôt au-dessous du rectangle frontal antérieur (Rf), et que sa présence même, en tant que pli de passage superficiel, est plus rare que son absence.

GSf. La deuxième circonvolution sous-frontale est séparée de la première circonvolution sous-frontale (GSF) par le premier sillon sous-frontal (*sF*) ; mais l'origine de ces deux plis sous-frontaux est commune ; elle se trouve dans cette région que Broca appelait le carrefour de l'hémisphère et qui est occupée par une petite circonvolution verticale (GVE), le gyrus vestibuli. En avant, la deuxième circonvolution sous-frontale se confond, au-dessous du rectangle frontal antérieur (Rf), avec le gyrus rectus (GR), et elle est séparée du rectangle frontal antérieur par le sillon rostral (*SR*).

Rf. Le rectangle frontal antérieur, entamé par l'encoche de l'extrémité frontale (*EPPF*), a les limites que nous avons déjà signalées.

GR. Le gyrus rectus, aminci, se confond presque complètement avec la deuxième circonvolution sous-frontale, en avant comme en arrière.

GMA. Le gyrus métopique antérieur, limité en avant par l'incisure métopique antérieure (*ima*), en arrière par l'incisure métopique postérieure (*imp*), présente à sa partie moyenne une petite incisure étoilée (*sme*) qui est le rudiment du petit sillon métopique. Si les limites antérieure et postérieure de ce pli sont bien nettes sur le bord supérieur de l'hémisphère, elles ne le sont pas moins au niveau du grand sillon métopique (*sME*), qui émet les deux grandes incisures supérieures dont il a été question; mais ces incisures du grand sillon métopique ne communiquent pas avec les incisures métopiques antérieure et postérieure (*ima*, *imp*); il en résulte que le gyrus métopique antérieur (GMA) communique en avant, par un petit pli d'anastomose, avec le petit pli de passage fronto-lobique (πf) et, en arrière, par un autre petit pli d'anastomose avec le gyrus métopique postérieur (GMP).

GMP. Le gyrus métopique postérieur a pour limite antérieure le sillon métopique postérieur (*imp*) et pour limite postérieure le sillon præ-ovale (*pro*). Ici le petit sillon métopique (*sme*) est représenté par une incisure plus importante que celle du gyrus antérieur (GMA).

Pa. Le lobule paracentral, très nettement circonscrit, en avant par le sillon præ-ovale (*pro*), en bas par la scissure limbique, communique en arrière avec le lobe carré, par le fait de l'interruption momentanée de la scissure limbique (*L*). C'est dans la partie postérieure de ce lobule que la scissure de Rolando (*R*) vient mordre sur le bord d'hémisphère. La majeure partie du lobule paracentral appartient donc vraiment, ainsi que Broca y a insisté, au lobe frontal. Seule la petite portion de ce lobule, qui est en arrière de Rolando, appartient au lobe pariétal et représente l'extrémité supérieure de la pariétale ascendante réfléchie à la face interne de l'hémisphère.

GQA, GQP. Le gyrus antérieur et le gyrus postérieur du lobe carré forment dans leur ensemble une masse triangulaire à sommet antéro-inférieur, s'enfonçant comme un coin entre le pentagone sous-ovale (*PSO*) et le pentagone du lobe carré (*PEN*). La base du

triangle est le bord supérieur de l'hémisphère; le côté antérieur est la scissure limbique; le côté postérieur est la branche supérieure de la scissure pariétale (*sP*). Cette masse triangulaire est incomplètement divisée, du milieu de sa base vers son sommet, par le sillon pariétal transverse (*pt*).

BQ. Le bourrelet du lobe carré a également la forme d'un triangle, à très large base postérieure, représentée par la scissure occipitale interne (*Oi*). Les côtés sont formés par les deux branches de bifurcation de la scissure sous-pariétale (*sP*). En haut et en arrière, le bourrelet (BQ) se confond avec le gyrus postérieur du lobe carré (GQP); en bas et en avant, il se confond avec le cap (CQ).

O¹. Le cuneus ou sixième circonvolution occipitale s'enfonce comme un coin dans l'angle formé par la scissure occipitale interne (*Oi*) avec la calcarine (K). Il se continue en haut, sur la face convexe de l'hémisphère, avec le lobe pariétal, par le premier pli de passage pariéto-occipital (πO), qui ferme la scissure occipitale interne (*Oi*). En bas, il se confond avec la deuxième circonvolution occipitale (*O²*). On constate qu'il est parcouru d'arrière en avant par trois sillons à convexité supérieure; le plus important, ou sillon du cuneus (*sCu*), qui est le plus élevé, se jette directement dans la scissure occipitale interne (*Oi*).

Le sommet du cuneus, très aminci (IC), se termine sur la circonvolution limbique par l'intermédiaire du pli de passage cunéo-limbique (πO^1). Ce pli de passage sépare l'extrémité antérieure de la scissure occipitale interne (*Oi*) de l'extrémité antérieure de la calcarine. On ne s'en rend exactement compte que sur les cerveaux frais et étalés (voy. pl. VIII, πO^1).

O². Le lobule lingual ou cinquième circonvolution occipitale est très régulièrement conformé et aussi nettement circonscrit qu'il puisse l'être. Étendu horizontalement au-dessous de la scissure calcarine (K), il est volumineux à sa partie postérieure, où il s'enroule autour du sillon (*sl*), branché sur le quatrième sillon occipital (*ot₄*). Il décrit donc une courbe à concavité antérieure autour de ce sillon. En arrière, en bas et en dehors, il se confond avec la troisième circonvolution occipitale (*O³*). En avant, il va, en s'amincissant, se confondre avec la circonvolution limbique représentée par le pli de passage temporo-limbique (πT). En bas, il est séparé du lobule fusiforme (*O¹*) par le grand sillon occipito-temporal (*ot₁*).

O⁴. Le **gyrus fusiforme**, ou **quatrième circonvolution occipitale**, très large en arrière, très mince en avant, n'atteint pas le pôle occipital (PO). Elle ne l'atteint jamais et elle figure à tort parmi les circonvolutions occipitales du cerveau humain. En avant elle se confond sans transition avec la quatrième circonvolution temporale (T⁴). En bas, elle est séparée de la troisième temporale (T³) par le troisième sillon occipito-temporal (*ot₃*).

T³. La **troisième circonvolution temporale**, qu'on pourrait appeler plus justement, avec Meynert, circonvolution longitudinale inférieure, fait suite à la troisième circonvolution occipitale (O³). Elle disparaît ici, vers son extrémité antérieure, en dehors de la quatrième temporale (T⁴), qui représente, en avant, le bord inférieur de l'hémisphère.

T⁴. La **quatrième circonvolution temporale**, intercalée entre les troisième et quatrième sillons (*ot₃*, *ot₄*), se confond en arrière avec le gyrus lingual (O⁴) et en avant avec le pôle sphénoïdal.

T⁵. La **cinquième circonvolution temporale** ou circonvolution de l'hippocampe, cachée ici par la moitié du mésocéphale (PV, TEG, QA), n'est autre chose que la portion réfléchi de la circonvolution limbique dont il a déjà été question plus haut (voy. C et HL).

PS. Le **pôle sphénoïdal**, séparé, en apparence, du reste du lobe temporal par le sillon præ-uncique (*PRU*) et par le troisième sillon occipito-temporal, a une forme mamelonnée qui ne correspond pas à l'aspect qu'il présente sur sa face externe. Il est formé par la convergence de presque toutes les circonvolutions temporales, mais spécialement par l'extrémité antérieure de la deuxième, qui appartient à la face externe de l'hémisphère.

O², O³. Les **deuxième et troisième circonvolutions occipitales** sont ici visibles et représentent, au point où elles se confondent, le pôle occipital (PO). Il n'est pas constant qu'on les observe à la face interne de l'hémisphère et c'est pour cela que nous les signalons en dernier lieu ; leur présence à la face interne résulte de ce fait que la scissure calcarine (*K*), au lieu de se bifurquer au niveau même du pôle occipital (PO), se bifurque en avant et en dedans de ce pôle. C'est une anomalie qui, pour n'être pas absolument rare, n'entraîne pas la description des deuxième et troisième circonvolutions.

lutions occipitales (O^1 , O^2) dans l'étude de la face interne du cerveau schématique.

Figure 2.

Ici l'hémisphère cérébral droit a été séparé de l'hémisphère gauche non par une section médiane, mais par une section sagittale tangente à la partie supérieure de la face interne. Le couteau a donc séparé de l'hémisphère toute la région pédonculo-protubérantielle; il a pénétré dans le ventricule moyen dont la paroi est représentée par la face interne de la couche optique (Th), et il a divisé le pied du pédoncule (PP) à l'endroit même où celui-ci pénètre dans l'hémisphère¹.

Les différences que cet hémisphère présente avec celui de la figure 1 sont, pour la plupart, subordonnées au mode de configuration de la circonvolution limbique (C); elles dérivent, par conséquent, du trajet et des rapports de la scissure limbique (L).

L. La scissure limbique naît, au-dessous du genou du corps calleux (GC), au devant du tubercule de jonction (TJ); mais elle est beaucoup plus rapprochée du corps calleux que sur la figure précédente. Elle décrit une courbe à convexité antérieure, qui n'est interrompue par aucun pli de passage. Augmentant progressivement de profondeur, elle arrive jusqu'au-dessus du pentagone antérieur de la circonvolution limbique (PEA), se relève derrière le lobe paracentral (Pa) et va se terminer sur le bord supérieur de l'hémisphère qu'elle entame profondément, entre l'entaille de Rolando (R) et le sillon pariétal transverse (*pt*). Elle sépare donc complètement toute la région sous-frontale et frontale de la région pariétale; d'autre part, elle sépare complètement la région frontale de la région limbique. Mais elle ne sépare pas la région pariétale de la région limbique, attendu qu'elle n'envoie pas de branche dans la scissure sous-pariétale (*sP*). La circonvolution limbique se continue avec le lobe pariétal, par le pli de passage pariéto-limbique (πL).

sF. Le premier sillon sous-frontal décrit, lui aussi, une courbe régulière au-devant du genou du corps calleux; il passe, sans interruption, dans la région métopique et ne se termine qu'au devant du lobe paracentral (Pa). Il se confond avec le grand sillon

1. Pour les détails de cette préparation, voy. pl. VIII.

métopique (*sME*). Dans ce long trajet, il n'émet que deux branches antérieures importantes : l'une, qui se continue dans le sillon rostral (*SR*), l'autre qui se continue dans l'incisure métopique antérieure (*ima*).

De cette double disposition concentrique de la scissure limbique (*L*) et du grand sillon métopique (*sME*), il résulte que la première circonvolution sous-frontale (*GSF*) fait corps avec le grand pli de passage fronto-limbique (πF); qu'il n'existe pas, à proprement parler, de pli de passage fronto-limbique, en ce sens que la circonvolution limbique (*C*) n'a aucune anastomose avec le lobe frontal.

Le grand développement du premier sillon sous-frontal (*sF*), continué par le grand sillon métopique (*sME*), a également pour conséquence la disparition presque complète du petit sillon métopique (*sme*). Cette compensation par défaut du petit sillon métopique est compensée elle-même par la présence de petites incisures verticales dans toute l'étendue du gyrus métopique postérieur (*GMP*). Parmi ces incisures figure l'incisure du lobule paracentral (*io*).

sP. **La scissure sous-pariétale**, isolée au milieu du lobe carré, sert de limite aux quatre plis dont se compose ce lobule : au-dessus d'elle on reconnaît le gyrus antérieur du lobe carré (*GQA*); en avant de sa branche de bifurcation postéro-supérieure on reconnaît le gyrus postérieur (*GQP*); en arrière des deux branches de bifurcation s'étend le bourrelet (*BQ*); enfin à sa partie inférieure est le pentagone (*PEN*). Mais, comme cette scissure ne communique pas en avant, comme sur la figure précédente, avec la scissure limbique (*L*), on constate qu'elle émet une branche inférieure, qui va, jusqu'au corps calleux, établir une séparation entre le pentagone du lobe carré (*PEN*) et le pentagone sous-ovale (*PSO*).

pt. **Le sillon pariétal transverse**, venu de la convexité, se réfléchit, en se dédoublant, à la face interne de l'hémisphère. Le gyrus postérieur du lobe carré (*GQP*) est donc divisé en deux plis secondaires par le dédoublement de ce sillon. On remarquera, par compensation, l'absence des incisures qui occupent (sur la figure 1) le gyrus antérieur et le gyrus postérieur du lobe carré (*GQA*, *GQP*).

Oi. **La scissure occipitale interne** ne reçoit pas le sillon du cuneus (*sCu*). Ce sillon est remplacé à la surface de cette circonvolution par une vaste incisure étoilée.

K. La scissure calcarine, presque confondue à son extrémité antérieure avec la scissure occipitale interne, se bifurque en arrière, immédiatement au-dessus du pôle occipital (PO). Ses branches de bifurcation passent à la face externe de l'hémisphère, et l'on ne voit apparaître, entre elles, qu'une étroite surface de la deuxième circonvolution occipitale (O^2).

Les sillons de la région temporale ne présentent rien qui les différencie de ceux du premier hémisphère.

ot. **Le grand sillon occipito-temporal**, toutefois, n'est interrompu par aucun pli d'anastomose sur aucun point de son parcours. Il sépare absolument la masse corticale commune à la cinquième circonvolution occipitale (O^5) et à la circonvolution de l'hippocampe (T^5) de la masse commune à la quatrième circonvolution occipitale (O^4) et à la quatrième temporale (T^4).

TJ. Le tubercule de jonction est, dans la région du carrefour, le lieu d'origine de la circonvolution limbique (C), de la première sous-frontale (GSF) et du gyrus vestibuli (GVE). Sur le bord postérieur de celui-ci, on remarque une encoche d'une constance à peu près absolue¹, destinée au passage de l'artère cérébrale antérieure au moment où cette artère quitte l'espace perforé antérieur (EPA).

C. La circonvolution du corps calleux ou circonvolution limbique, mince à son origine, augmente de largeur à mesure qu'elle marche, d'arrière en avant, vers le lobe carré. Elle présente trois ourlets bien conformés, en forme de pignon (PEA, PSO, PEN), divisés chacun, à sa partie inférieure, par une incisure perpendiculaire au sinus du corps calleux (sC). La circonvolution limbique prend même la disposition en ourlet au-dessous du grand pli de passage fronto-limbique (πF). Déjà à ce niveau elle décrit un méandre dont la forme rappelle celle de l'ourlet antérieur (PEA), et où l'on reconnaît également une incisure qui s'étend jusqu'au sinus du corps calleux.

Arrivée au cap du lobe carré (CQ), la circonvolution limbique passe derrière le splenium (SPL) et se continue, grâce au pli de passage temporo-limbique (πT), avec la circonvolution de l'hippocampe (T^5).

1. Lorsqu'elle n'est pas visible sur la face interne de l'hémisphère, elle est remplacée par une petite rigole, toujours facile à reconnaître en examinant le cerveau par sa face inférieure.

T^s. La circonvolution de l'hippocampe, limitée en bas, dans toute son étendue, par le grand sillon occipito-temporal (*ot.*) présente à son extrémité antérieure une saillie à convexité supérieure et interne qui est le lobule de l'hippocampe (*HL*). A ce niveau elle se recourbe sur elle-même, en haut et en arrière, pour former une sorte de crochet (*Unc*).

Le bord supérieur et externe de la circonvolution de l'hippocampe est occupé par la circonvolution du fascia dentata (*Fd*), depuis la face inférieure du splenium où cette petite circonvolution présente une tubérosité (*Tf*), jusqu'au crochet (*Unc*) du lobule de l'hippocampe (*HL*). Le fascia dentata lui-même (*Fd*) est bordé, en haut et en dehors, par le pilier postérieur du trigone cérébral ou fimbria (*Fi*). La concavité antérieure de la fimbria correspond à la fente de Bichat, qui fait communiquer virtuellement le ventricule latéral avec la cavité arachnoïdienne.

Entre le fascia dentata et la circonvolution de l'hippocampe on voit s'enfoncer un petit sillon, longitudinal dans son ensemble, mais qui suit toutes les sinuosités du fascia dentata : c'est le sillon de l'hippocampe (*SH*). En haut et en arrière, ce sillon passe, avec la circonvolution limbique au-dessus du splenium (*SPL*) et se continue avec le sinus du corps calleux (*sC*).

PLANCHE III

FACE EXTERNE OU CONVEXE DE L'HÉMISPHERE

Figure 1.

FACE EXTERNE D'UN HÉMISPHERE DROIT

(Cerveau durci dans le bichromate d'ammoniaque et dépourvu de ses membranes.)

Cette figure est destinée à montrer une disposition très commune des circonvolutions frontales et pariétales, ne constituant par conséquent pas une anomalie, au sens de ce mot, mais du moins, créant une difficulté sérieuse pour la localisation des lésions cir-

conscrites si l'on cherche à rapporter le type cérébral représenté ici au type du cerveau schématique.

Comme toujours, les principales variétés de conformation de la face convexe de l'hémisphère sont commandées par le mode de distribution du tronc et des branches de la scissure de Sylvius (S') et du sillon parallèle ou premier sillon temporal (t_1).

S' . **La branche externe de la scissure de Sylvius**, au lieu de s'arrêter à l'opercule du fond de Sylvius (OS), passe au-dessus de cet opercule et va se jeter, au milieu du lobule du pli courbe (GP), dans l'incisure du lobule pariétal inférieur (ipi). Elle envoie, d'autre part, une branche importante et bifurquée entre le lobule du pli courbe (GP) et le lobule pariétal inférieur (P^2). Ce grand développement postérieur de Sylvius en arrière, entraîne, par compensation, une notable diminution du sillon pariétal en avant (p). Ce sillon n'aboutit pas au sillon post-rolandique inférieur (p_1). Il s'ensuit que le sillon post-rolandique inférieur (p_1) et le sillon post-rolandique supérieur (p_2) communiquent largement l'un avec l'autre, et forment, à la partie postérieure de la pariétale ascendante (P), une excavation profonde, parallèle à Rolando, et qu'on pourrait confondre avec la scissure de Rolando elle-même (R).

π LP. **Le pli d'anastomose pariéto-pariétal antérieur**, qui réunit le lobule pariétal supérieur (P^1s) au lobule pariétal inférieur (P^2), peut être confondu, de la même façon, avec la pariétale ascendante.

S''' . **La branche verticale de Sylvius** s'élève parallèlement au sillon præ-rolandique inférieur (pri) qui se dédouble pour faire place au pli d'anastomose postérieur (πB) de la deuxième à la troisième frontale. Cette branche verticale de Sylvius (S''') naît de la scissure de Sylvius (S') par un tronc qui lui est commun avec la branche horizontale (S''). Le tronc commun est très étendu; il s'ensuit que les deux branches, verticale et horizontale (S''' , S''), sont très courtes; le cap de la troisième frontale (CAP) reste donc très éloigné de la scissure.

S'' . **La branche horizontale de Sylvius**, elle aussi, est excessivement courte. Sa brièveté est compensée par la longueur du sillon orbitaire externe (soe), qui la supplée quelquefois totalement.

t_1 . **Le sillon parallèle**, ou premier sillon temporal, suit presque toujours, comme son nom l'indique, un trajet parallèle à celui de

la scissure de Sylvius (*S'*). Comme celle-ci va se jeter dans l'incisure du lobule pariétal inférieur (*ipi*), le sillon parallèle (t_1) va se jeter dans l'incisure du lobule du pli courbe (*igp*). Il en résulte que la terminaison du sillon parallèle, au lieu de se trouver au voisinage de la convexité du pli courbe (PC), se trouve au voisinage de la convexité du lobule du pli courbe (GP).

t_1 . **Le deuxième sillon temporal** se comporte de la même façon. Au lieu d'aller former en arrière la limite inférieure du deuxième pli de passage externe (πP), il n'envoie au-dessous de ce pli qu'une branche peu importante, tandis que sa branche principale, compensant l'absence du sillon parallèle (t_1) dans le pli courbe, va se terminer dans l'incisure du pli courbe (*ipc*).

Toutes ces compensations sont faciles à constater et à comprendre. En réalité elles ne modifient rien à la signification absolue de chaque partie de l'écorce. Il vaut mieux reconnaître qu'on pourrait envisager la constitution de cette écorce d'une façon plus conforme au type du cerveau schématique.

On peut, par exemple, admettre que la scissure de Sylvius (*S'*) s'arrête à l'opercule du fond de Sylvius (OS), comme c'est la règle générale; et, corollairement, que l'incisure du lobule pariétal inférieur (*ipi*) envoie à la branche de bifurcation supérieure de Sylvius un prolongement. Donc il n'y aurait, pour ce qui concerne la scissure de Sylvius, rien d'anormal.

De même, on peut admettre que le premier sillon temporal ou sillon parallèle (t_1) se termine dans le pli-courbe au niveau de l'incisure de ce pli (*ipc*). Il suffit, pour cela, de considérer le sillon parallèle comme devenant très peu profond et en quelque sorte superficiel au moment où il reçoit une branche (*igp*) de l'incisure du lobule du pli courbe. Il passe aussi par-dessus un pli d'anastomose qui réunit (*OT'*) la première circonvolution temporale (*T'*) et la deuxième circonvolution temporale (*T''*).

Si l'on envisage ainsi les choses, il n'y a plus, dans l'hémisphère que nous étudions, rien qui ne soit absolument conforme au cerveau schématique. Mais on conviendra que cela est peu d'accord avec la réalité concrète. Il faut considérer et accepter le fait tel qu'il se présente. Personne ne contestera que, sur l'hémisphère en question, le sillon parallèle (t_1) se continue franchement et se termine dans l'incisure du lobule du pli courbe (*igp*). Cela étant, si

l'on veut localiser une lésion occupant, par exemple, une étendue d'un centimètre carré dans la région occipito-temporale moyenne (OT²), il devient indispensable de reproduire exactement la véritable forme de cette région, dont aucune figure schématique faite à l'avance ne peut donner une idée.

Figure 2.

FACE EXTERNE D'UN HÉMISPHERE DROIT

Cette figure est empruntée à l'Atlas de Foville. On peut se rendre compte, à de certains signes, qu'elle a été exécutée avec le plus grand soin, comme la plupart des planches de ce remarquable ouvrage. Nous l'avons reproduite ici parce qu'elle montre avec une grande fidélité une disposition encore assez fréquente de l'écorce frontale et de l'écorce pariétale où l'on peut trouver de grandes difficultés de localisation. C'est encore l'anomalie de la scissure de Sylvius (S') qui entraîne, par compensation, toutes les autres particularités exceptionnelles qu'on relève sur cet hémisphère.

S'. La branche postérieure ou externe de la scissure de Sylvius est largement ouverte; le lobe temporal (ou opercule inférieur de Sylvius) est abaissé; on voit ainsi au fond de la fosse de Sylvius le développement antéro-postérieur du lobule de l'insula (INP, IN, PI).

Cette branche postérieure de Sylvius, au lieu de s'arrêter à l'opercule du fond de Sylvius (OS), s'étend plus loin en arrière, passe au-dessous de cet opercule et vient creuser une profonde entaille à la surface de la première circonvolution temporale (T¹).

t₁. Le premier sillon temporal, dès lors, perd de son importance; il n'a plus de continuité; il se compose de tronçons isolés et séparés les uns des autres par de larges plis d'anastomose entre la première circonvolution temporale (T¹) et la deuxième (T²). De cette disposition résulte la conformation tout à fait singulière du deuxième pli de passage externe (π P) et du troisième pli de passage externe (π OT), dirigés tous deux verticalement; le deuxième pli vient de haut en bas, le troisième va de bas en haut; puis ils convergent et se confondent sur la deuxième circonvolution occipitale (O²). Aucune description ne peut suppléer à la constatation *de visu* de cette répartition des sillons et des circonvolutions, assez difficile à concevoir à la lecture.

π LP. Le pli d'anastomose pariéto-pariétal antérieur (de la circonvolution pariétale supérieure (P¹s) à la pariétale inférieure (P²) interrompt le cours du sillon pariétal (*p*). Mais c'est un fait assez fréquent pour ne pas être considéré comme une anomalie.

S^{'''}. La branche verticale de Sylvius, excessivement courte, limite en haut un cap très peu proéminent (CAP). Par compensation, le deuxième sillon frontal (*f*₂) envoie à la surface du cap une double incisure, ce qui est un fait relativement rare. L'incisure simple est à peu près constante. Si elle est double ici, c'est non seulement parce que la branche verticale de Sylvius (S^{'''}) est de toute petite dimension, mais aussi parce que la branche horizontale (S[']) est absolument rudimentaire.

S^{''}. La branche horizontale de Sylvius n'est représentée en effet que par une simple incisure qui s'enfonce, à une certaine profondeur il est vrai, entre le cap de la troisième frontale (CAP) et le désert olfactif (DO). Pour compenser cette absence presque complète de la branche horizontale de Sylvius, le sillon orbitaire externe (*soe*) prend un accroissement très notable avec des ramifications nombreuses. A son tour, cette compensation (en plus) entraîne une compensation (en moins) au niveau du lobule orbitaire, où le sillon, dit sillon en *H*, est réduit à deux incisures longitudinales.

On remarquera enfin sur cet hémisphère le faible développement de la première circonvolution frontale (F¹), compensé par la richesse des plis de la deuxième frontale (F²).

PLANCHE IV

FACE EXTERNE DE L'HÉMISPHERE CÉRÉBRAL

Les deux figures de cette planche représentent les deux hémisphères d'un cerveau remarquable à beaucoup d'égards¹ et qui permet encore de vérifier la constance des *compensations* que nous avons déjà signalées.

1. Cerveau d'Ivan Tourgueneff.

Ce qui frappe d'abord, c'est la dolichocéphalie extraordinaire de ce cerveau : elle semble d'autant plus prononcée que le lobe sphénoïdal a peu de hauteur. On constate également que l'ensemble des circonvolutions est d'une grande simplicité; que les plis anormaux de passage ou d'anastomose font défaut; que toutes les circonvolutions sont larges, épaisses, peu contournées; enfin que, malgré quelques différences, les deux hémisphères ont entre eux une ressemblance exceptionnelle.

Figure 1.

HÉMISPHERE DROIT

Le développement du lobe frontal est énorme. La distance qui sépare le milieu de la scissure de Rolando (*R*) et le sillon rostral (*SR*) est plus grande que la distance qui sépare le milieu de Rolando et le pôle occipital (*O*²). Cette hypertrophie du lobe frontal entraîne le refoulement en arrière du lobe pariétal; et comme, d'autre part, le lobe pariétal est très volumineux lui-même, on conçoit la diminution de hauteur du lobe sphénoïdal.

R. La scissure de Rolando est peu profonde; elle laisse entrevoir, à sa partie moyenne, au-dessus du genou inférieur de la pariétale ascendante (*GPI*), le pli de passage profond de la pariétale ascendante (*P*) à la frontale ascendante (*F*), derrière la double insertion de la deuxième frontale (*pF*²).

*f*₁. Le premier sillon frontal se branche sur un sillon præ-rolandique supérieur à trois grands rameaux (*prs*). Ce premier sillon frontal (*f*₁) s'étend d'arrière en avant dans toute la longueur du lobe frontal, sans aucune interruption; il n'existe, en d'autres termes, aucun pli d'anastomose entre la première et la deuxième frontales (*F*¹ *F*²). Arrivé au voisinage de l'extrémité antérieure de l'hémisphère, le premier sillon frontal se recourbe en arrière et va se terminer dans la région externe du lobule orbitaire, au-dessous et en dedans du sillon orbitaire externe (*soe*). Cette pénétration du premier sillon frontal (*f*₁) dans la région orbitaire entraîne, par compensation, une grande réduction du sillon en *H*.

*f*₂. Le deuxième sillon frontal prend naissance dans un sillon præ-rolandique inférieur dédoublé (*pri*); il envoie deux profondes

incisures dans la deuxième frontale (F^2); puis il est interrompu par le pli d'anastomose moyen (πBM) de la deuxième frontale à la troisième. Il reparait au-dessous et en avant de ce pli, où il représente le sillon orbitaire externe (*soe*). Mais ce sillon orbitaire externe se compose de deux tronçons. Cela tient à une compensation qu'il sera aisé de comprendre en examinant de près la configuration de la branche horizontale de Sylvius (S'').

S'' . La branche horizontale de Sylvius naît de la scissure de Sylvius (S') par un tronc commun avec la branche perpendiculaire de Sylvius (S'''). Elle est si petite qu'on peut la considérer comme une incisure de la branche perpendiculaire; en d'autres termes, elle fait presque complètement défaut. Il s'ensuit d'abord que le cap de la troisième frontale (CAP) est à peine ébauché; il s'ensuit en outre que, pour compenser son absence, le sillon orbitaire externe (*soe*) se dédouble. Le tronçon supérieur du sillon orbitaire externe doit être, par conséquent, considéré comme l'équivalent de la branche horizontale de Sylvius (S'').

F^2 . La deuxième circonvolution frontale présente, comme il ressort de ce qui précède, un développement inusité; à considérer cet hémisphère, il semble qu'elle ait aplati au-dessous d'elle la troisième circonvolution. Elle naît d'ailleurs de la frontale ascendante par trois racines: une double racine supérieure (pF^2) au-dessous du genou supérieur de la frontale (GFs), et une racine inférieure (πB) entre les deux branches du sillon præ-rolandique inférieur dédoublé (*pri*).

p . Le sillon pariétal est interrompu à sa partie moyenne par un pli d'anastomose (πCP) entre le pli courbe (PC) et le pli inférieur du lobule pariétal supérieur (P^i). A sa partie antérieure, il est interrompu par un pli d'anastomose (PGP), entre le lobule du pli courbe (GP) et la pariétale ascendante (P). Mais ces plis d'anastomose s'observent sur un quart environ des hémisphères, et ils sont ici à peine superficiels. Ce qui est plus important à signaler, c'est la communication du sillon pariétal (p) avec la scissure perpendiculaire externe (*Oe*).

***Oe*. La scissure occipitale ou perpendiculaire externe** s'enfonce directement de dedans en dehors dans le sillon pariétal (p). Il n'y a donc pas, sur cet hémisphère, de premier pli de passage externe, comme on en voit un (πO) sur l'autre hémisphère. Il est vraisem-

blable que c'est à cette absence du premier pli de passage externe que le lobe occipital doit de présenter, par compensation, un développement inusité de la première circonvolution occipitale (O^1)¹.

t_1 . Le sillon parallèle ou premier sillon temporal est interrompu, dans son trajet d'avant en arrière, par un pli d'anastomose entre la première circonvolution temporale (T^1) et la deuxième (T^2). Son extrémité postérieure remonte dans le pli courbe (PC); mais elle est bifurquée en deux branches : la branche postérieure se confond en partie avec le deuxième sillon temporal (t_2), pour former la limite inférieure du deuxième pli de passage externe (πP) ou pli de passage de Gratiolet. Cette disposition est absolument identique à celle des figures 1 et 2 de la planche II.

Figure 2.

HÉMISPHERE GAUCHE

Ici encore le lobe frontal est considérable; toutefois la scissure de Rolando (R) est située un peu plus en avant que sur l'hémisphère droit.

F^1 . La première frontale, bien développée, est subdivisée par le sillon de la première frontale (f_1') en deux plis secondaires et parallèles. Ce sillon de la première frontale (f_1') se prolonge obliquement jusqu'à la scissure interhémisphérique. La première circonvolution frontale communique avec la seconde (F^2) par un grand pli d'anastomose (πfM), qui est le pli d'anastomose moyen de F^1 à F^2 , lequel interrompt la continuité du premier sillon frontal (f_1).

F^2 . La deuxième frontale, très volumineuse, naît, comme sur l'hémisphère droit, par trois racines : deux supérieures (pF^2) au devant du genou supérieur de la frontale ascendante (F); une infé-

¹ A ce propos nous ferons remarquer que la présence d'une scissure occipitale complète, entaillant le bord supérieur de l'hémisphère, doit entraîner une conformation du lobe occipital plus conforme au type schématique que dans les cas où le premier pli de passage externe interrompt la continuité de la scissure occipitale. La conformation du lobe occipital, chez l'homme, est sujette à varier à l'infini. Elle est beaucoup plus constante, beaucoup plus facile à schématiser chez les anthropoïdes. Or ceux-ci présentent, sans exception, la continuité de la scissure occipitale externe qu'on observe sur la figure 1 de cette planche. C'est pour la même raison que sur le cerveau en question (fig. 1), les trois circonvolutions occipitales externes (O^1 , O^2 , O^3) sont si faciles à limiter.

rière (πB), qui est le pli de passage postérieur de la deuxième à la troisième frontale. On peut considérer les deux racines supérieures (pF^2) comme une seule et même racine très large, très épaisse et divisée, dès son origine, par une profonde incisure (f_2'), tronçon du sillon de la deuxième frontale.

f_2' . **Le sillon de la deuxième frontale** n'est parallèle au premier sillon que dans la région antérieure. — Dans la région moyenne, il est remplacé soit par de profondes incisures verticales, soit par de grandes branches, également verticales, du premier sillon frontal (f_1) et du second (f_2).

f_2 . **Le second sillon frontal** est interrompu trois fois : 1° en arrière, par le pli d'anastomose postérieur de la deuxième frontale à la troisième (πB); 2° au milieu, par le pli d'anastomose moyen (πBM); 3° en avant, par le pli d'anastomose antérieur (πBA).

F^2 . **La circonvolution de Broca** est toute rudimentaire. Elle présente cependant une conformation absolument normale; l'incisure du cap, prolongement du deuxième sillon frontal (f_2), s'avance même à une certaine distance vers le sommet du cap (CAP). La maigreur de cette circonvolution est en rapport avec la faible étendue des deux branches verticale et horizontale de la scissure de Sylvius (S''' et S''). Ces deux branches sont néanmoins mieux dessinées et plus anfractueuses que sur l'hémisphère droit; le sillon orbitaire externe (*soe*), dont le dédoublement compense l'insuffisance de la branche horizontale, est aussi moins étendu que sur l'autre hémisphère.

S' . **La scissure de Sylvius** est entr'ouverte à son origine; on aperçoit entre l'opercule frontal (OF) et le pli sphénoïdal (PS) la saillie en mamelon du pôle de l'insula (PI), au devant duquel le pli falciforme (FAL) passe du lobe sphénoïdal au lobe frontal.

En arrière, la scissure de Sylvius envoie une profonde branche de bifurcation supérieure entre le pied de la deuxième pariétale (pP^2) et la deuxième pariétale (P^2).

t_1 . **Le sillon parallèle** ou premier sillon temporal s'étend, sans interruption et parallèlement à la scissure sylvienne, depuis le voisinage du pôle sphénoïdal jusqu'au pli courbe (PC). Il sépare la première circonvolution temporale (T^1) de la seconde (T^2), et ces deux circonvolutions ne se rejoignent qu'au niveau du deuxième

pli de passage externe (πP). — Le sillon parallèle se remarque encore par ce fait qu'il communique largement avec l'incisure du pli courbe (ipc); comme, d'autre part, il émet une branche profonde entre le pli courbe (PC) et le lobule du pli courbe (GP), tout le lobule pariétal inférieur présente une conformation telle que la localisation précise d'une lésion entraînant la cécité ne pourrait, sur un pareil hémisphère, être déterminée à l'aide d'un schéma fait d'avance. De toute nécessité, il faut, dans un cas semblable, figurer la lésion sur la représentation exacte du cerveau lui-même.

p. **Le sillon pariétal** est continu, depuis son extrémité antérieure, au niveau du sillon post-rolandique inférieur (p_1) jusqu'à son extrémité postérieure au niveau de la scissure occipitale externe (Oe). Cependant, à sa partie moyenne, on voit saillir un petit pli mamelonné qui correspond au pli d'anastomose (πLP) du lobule du pli courbe (GP) avec le lobule pariétal supérieur (P^s). Ce pli mamelonné s'observe très fréquemment dans cette région du sillon pariétal, qui présente une forme étoilée.

P. **La circonvolution pariétale ascendante** est entamée, suivant son axe, par une incisure allongée, qui s'étend entre le genou supérieur (GP_s) et le genou inférieur de cette circonvolution (GP_i). On peut considérer l'incisure en question comme le rudiment d'une scissure de Rolando accessoire.

pt. **Le sillon pariétal transverse** et *pt₂*, **le second sillon pariétal transverse** divisent le lobule pariétal supérieur en deux plis (P^s et P^i), relativement peu compliqués.

Oe. **La scissure occipitale externe** n'est interrompue, dans son trajet à la surface externe de l'hémisphère, que par un premier pli de passage (πO) d'une extrême minceur. Peu s'en faut donc que l'hémisphère gauche ne présente la disposition simienne que nous avons signalée sur l'hémisphère droit. Mais il suffit de la présence de ce mince pli de passage pour rendre plus complexe la disposition des circonvolutions occipitales externes (O^1 , O^2 , O^3). Tout ce qu'on peut dire de ces circonvolutions, c'est, d'une manière générale : 1° que la première circonvolution (O^1) fait suite au premier pli de passage (πO); 2° que la deuxième (O^2) fait suite au deuxième pli de passage (πP); 3° que la troisième (O^3) fait suite au troisième pli de passage (πOT) et à la troisième circonvolution temporale (T^3).

PLANCHE V

FACE INTERNE DE L'HÉMISPHERE CÉRÉBRAL

Les trois figures de cette planche représentent la face interne de trois cerveaux durcis dans le bichromate d'ammoniaque.

Ces cerveaux appartenaient à des sujets parfaitement sains d'esprit et d'une intelligence moyenne. Ils sont, comme on en peut juger à première vue, absolument dissemblables, surtout en ce qui a trait à la disposition des circonvolutions. Ce sont les différences des circonvolutions qui méritent d'attirer l'attention. Il est certain que la localisation de lésions circonscrites, sur la face interne de ces hémisphères offrirait de grandes difficultés si l'on voulait les rapporter au type convenu du cerveau schématique. Il suffit de comparer l'écorce de ces trois hémisphères avec celle des figures de la planche 2, pour se rendre compte que les mêmes parties, non-seulement ne sont pas superposables, mais même ne sont pas assimilables si l'on s'en tient à la nomenclature très rudimentaire des schémas.

Figure 1.

FACE INTERNE D'UN HÉMISPHERE GAUCHE

La face interne du cerveau que cette figure représente est celle qui se rapproche le plus du type normal.

On remarquera cependant que la région frontale antérieure est très compliquée, tandis que la région frontale supérieure ou métopique est très simple.

Rf. Le rectangle frontal antérieur, limité en bas par le sillon rostral (*SR*), en haut par l'incisure métopique antérieure (*ima*) est à peine reconnaissable; il est subdivisé par un petit sillon vertical qui lui donne l'aspect d'un bissac; il est en outre situé notablement au-dessus de l'extrémité antérieure du lobe frontal, alors que, sur le cerveau schématique, il occupe exactement cette extrémité.

πF. Le grand pli de passage fronto-limbique, issu de la première circonvolution sous-frontale (*GSF*), ne se prolonge pas au delà du

gyrus métopique antérieur (GMA) dans lequel il se jette. Il est donc loin d'atteindre le lobule paracentral (Pa).

π f. **Le petit pli de passage fronto-limbique**, au lieu de gagner la première circonvolution frontale (F¹), n'aboutit qu'au pli inférieur du gyrus métopique antérieur (GMA).

GMP. **Le gyrus métopique postérieur** ne présente pas la série de sillons horizontaux qui forment dans leur ensemble le petit sillon métopique (*sme*). On ne trouve ce sillon que dans le gyrus métopique antérieur (GMA). Comme, d'autre part, le grand pli de passage fronto-limbique s'arrête dans le gyrus métopique antérieur, on ne reconnaît pas le grand sillon métopique (*sME*) au-dessous du gyrus métopique postérieur (GMP). C'est la scissure limbique (*L*) qui forme la limite inférieure de ce pli. Mais, par compensation, cette scissure envoie des branches verticales ramifiées dans le gyrus métopique postérieur; elles correspondent au grand sillon métopique manquant (*sME*).

Pa. **Le lobule paracentral**, bien limité en bas, est mal limité en haut; l'incisure præ-ovale (*pro*) entame ce lobule par sa partie moyenne au lieu de le circonscrire et de le séparer du gyrus métopique postérieur (GMP). D'ailleurs l'incisure præ-ovale (*pro*) n'est ici qu'un prolongement supérieur de l'incisure ovale (*io*). C'est l'allongement vertical de l'incisure ovale qui, en réalité, supplée à l'absence du véritable sillon præ-ovale.

GQA. **Le gyrus antérieur du lobe carré** n'est pas séparé du gyrus postérieur au niveau du bord supérieur de l'hémisphère, ainsi que cela se voit sur le cerveau schématique. Le sillon pariétal transverse (*pt*) n'atteint pas en effet le bord de l'hémisphère. Par compensation, la scissure sous-pariétale (*sP*) s'avance en haut jusqu'à ce bord et passe sur la face convexe.

O^c. **Le cuneus**, très allongé, laisse voir, au-dessous du cap du lobe carré (CQ), le pli de passage cunéo-limbique qui est en général profond. Enfin le sillon du cuneus (*sCu*) ne s'anastomose pas avec la scissure occipitale interne (*Oi*).

O^s. **Le gyrus lingual**, très simple, se confond largement en arrière avec la troisième circonvolution occipitale (O^s). Mais cette simplicité n'est peut-être qu'apparente; on constate, en effet, que la scissure calcarine (*K*) présente deux bifurcations successives; et il

est difficile de déterminer laquelle des deux est la bifurcation postérieure normale.

Figure 2.

FACE INTERNE D'UN HÉMISPHERE DROIT

La difficulté de la localisation est plus évidente encore sur la face interne de cet hémisphère. La complication des plis du lobe carré, la simplicité absolument primitive du lobule paracentral, résultent des anomalies de la scissure limbique (*L*).

On est frappé tout d'abord de ce fait que les circonvolutions sont très nombreuses dans le lobe carré (GQA, GQP, BQ, PEN, PSO), et que ce lobule, dans son ensemble, présente un volume très considérable. Le lobule paracentral (Pa) est, lui aussi, très volumineux, mais il a une surface unie, et c'est à peine si l'on peut reconnaître l'incisure du lobule (*io*) dans la petite dépression étoilée qu'on voit à sa partie moyenne. Nous allons passer rapidement en revue les différentes particularités de cette disposition complexe.

L. La scissure limbique, dont le trajet et les rapports commandent tout le reste, naît au-dessous du genou du corps calleux (GC), presque au contact du rostrum (ROS). Elle remonte au devant du genou, entre la circonvolution limbique (C) qui est très mince, et le grand pli de passage fronto-limbique (πF), puis elle disparaît; de cette façon, le grand pli de passage fronto-limbique (πF) et la circonvolution limbique (C) semblent se confondre. La scissure limbique reparaît encore une fois, mais pour disparaître à nouveau; elle reparaît une troisième fois au-dessus du pentagone antérieur de la circonvolution limbique (PEA) et disparaît encore; enfin on la retrouve au-dessus du pli de passage pariéto-limbique (πL), et elle se relève, comme c'est la règle, entre le lobule paracentral (Pa) et le gyrus antérieur du lobe carré (GQA). Seulement, au lieu d'atteindre et d'entamer le bord supérieur de l'hémisphère, elle s'arrête et se bifurque. L'intervalle qui la sépare de l'extrémité supérieure de la scissure de Rolando (*R*) est considérable. Il en résulte que le pli de passage pariéto-frontal (πFP) présente dans le sens antéro-postérieur une étendue tout à fait inusitée.

sME. Le grand sillon métopique, étant donné le très petit développement de la scissure limbique (*L*), prend, par compensation,

une importance notable. Au premier abord on pourrait le confondre avec la scissure limbique ; mais on le reconnaît à ce fait qu'il sert de limite inférieure au grand pli de passage pariéto-frontal (πF).

sF. Le premier sillon sous-frontal est en continuité avec le grand sillon métopique (*sME*). Il peut être, lui aussi, confondu avec la scissure limbique (*L*) au-dessous du rostrum (ROS).

GSF. La première circonvolution sous-frontale, vu l'extrême réduction de la circonvolution limbique (C) sous le genou du corps calleux, prend un accroissement anormal ; c'est elle qui, par compensation, forme le tubercule de jonction (TJ) et le gyrus vestibuli (GVE), que la circonvolution limbique, ici trop étroite, ne peut pas représenter.

πF . Le grand pli de passage fronto-limbique, né de la première circonvolution sous-frontale et confondu en partie avec la circonvolution limbique (C), se relève, une fois arrivé au milieu de l'hémisphère, et va se jeter dans le lobule paracentral en avant du sillon præ-ovale (*pro*). Dans cette dernière partie de son trajet il contribue à la formation du gyrus métopique postérieur (GMP). Il aborde donc le lobule paracentral par son bord supérieur, au lieu de l'aborder, comme c'est la règle, par son bord inférieur.

πf . Le petit pli de passage fronto-limbique est la continuation de la deuxième circonvolution sous-frontale (GSf). Il a ici une importance considérable et qui résulte toujours du faible développement de la circonvolution limbique.

GMA. Le gyrus métopique antérieur, pour la même raison, offre un volume absolument extraordinaire ; et le petit sillon métopique (*sme*) long et profond peut être pris pour le grand sillon métopique. — En réalité nous pensons qu'on est en droit d'appeler grand sillon métopique ce que nous avons appelé ici petit sillon métopique ; mais, comme il est possible de retrouver à l'état d'ébauche les parties qui, à première vue, semblent faire défaut sur cet hémisphère, on conviendra qu'il est préférable d'adopter la notation que nous venons de proposer.

GQA. Le gyrus antérieur du lobe carré se confond avec le gyrus postérieur (GQP) en raison de la très petite étendue du sillon pariétal transverse (*pt*). Mais, par compensation, la scissure sous-pariétale (*sP*) présente une profondeur considérable et de nombreuses

ramifications. Elle occupe, dans la partie antérieure du lobe carré, la place du sillon pariétal transverse; et dans la partie postérieure, elle se subdivise en deux tronçons. Cette dernière disposition résulte de ce que la scissure sous-pariétale présente un développement excessif dans la région antérieure du lobe carré.

PSO. Le pentagone sous-ovale est de très faible dimension. Par compensation, le pli de passage pariéto-limbique qui lui fait suite (πL) est volumineux et présente une double courbure limitée en bas et en arrière par la scissure sous-pariétale.

O^e. Le cuneus est considérable; par compensation, le lobule lingual (O^s) est comme atrophié.

Figure 3.

FACE INTERNE D'UN HÉMISPHERE GAUCHE

Les particularités de l'écorce, sur la face interne de cet hémisphère, résultent, comme sur les figures précédentes, de la disposition toute spéciale de la scissure limbique (*L*).

L. La scissure limbique apparaît au-dessous du genou du corps calleux, remonte au devant du genou, entre la circonvolution limbique (*C*) et la première circonvolution sous-frontale (*GSF*), puis elle disparaît. On ne la voit réapparaître que dans la région du pentagone sous-ovale (*PSO*), où elle se confond avec l'incisure de ce pentagone. De là résulte que la circonvolution limbique (*C*) et la première circonvolution sous-frontale (*GSF*) ne font qu'une seule et même circonvolution.

GSF. La première circonvolution sous-frontale donne naissance, en général, au grand pli de passage fronto-limbique. Or, comme elle est ici confondue avec la circonvolution limbique, on devrait s'attendre à voir le grand pli de passage fronto-limbique (πF) naître de la circonvolution limbique. Mais le grand pli de passage fronto-limbique naît presque toujours d'une région corticale commune à la circonvolution limbique et à la première sous-frontale (*C* + *GSF*); et c'est précisément ce qui se présente ici. Bien plus, on voit ce pli de passage (πF) surgir du premier sillon sous-frontal (*sF*), qui se bifurque pour lui faire place à la surface de l'hémisphère.

C. La circonvolution limbique, dans tout son trajet au-dessus du corps calleux (*cc*), entraîne donc avec elle le pli de passage fronto-limbique (πF). Celui-ci se jette ordinairement dans la portion antéro-inférieure du lobule paracentral (*Pa*). Pour franchir le grand sillon métopique (*sME*), ce pli de passage (πF) disparaît de la surface ; il devient profond et réapparaît en avant et au-dessus du pentagone antérieur de la circonvolution limbique (*PEA*). C'est à ce trajet profond que le lobule paracentral doit la complication de son incisure moyenne (*io*).

sME. Le grand sillon métopique, en apparence confondu avec la scissure limbique (*L*), accompagne cette scissure jusqu'au devant du lobe carré, mais sans atteindre le bord supérieur de l'hémisphère.

sme. Le petit sillon métopique, du fait que le grand sillon est confondu avec la scissure limbique, présente la continuité, la profondeur et les ramifications du grand sillon métopique.

pt. Le sillon pariétal transverse, du fait que la scissure limbique (*L*) n'atteint pas le bord supérieur de l'hémisphère, prend un accroissement très considérable. Il se jette en bas dans la scissure sous-pariétale et semble même n'en être qu'une subdivision. Cette disposition entraîne toute une série de compensations secondaires.

sP. La scissure sous-pariétale, remplacée par le sillon pariétal transverse, n'a plus qu'une importance accessoire là où elle devrait en avoir une primordiale si elle était conforme au type du cerveau schématique. C'est à peine si elle sépare le gyrus postérieur (*GQP*) du bourrelet du lobe carré (*BQ*).

On voit par tous ces exemples de compensations corticales, toutes enchaînées et subordonnées les unes aux autres, que le type schématique du cerveau est rarement réalisé ; mais, d'autre part, qu'il est possible de le reconstituer, même sur des dispositions anatomiques en apparence tout à fait anormales, et quelquefois monstrueuses. Les figures de la planche suivante seront une nouvelle preuve de ce que nous avançons.

pariéto-limbique (πL) est profond, le pli de passage fronto-limbique (πF) est, par compensation, tout à fait superficiel.

GSF. La première circonvolution sous-frontale, vu l'état rudimentaire de la circonvolution limbique (C), prend, au devant du corps calleux, un développement exceptionnel. Cette compensation entraîne une autre : le grand pli de passage fronto-limbique (πF) fait suite immédiatement à la première circonvolution sous-frontale ; il est, comme elle, superficiel, et sa largeur est telle que le grand sillon métopique en est effacé ; il ne se présente que sous la forme d'une double incisure, assez profonde d'ailleurs (*sME*), dans l'étendue du grand pli de passage fronto-limbique (πF).

sME. Le grand sillon métopique étant réduit à deux simples incisures, c'est le petit sillon métopique (*sme*) qui présente l'étendue et la continuité du grand sillon. La compensation est évidente.

Pa. Le lobule paracentral, avons-nous dit, n'est pas limité nettement, comme il l'est d'habitude. Sa limite inférieure seule, formée par la scissure limbique (L), permet encore de lui assigner sa place. Mais comme les deux ourlets antérieur et sous-ovalaire (PEA et PSO) sont très petits, ainsi que le pli de passage pariéto-limbique (πL), c'est le lobule paracentral qui fait la compensation. Il présente une grande hauteur, et son incisure (*io*) consiste en un sillon horizontal très allongé et très profond, qui communique d'une part avec le sillon præ-ovalaire (*pro*) et s'avance d'autre part dans le gyrus métopique postérieur (GMP). Le gyrus métopique postérieur se confond ainsi en arrière avec le lobule paracentral.

A sa partie postérieure le lobule paracentral (Pa) se confond de même avec le gyrus antérieur du lobe carré (GQA), puisque la scissure limbique n'arrive pas jusqu'au bord supérieur de l'hémisphère.

R. La scissure de Rolando empiète fortement sur la face interne du cerveau ; en général, elle ne fait qu'entailler son bord supérieur. Cette extension inusitée de l'extrémité supérieure de Rolando à la face interne de l'hémisphère doit être considérée comme une compensation du faible développement de la scissure limbique.

pt. Le sillon pariétal transverse, qui sépare le gyrus antérieur (GQA) et le gyrus postérieur du lobe carré, se prolonge en bas jusque dans la scissure limbique. Aussi n'arrive-t-elle pas, en haut, jusqu'au bord libre de l'hémisphère.

sP. La scissure sous-pariétale, très peu étendue dans le sens antéro-postérieur au-dessus du pentagone du lobe carré (PEN), remonte obliquement en haut et en arrière, où elle sépare le gyrus postérieur et le bourrelet du lobe carré (GQP et BQ). De cette disposition des scissures et sillons du lobe carré il résulte que le lobule est divisé en trois plis parallèles, simples de structure; leur simplicité est une compensation du développement exagéré du lobule paracentral (Pa).

Figure 2.

FACE INTERNE D'UN HÉMISPHERE DROIT

Ici encore trois dispositions spéciales sont à relever : 1° la fusion apparente de la circonvolution limbique (C) et du grand pli de passage fronto-limbique (π F); 2° le faible développement de la moitié antérieure du lobe carré (GQA, GQP); 3° la complexité du cuneus (O°).

C. La circonvolution limbique naît, comme sur l'hémisphère de la figure précédente, au-dessous du genou du corps calleux (GC) par un pli d'une grande minceur. Elle n'est séparée du grand pli de passage fronto-limbique (π F) que par une scissure limbique (L) de très faible profondeur et dont le trajet n'est même pas absolument continu. La minceur de la circonvolution limbique n'entraîne pas ici, par compensation, un plus grand développement du grand pli de passage fronto-limbique (π F), du moins dans la région antérieure. Mais, en revanche, le petit pli de passage fronto-limbique (π f) est très considérable. Il est même si large et si allongé qu'il atrophie le rectangle frontal-antérieur (Rf), au-dessus duquel il se termine.

GMA. Le gyrus métopique antérieur présente une compensation analogue; comme la circonvolution limbique (C) est très peu volumineuse et que le grand pli de passage fronto-limbique lui-même n'a qu'une dimension médiocre, c'est le gyrus métopique antérieur qui s'accroît. Il occupe plus que la moitié de la hauteur de l'écorce au-dessus du corps calleux.

GMP. Le gyrus métopique postérieur présente une hypertrophie compensatrice analogue; et il se confond, en arrière, avec le lobule paracentral (Pa).

GQA, GQP. Le gyrus antérieur et le gyrus postérieur du lobe carré sont représentés par deux petits plis parallèles et que sépare

seulement une incisure peu profonde (*pt*). Cette incisure n'est cependant autre chose que le sillon pariétal transverse. Si l'on voit ce sillon réduit ici à une si faible importance, c'est parce que la scissure limbique (*L*) et la scissure sous-pariétale (*sP*) présentent un très grand développement. On constate même que ces deux scissures communiquent l'une avec l'autre, de telle sorte que le pli de passage pariéto-limbique (πL) devient un pli profond. — La scissure sous-pariétale, d'autre part, atteint le bord supérieur de l'hémisphère et empiète sur la face externe du cerveau, pour compenser la faible étendue du sillon pariétal transverse (*pt*) qui, lui, n'atteint pas le bord de l'hémisphère.

BQ. Le bourrelet du lobe carré est très large, très long et sinueux; et ainsi se trouve compensé le faible développement du gyrus antérieur et du gyrus postérieur du lobe carré (*GQA, GQP*).

O^e. Le cuneus présente une forme très compliquée. Cela tient à ce qu'il est parcouru par trois sillons horizontaux et ramifiés, dont la présence est facile à expliquer si l'on tient compte de la maigre importance du sillon principal (*sCu*).

sCu. Le sillon principal du cuneus ne représente ici, en effet, qu'une branche de la scissure occipitale interne (*O_i*) s'avancant, d'avant en arrière, à une faible distance dans la masse de la sixième circonvolution occipitale (*O^e*). Par compensation on voit s'avancer en sens inverse, c'est-à-dire d'arrière en avant, une branche du premier sillon occipital (*o₁*) venue de la face externe du cerveau. Cette branche représente un tronçon du sillon du cuneus (*sCu*), anastomosée avec le premier sillon occipital. Enfin, pour parfaire la compensation, on voit une incisure allongée s'étendre dans toute la longueur du cuneus, parallèlement à la scissure calcarine (*K*).

Figure 3.

FACE INTERNE D'UN HÉMISPHERE GAUCHE

Nous avons reproduit ici un type de cerveau très compliqué et cependant très conforme au type schématique. Mais il est certain que sa complexité même serait un obstacle à la localisation précise d'une lésion circonscrite, si l'on ne tenait pas compte de la multiplicité des détails qu'il présente.

On notera que la région frontale est absolument typique. Il n'y a à relever, comme particularité, que l'absence du petit sillon métopique dans la partie la plus antérieure. Encore cette absence est-elle compensée par les ramifications (*sme*) du grand sillon métopique (*sME*). D'ailleurs, dans le gyrus métopique postérieur, on voit réapparaître les incisures parallèles à la scissure limbique (*L*) qui correspondent aux tronçons disséminés du petit sillon métopique sur le cerveau schématique.

PEA. Le pentagone ou ourlet antérieur de la circonvolution limbique est peu développé. Le lobule paracentral (*Pa*) présente, par compensation, une hauteur anormale.

pro. Le sillon præ-ovulaire, qui limite suffisamment le lobule paracentral en avant (*Pa*), n'atteint pas le bord supérieur de l'hémisphère. Par compensation, l'incisure ovulaire (*io*) va jusqu'à ce bord.

Enfin on remarquera la complexité des gyrus antérieur et postérieur du lobe carré (*GQA*, *GQP*), le développement considérable du lobule lingual (*O^s*), et les ramifications multiples du sillon (*sl*) de ce lobule.

PLANCHE VII

FACE INTERNE DE L'HÉMISPHERE

Ces deux figures représentent la face interne des hémisphères dont les faces externes sont représentées sur la planche IV ¹.

Ici on constate une grande simplicité apparente. La circonvolution limbique (*C*), très épaisse et très large des deux côtés, enveloppe le corps calleux (*cc*) sur tout son pourtour ; et au-dessus de cette circonvolution, une première frontale également large et épaisse, très sillonnée dans toute son étendue, forme le bord supérieur et interne de l'hémisphère. Le système des circonvolutions de la face interne semble donc réduit à la disposition élémentaire du cerveau fœtal, qui consiste, pour toute la région fronto-pariétale, en deux

1. Cerveau de Tourgueneff.

grandes circonvolutions antéro-postérieures : la circonvolution limbique et la première circonvolution frontale.

Les lobes carrés sont de petite dimension, surtout celui de l'hémisphère droit; les lobules cunéiformes ont une conformation absolument classique; la région du carrefour frontal présente une disposition presque schématique des deux côtés.

Il n'en est pas moins vrai que cette simplicité même comporte certaines difficultés d'interprétation.

Figure 1.

HÉMISPHERE DROIT

L. La **scissure limbique** circonscrit la circonvolution du corps calleux (C) dans toute sa longueur, depuis le tubercule de jonction (TJ) au-dessous du corps calleux (GC), jusqu'au bord supérieur de l'hémisphère, en arrière de l'encoche de Rolando (R). Cette scissure limite également toute la première frontale où l'on reconnaît en avant le gyrus métopique antérieur (GMA) et le gyrus métopique postérieur (GMP).

sF. Le **premier sillon sous-frontal** circonscrit de la même façon le premier gyrus sous-frontal (GSP); mais au lieu de se prolonger en haut et en arrière jusqu'au lobule paracentral, il s'arrête en avant du gyrus métopique postérieur (GMP). Le grand pli de passage fronto-limbique (π F), qui fait suite au premier gyrus sous-frontal, se continue donc avec le gyrus métopique postérieur (GMP) au lieu de se continuer avec le lobule paracentral (Pa). Le grand sillon métopique (*sME*) est, de cette façon, interrompu dans sa continuité. Mais comme il est, malgré tout, très profond et très anfractueux, le petit sillon métopique (*sme*) n'existe pas; ou du moins il n'est représenté que par les très nombreuses incisures verticales qui partent (*sme*) du grand sillon métopique (*sME*).

sf. Le **second sillon sous-frontal**, en raison de l'énorme développement du lobe frontal, est dédoublé; les deux tronçons dont il se compose sont remarquablement allongés dans le sens antéro-postérieur; l'un d'eux, le supérieur, se continue avec le sillon rostral (SR).

GQA. Le **gyrus antérieur du lobe carré**, repoussé en arrière par

l'hypertrophie de la région frontale, ne présente qu'un tout petit volume; tout le lobe carré lui-même est aminci au voisinage du bord supérieur de l'hémisphère. La scissure sous-pariétale est divisée en deux tronçons principaux; et le bourrelet du lobe carré (BQ), dont la surface est habituellement lisse, est entamé ici par de nombreuses incisures superficielles qui compensent l'absence de la branche supérieure de la scissure sous-pariétale.

0°. Le **gyrus lingual**, limité en bas par le grand sillon occipito-temporal (ot_1), est formé de replis nombreux; le sillon du gyrus lingual (sl) émet trois fortes incisures supérieures qui compliquent la circonvolution. Cette circonvolution offre une ampleur inusitée; cela est, sans doute, la compensation de l'état rudimentaire des trois circonvolutions temporales externes que nous avons déjà signalé. (Voy. figure 1 de la planche 4).

Figure 2.

HÉMISPHERE GAUCHE

C. La **circonvolution limbique**, très mince au-dessous du genou du corps calleux (GC), est très large et très épaisse en avant. Ce développement antérieur empiète fortement sur la région métopique, dont les plis sont comme comprimés et remarquablement sinueux. Une incisure transversale et étoilée occupe le genou de la circonvolution limbique : fait exceptionnel et qui correspond sans doute à une compensation que nous expliquerons de la façon suivante :

Toute la large portion de la circonvolution limbique qui est située au devant du genou du corps calleux n'appartient pas exclusivement à cette circonvolution. Il faut admettre qu'elle comprend la circonvolution limbique elle-même et le grand pli de passage fronto-limbique (πF). La circonvolution limbique (C) est en arrière de l'incisure (L'); le grand pli de passage fronto-limbique (πF) est en avant. — On remarquera d'ailleurs que, si la circonvolution limbique occupait toute la région comprise entre le genou du corps calleux (GC) et le petit pli de passage fronto-limbique (πf), il n'y aurait pas de grand pli de passage fronto-limbique (πF).

Au-dessus du genou du corps calleux (GC), la circonvolution limbique et le grand pli de passage fronto-limbique ne forment qu'un seul et même pli, limité en haut par le grand sillon méto-

pique (*sME*). On sait cependant que le grand sillon métopique ne peut pas servir de limite supérieure à la circonvolution limbique; aussi voit-on réapparaître la scissure limbique (*L*), plus en arrière, au-dessous du point où le grand pli de passage pariéto-frontal (πF) se dirige vers le lobule paracentral (*Pa*).

Il n'y a, dans tout cela, qu'une différence d'interprétation morphologique, dont l'importance n'apparaît pas du premier coup avec une grande évidence. Mais il faut considérer que la question des localisations est assez impérieuse pour justifier les explications de détail dans lesquelles nous entrons.

πF . Le grand pli de passage fronto-limbique présente lui-même une anomalie assez commune; il se termine dans le gyrus métopique postérieur (*GMP*) au lieu d'aborder la région antéro-inférieure du lobe paracentral (*Pa*).

sP. La scissure sous-pariétale est la continuation directe de la scissure limbique (*L*) dans le lobe carré. Il s'en faut que cette continuité des deux scissures soit ordinaire: elle est censée appartenir aux types cérébraux inférieurs. Le lobe carré se trouve donc divisé par cette scissure en deux étages: l'un supérieur, où l'on reconnaît d'avant en arrière le gyrus antérieur du lobe carré (*GQA*), le gyrus postérieur (*GQP*) et le bourrelet (*BQ*); l'autre inférieur, où l'on voit le pentagone antérieur de la circonvolution limbique (*PEA*), le pentagone sous-ovale (*PSO*) et le pentagone du lobe carré (*PEN*). En arrière cette scissure sous-pariétale (*sP*) émet pourtant ses deux branches; seulement la branche supérieure est horizontale; et ce n'est pas le bourrelet (*BQ*) mais le cap du lobe carré (*CQ*) qui est compris entre les deux branches. Pour compenser l'absence du prolongement de la branche supérieure en haut et en arrière, un tronçon isolé de la scissure sous-pariétale (*sP*) sépare le bourrelet (*BQ*) et le gyrus postérieur du lobe carré (*GQP*).

On remarquera enfin que, pour compenser l'absence de communication de ce dernier tronçon avec la branche principale de la scissure sous-pariétale (*sP*), c'est le sillon pariétal transverse (*pt*) qui communique avec la scissure sous-pariétale.

PLANCHE VIII

FACE INTERNE D'UN HÉMISPHERE DROIT

Figure 1.

Cet hémisphère a été dessiné d'après une pièce fraîche, dépouillée de ses membranes, et colorée par le bichromate d'ammoniaque pendant 24 heures. Le séjour dans le bichromate d'ammoniaque pendant ce délai suffit pour colorer la pièce sans la durcir ; et le procédé est, de beaucoup, le meilleur pour mettre en évidence la substance réticulaire d'Arnold qui revêt le pli de passage temporo-lobique (πT) et qu'on voit avec plus de netteté sur la figure 2 (LMA).

Le mode de préparation anatomique est celui que nous avons déjà indiqué. La protubérance (PV) a été divisée transversalement par son milieu ; le cervelet ayant été ainsi détaché de la masse cérébrale, une coupe sagittale a été pratiquée sur la ligne médiane. L'hémisphère se présente alors comme une volumineuse excroissance, développée sur la partie externe du pédoncule (PP) et des tubercules quadrijumeaux (QA, QP). Nous revenons à dessein sur ces données fondamentales pour permettre de mieux comprendre la préparation de l'hémisphère représenté sur la figure suivante (fig. 2).

Après 24 heures de séjour dans la solution de bichromate d'ammoniaque, l'hémisphère, s'il a été placé sur sa face convexe, s'étale en quelque sorte, les circonvolutions s'écartent, et l'on voit apparaître les plis de passage profonds. Il y a peu de plis de passage profonds à la face interne de l'hémisphère ; mais le moyen d'étude que nous indiquons est indispensable pour l'étude de la région du lobe carré, du cuneus et surtout de la scissure occipitale interne.

C'est uniquement à l'étude de ces parties qu'est destinée la figure 1 de la planche VIII.

GQA, GQP. Le gyrus antérieur et le gyrus postérieur du lobe carré, séparés l'un de l'autre par le sillon pariétal transverse (*pt*), sont, d'autre part, séparés du bourrelet du lobe carré (BQ) par une profonde scissure qui entame le bord supérieur de l'hémisphère,

et qui est la scissure sous-pariétale (*sP*). Elle est si profonde qu'on pourrait d'abord la confondre avec la scissure perpendiculaire interne. La confusion serait ici d'autant plus facile à commettre, que, par une anomalie très remarquable, l'extrémité inférieure de la scissure sous-pariétale semble communiquer avec la scissure occipitale. Il en résulte que le cap du lobe carré (CQ) et le pli de passage cunéo-limbique (πO^e) forment une masse bilobée, et ne sont divisés que par l'extrémité inférieure de la scissure occipitale (*Oi*).

BQ. Le bourrelet du lobe carré apparaît ainsi, comme un pli isolé, interposé entre la scissure occipitale (*Oi*) qui le limite en arrière, et la scissure sous-pariétale (*sP*) qui le limite en avant.

Oi. La scissure occipitale interne borde en avant le cuneus (O^e) qui est étalé, avachi en quelque sorte, et allongé par son propre poids à l'extrémité du pli de passage cunéo-limbique (πO^e). On voit que le pli de passage cunéo-limbique (πO^e) s'étend depuis le cuneus (O^e) jusqu'à la circonvolution limbique entre le cap du lobe carré (CQ) et le pli de passage temporo-limbique (πT). Il est limité en bas par la scissure calcarine (*K*). Cette scissure se termine en mourant sur le pli de passage temporo-limbique (πT). Elle est ainsi absolument indépendante de la scissure occipitale interne (*Oi*); il est donc inexact de dire que la scissure calcarine se jette en avant dans la scissure occipitale interne; elle en est séparée par le pli de passage cunéo-limbique (πO^e); et si elle semble se jeter dans la scissure occipitale interne, c'est seulement lorsque la surface de l'hémisphère est maintenue et resserrée par ses membranes.

La disposition représentée sur cette figure ne répond cependant pas à tous les cas sans exception.

Figure 2.

FACE INTERNE DU MÊME HÉMISPHERE APRÈS ABLATION DE LA MASSE PROTUBÉRANTIELLE

Si l'on se reporte à la figure 1 de cette planche, il sera facile de se rendre compte du mode de préparation de l'hémisphère reproduit sur la figure 2.

Le cerveau étant appliqué sur sa face convexe, on relève la masse

protubérantielle dans la direction indiquée par le sens de traction de l'érigne fixée au tubercule quadrijumeau postérieur (QP). Il va sans dire qu'on relève la masse protubérantielle avec les doigts: l'érigne déchirerait le tissu nerveux. La traction sur la masse protubérantielle doit être suffisante pour qu'on puisse insinuer le couteau à la partie externe de celle-ci, de façon à séparer le corps genouillé interne et le pulvinar (Pul). On sectionne alors toutes les parties qui se présentent sous le couteau à partir du corps genouillé interne, en respectant soigneusement tout ce qui appartient à l'écorce cérébrale. Le couteau passe ainsi (fig. 1) en dehors des tubercules quadrijumeaux postérieur et antérieur (QP, QA), en dehors de la glande pinéale (G) et de la commissure postérieure (CP); il entame le noyau interne de la couche optique (NiC), passe en dehors de l'habénule (HAB), et traverse le noyau antérieur de la couche optique (NaC). A mesure qu'on procède à cette division, il faut avoir soin de regarder de temps à autre en dessous et en dehors du pédoncule cérébral, pour s'assurer qu'on ne lèse pas l'écorce du lobe sphénoïdal.

Lorsque cette préparation est faite avec soin, on a sous les yeux les parties que représente la figure 2 de la planche VIII.

Tf. Le tubercule du fascia dentata apparaît sous le splenium (SPL) comme une masse de substance grise plus ou moins volumineuse, repliée quelquefois sur elle-même comme si elle était constituée par de petites circonvolutions¹. Ce tubercule est l'extrémité postérieure du fascia dentata (Fd) qui vient de la région antérieure du lobe sphénoïdal, où il prend insertion sur le crochet ou uncus (Unc).

Fd. Le fascia dentata est un ensemble de petites circonvolutions régulièrement festonnées, qui s'étendent longitudinalement entre la fimbria (Fi) ou pilier postérieur du trigone et la circonvolution de l'hippocampe, laquelle se continue en arrière, avec le pli de passage temporo-limbique (π T, fig. 1). Toute l'écorce de cette circonvolution, au voisinage du fascia dentata, est recouverte par la substance réticulée (ou réticulaire) d'Arnold (LMA).

LMA. La substance réticulaire d'Arnold commence à apparaître, en arrière, immédiatement au-dessous du splenium (SPL),

¹: En réalité le tubercule du fascia dentata est la première ou la plus interne des circonvolutions sous-calleuses de la corne d'Ammon, étudiées par M. Mathias Duval.

immédiatement derrière le tubercule du fascia dentata (Fd). Elle tapisse la partie la plus interne de la circonvolution de l'hippocampe, sans toucher le fascia dentata dont elle est séparée par un sillon, le sillon de l'hippocampe. En avant elle se termine sur le crochet ou uncus (Unc), en avant de la bandelette de Giacomini (BGi), dont il sera question dans un instant.

FI. La **fimbria** ou pilier postérieur du trigone, située immédiatement en dehors et au contact du fascia dentata (Fd), est un faisceau homogène, prismatique ou rubané suivant les sujets, adhérent, en haut et en arrière, à la face antéro-inférieure du splenium, et qui s'insère, en avant, au sommet de l'uncus (Unc). La fimbria, au devant du tubercule du fascia dentata (Tf), s'amincit et prend une forme en croissant à concavité antérieure. Si l'on écarte de la fimbria le tubercule du fascia dentata en tirant celui-ci en arrière, la fimbria se présente sous l'aspect d'une pellicule triangulaire, que M. Testut nous semble avoir décrite mieux que personne avant lui. Cette portion de la fimbria qu'on peut appeler *triangle sous-calleux* (TSC) est très importante à connaître pour bien comprendre les rapports de la corne occipitale du ventricule latéral avec la fente de Bichat.

TSC. Le **triangle sous-calleux** n'est d'ailleurs sur chaque hémisphère rien autre chose que la moitié correspondante de la lyre de David; c'est, en d'autres termes, pour chaque hémisphère, la moitié du triangle formé en arrière par l'écartement des pédoncules postérieurs du trigone. En insinuant un stylet d'avant en arrière, immédiatement en dehors du triangle sous-calleux, on pénètre dans la corne occipitale du ventricule latéral, et le stylet va buter contre l'ergot de Morand formé par le refoulement de la scissure calcarine (K) à l'intérieur du ventricule.

Telles sont les parties qu'on reconnaît au-dessous et en avant du splenium du corps calleux, sur un cerveau frais et préparé de la façon que nous avons indiquée. Il est maintenant facile de s'orienter dans la région de l'écorce du lobe sphénoïdal.

O^s. Le **lobule lingual**, large et contourné sur lui-même à l'extrémité du lobe occipital, va s'amincissant progressivement d'arrière en avant, entre le cuneus (O^e), situé au-dessus de lui, et le gyrus fusiforme (O⁴), situé au-dessous. Son extrémité antérieure va, en droite ligne, se confondre avec la circonvolution de l'hippocampe,

bordée par le fascia dentata (Fd). Le lobule lingual est la cinquième circonvolution occipitale. La circonvolution de l'hippocampe est la cinquième circonvolution temporale. On peut donc considérer ces deux circonvolutions, *chez l'homme*, comme une seule et même circonvolution occipito-temporale.

Cette circonvolution, toutefois, ne va pas jusqu'à l'extrémité antérieure du lobe temporal ou pôle sphénoïdal (PS). Elle est séparée du pôle sphénoïdal par un sillon (PRU), le sillon præ-uncique, qui représente virtuellement la terminaison de la scissure limbique sur le lobe temporal (nous avons déjà rappelé ce fait, bien mis en évidence par Broca). En arrière de ce sillon, la circonvolution de l'hippocampe se renverse et se replie sur elle-même pour former le crochet (Unc). C'est dans l'interstice de la portion directe de la circonvolution et de la portion réfléchie ou uncus que vient se terminer le sillon de l'hippocampe.

Unc. Le **crochet** ou uncus de la circonvolution d'hippocampe serait libre à son extrémité postérieure, s'il ne recevait, en dehors, l'insertion de la fimbria (Fi) et en dedans, l'insertion du fascia dentata (Fd). Le fascia dentata s'insère sur le crochet par l'intermédiaire de la bandelette de Giacomini.

BGi. La **bandelette de Giacomini** est la terminaison antérieure de la petite circonvolution godronnée ou fascia dentata (Fd). Arrivé, d'arrière en avant, jusqu'à la pointe du crochet, le fascia dentata dépasse cette pointe, longe la face interne du crochet au fond du sillon de l'hippocampe, puis se relève à angle droit, et va mourir en s'amincissant progressivement sur la convexité supéro-interne du crochet à laquelle il est intimement accolé.

O'. Le **gyrus fusiforme**, ou quatrième circonvolution occipitale, appartient, d'une façon évidente, beaucoup plus à la région temporale qu'à la région occipitale. Comme, d'autre part, il se continue en avant, sans démarcation tranchée, avec la quatrième circonvolution temporale, il est encore parfaitement logique de considérer ces deux circonvolutions, *chez l'homme*, comme n'en faisant qu'une seule.

T^s. La **troisième circonvolution temporale**, ou circonvolution longitudinale inférieure de Meynert, est encore plus fusionnée, s'il est possible, avec la troisième occipitale.

Nous avons dit que la coupe avait été pratiquée sur cet hémisphère à travers la couche optique. Il nous reste à énumérer les parties, entamées par le couteau, qui n'appartiennent pas à l'écorce.

FM. Le faisceau de Türk-Meynert est la portion la plus postérieure du pédoncule cérébral. Le pédoncule a été sectionné ici, juste au niveau de sa pénétration dans l'hémisphère à la face inférieure de la couche optique. Le faisceau de Türk-Meynert s'enfonce au-dessous et en avant du corps genouillé interne (GI), en avant et en dedans du corps genouillé externe, qu'il masque sur cette préparation.

FP. Le faisceau pyramidal est la portion moyenne du pied du pédoncule cérébral. Il s'enfonce dans l'hémisphère au-dessous d'un noyau gris (fusiforme sur les coupes sagittales), le *discus lentiformis* (DL), sous-jacent lui-même à la couche optique.

FG. Le faisceau géniculé est la moitié postérieure du tiers antérieur du pédoncule (on ne saurait préciser davantage ni plus clairement). Il s'enfonce d'arrière en avant et de dedans en dehors, toujours situé au-devant de la couche optique.

ANL. L'anse du noyau lenticulaire est la moitié antérieure du tiers antérieur du pédoncule. Ce faisceau s'enfonce dans l'hémisphère, comme le faisceau géniculé, d'arrière en avant et de dedans en dehors; mais bientôt il change de direction, rebrousse chemin en partie, se porte en dehors et en arrière sous le faisceau géniculé.

IS. Le *stratum intermedium*, de couleur foncée, est un faisceau qui traverse une masse pigmentée, le *locus niger* de *Sœmmering*. Il est intermédiaire entre les faisceaux du pédoncule qui viennent d'être énumérés et la couche optique à la face inférieure de laquelle il est médiatement accolé. — Il est situé au-dessous et en avant du *discus lentiformis* (DL).

GI. Le corps genouillé interne et *Pul*, le *pulvinar*, font saillie dans le carrefour venticulaire, c'est-à-dire dans cette région vide où la fente de *Bichat* communique virtuellement avec le ventricule latéral.

Tæ. Le *tænia semi-circularis* est la petite bande de fibres blanches qui sépare la couche optique (*Pul*) de la queue du noyau caudé (*NCC*).

PLANCHE IX

FACE INFÉRIEURE DU CERVEAU

La face inférieure du cerveau est celle où il est souvent le plus difficile de déterminer les circonvolutions avec quelque précision. C'est celle où les plis d'anastomoses sont le plus inconstants, soit au point de vue de leur forme et de leurs anastomoses, soit au point de vue de leur présence même. Les deux figures de cette planche représentent des hémisphères cérébraux qui, à première vue, s'écartent tellement du type schématique qu'ils peuvent passer pour monstrueux. On verra cependant, en tenant compte de certaines compensations de volume et de rapports, qu'il est possible d'appliquer aux circonvolutions de ces cerveaux la nomenclature du type schématique. Mais nous répéterons encore que pour localiser une lésion circonscrite sur des circonvolutions si anormales et si peu superposables aux schémas classiques, il est indispensable de recourir à une reproduction fidèle de chaque hémisphère en particulier.

Figure 1.

FACE INFÉRIEURE D'UN HÉMISPHÈRE GAUCHE

Cet hémisphère gauche a été séparé de l'hémisphère droit par une section sagittale sur la ligne médiane. Le trait de section a divisé en deux le chiasma optique (CH), laissant intact le tubercule mamillaire gauche (TM). La protubérance (PV) est coupée sur le raphé; en arrière de la protubérance on reconnaît le tubercule quadrijumeau antérieur (QA).

Le bord interne de l'écorce est représenté d'avant en arrière : par le gyrus rectus (GR) ou circonvolution olfactive interne, qui fait suite à la première frontale (F¹). Cette circonvolution (GR) va de l'extrémité antérieure du cerveau, où l'on distingue le sillon rostral (SR), jusqu'au voisinage du chiasma optique (CH). A ce niveau le bord interne de la face inférieure de l'hémisphère se porte en dedans vers l'espace perforé antérieur (EPA), où l'on voit plonger les racines du nerf olfactif (OL). L'espace perforé antérieur est limité en arrière par le lobule de l'hippocampe (HL), qui passe

au-dessous de la bandelette optique (BO)¹ et qui adhère au pied du pédoncule (PP) dans une étendue de trois ou quatre millimètres. Derrière le lobule de l'hippocampe, la fente de Bichat (*Bf*) sépare la masse protubérantielle (PV) de la circonvolution de l'hippocampe (T⁵) ou cinquième circonvolution temporale. Cette circonvolution rejoint sur la ligne médiane le cap du lobe carré (CQ), auquel elle est réunie par le pli de passage temporo-limbique (πT). Enfin, en arrière du cap du lobe carré, vers le sommet duquel on voit s'avancer la branche inférieure de la scissure sous-pariétale (*sP*), apparaît la scissure occipitale interne (*Oi*), séparée de la calcarine (*K*) par la pointe du cuneus (*O^c*). Toutes ces parties sont vues, pour ainsi dire, en profil perdu, attendu qu'elles appartiennent à la face interne et non à la face inférieure de l'hémisphère.

Au niveau de l'espace perforé antérieur (EPA) commence la vallée de Sylvius (*S*), qui, décrivant une vaste courbe à convexité antérieure, sépare le lobe frontal du lobe temporal. Cette vallée de Sylvius gagne le bord externe de la face inférieure du cerveau, où elle prend le nom de scissure de Sylvius (*S'*). Toutes les circonvolutions situées au devant de la vallée de Sylvius font partie du lobe frontal, qui, vu par sa face inférieure, s'appelle improprement lobe orbitaire; toutes les circonvolutions, situées en arrière font partie du lobe temporal et du lobe occipital.

Les circonvolutions de la région occipito-temporale présentent ici une disposition à peu près normale.

T¹. La première circonvolution temporale, limitée en arrière par le sillon parallèle (*t₁*), se confond en avant avec la deuxième temporale (T²) pour former le pôle sphénoïdal (PS). Mais c'est la deuxième circonvolution qui se termine le plus directement au pôle sphénoïdal.

T². La deuxième circonvolution temporale, figure le bord externe *apparent* de la face inférieure de l'hémisphère, car il va sans dire que l'hémisphère ne présente pas de bord à ce niveau. Deux forts plis d'anastomose, à peu près constants d'ailleurs, font communiquer cette circonvolution avec la troisième (T³) et interrompent la continuité du deuxième sillon temporal (*t₂*) ou occipito-temporal (*ot₂*).

1. Le cerveau étant placé ici sur sa face convexe, le lobe de l'hippocampe est *au-dessus* de la bandelette optique; mais tous les rapports que nous signalons sont ramenés à la *position anatomique*.

T³. La troisième circonvolution temporale, très large, et qui cependant forme le bord inférieur de l'hémisphère, est repliée plusieurs fois sur elle-même ; en arrière elle semble séparée de la troisième circonvolution occipitale (O³) par un prolongement du troisième sillon (*ot₃*). Mais la séparation n'est qu'apparente : à la face externe du cerveau, la troisième temporale (T³) se continue avec la troisième occipitale (O³), en dehors du troisième sillon.

T⁴. La quatrième circonvolution temporale, fondue avec la troisième en avant, borde l'hémisphère en avant du sillon præ-uncique (PRU). En arrière, elle se continuerait directement avec la quatrième occipitale (O⁴) ou gyrus fusiforme, n'était un sillon d'anastomose transversal entre les troisième et quatrième sillons temporaux (*ot₃*, *ot₄*).

T⁵. La circonvolution de l'hippocampe, limitée en avant par le sillon præ-uncique (PRU), apparaît sous la forme d'un losange à grand axe antéro-postérieur et légèrement infléchi en S italique. La portion antérieure de ce losange est striée par des rides nombreuses dont les sinuosités sont parallèles à l'incurvation générale de la circonvolution. L'espace ridé appartient au lobule de l'hippocampe (HL) dont la coloration, plus claire que tout le reste de l'écorce, est due à la présence de la couche réticulaire d'Arnold. — En arrière, la circonvolution de l'hippocampe se trouve réunie, comme nous venons de le dire, au lobe carré (CQ) par l'intermédiaire du pli de passage temporo-limbique (π T). Elle est limitée en dedans par la fente de Bichat (*Bf*), et en dehors par le grand sillon occipito-temporal (*ot₄*) dont la continuité est interrompue par un pli d'anastomose, en avant du pli de passage temporo-limbique. L'interruption de ce grand sillon occipito-temporal est une compensation évidente du sillon de communication qui sépare le lobule fusiforme (O⁴) de la quatrième circonvolution temporale (T⁴).

O³. La troisième circonvolution occipitale forme le pôle occipital. Elle s'anastomose avec le gyrus lingual (O³) en dedans, et, en avant avec le gyrus fusiforme (O⁴).

O⁴. Le gyrus fusiforme, réellement allongé en forme de fuseau, entre le troisième sillon temporal (*ot₃*) et le quatrième (*ot₄*), communique en arrière avec la troisième circonvolution occipitale ; à sa partie moyenne il présente une incisure longitudinale, dont la longueur et la profondeur varient de façon à modifier plus ou moins

profondément, selon les cas, l'aspect général de toute la région temporale inférieure.

O³. Le gyrus lingual, limité en dedans par la calcarine (*K*), en dehors par le grand sillon occipito-temporal (*ot*₁) est divisé en deux plis par la pénétration du sillon lingual (*sl*), branche du grand sillon occipito-temporal. Il communique en dehors avec la troisième occipitale (*O³*), en dedans et en haut avec la sixième (*O⁶*), derrière la bifurcation postérieure de la scissure calcarine (*K*).

Dans la région frontale, la détermination des circonvolutions est beaucoup moins simple. Il n'est possible de s'orienter qu'à la condition d'avoir exactement noté la situation de la branche horizontale de Sylvius (*S^o*).

S^o. La branche horizontale de Sylvius, issue de la vallée de Sylvius au point où cette vallée se confond avec la scissure (*S'*), représente la limite interne du cap de la troisième frontale (*CAP*). Mais on voit que cette branche horizontale est absolument minime; elle naît de la vallée de Sylvius par un tronc commun avec la branche verticale (*S'''*). Le cap, intercalé entre ces deux branches, est réduit à quelques millimètres de surface. Il est rare de rencontrer un hémisphère cérébral où les branches antérieures de Sylvius soient à ce point rudimentaires. Il s'ensuit que toute la région orbitaire devient méconnaissable.

En effet, en dedans de la branche horizontale de Sylvius, on voit, d'habitude, marcher d'avant en arrière un petit pli qui fait suite à la troisième frontale et auquel convient bien le nom de circonvolution fronto-orbitaire externe (*FO³*). Ici ce pli est considérable; il est la continuation directe du cap, de dehors en dedans; et d'autre part il se continue, au devant de la vallée de Sylvius, avec le désert olfactif (*DO*), qui lui-même aboutit au pôle frontal (*PF*).

En général, la limite interne de la circonvolution fronto-orbitaire externe (*FO³*) est un petit sillon, perdu à la région externe du lobule orbitaire, parallèle à la branche antérieure de Sylvius et considéré comme la continuation virtuelle du deuxième sillon frontal; ce sillon est le sillon orbitaire externe (*soe*).

soe. Le sillon orbitaire externe est ici, au contraire, un grand sillon profond, qui, loin d'être perdu dans la région orbitaire externe, sépare nettement le lobule orbitaire proprement dit (*F³*, *FO³*)

de la circonvolution orbitaire externe (FO^2) et du désert olfactif (DO). Ce sillon fait suite immédiatement au deuxième sillon frontal (f_2), lorsque celui-ci passe de la face convexe à la face inférieure de l'hémisphère. Il se prolonge en dedans et en arrière jusqu'au voisinage du pôle frontal (PF). Ce développement extraordinaire compense l'absence presque absolue de la branche antérieure de Sylvius (S^*).

Une conséquence de cette compensation est que le sillon en H est complètement déformé. Il n'est représenté que par la branche transversale de l' H , d'où l'on voit s'élever deux rameaux; par contre, la continuité du deuxième sillon frontal (f_2) avec le sillon orbitaire externe (soe), démontre aussi la continuité de la deuxième circonvolution frontale (F^2) avec le lobule orbitaire (FO^2). Conformément à une opinion très judicieusement soutenue par Hervé, toute la portion de la région orbitaire qui est située au devant et en dedans du sillon orbitaire externe (soe), appartient au lobule orbitaire proprement dit (FO^2) ou à la deuxième frontale (F^2); tout ce qui est situé en arrière et en dehors de ce sillon appartient à la troisième frontale (CAP), à la fronto-orbitaire externe (FO^2) et au désert olfactif (DO).

soi. Le sillon olfactif ou orbitaire interne enfin présente ici une disposition rare; il se prolonge en avant, au delà du bulbe olfactif (OLB) et va se terminer dans une branche antérieure du premier sillon frontal (f_1). Celle-ci communique également avec un rameau du deuxième sillon frontal qui aboutit au sillon rostral (SR). Ainsi le sillon orbitaire interne (*soi*) représente à la face inférieure du lobe frontal le prolongement réfléchi du premier sillon frontal, comme la circonvolution olfactive interne (GR) ou gyrus rectus représente le prolongement réfléchi de la première circonvolution frontale (F^1).

Figure 2.

FACE INFÉRIEURE D'UN CERVEAU¹

Ce qui précède nous dispensera d'insister sur les particularités de cette pièce. Nous signalerons seulement trois faits principaux.

1° On remarquera d'abord la grande analogie des deux lobes

1. Cerveau de Gambetta. Une étude détaillée de ce cerveau a été publiée par MM. Mathias Duval et Chudzinsky.

temporaux entre eux ; d'autre part, on peut constater leur grande différence avec le lobe temporal de la première figure. Cette différence tient au nombre, à la forme et au siège des plis d'anastomose qui unissent la troisième circonvolution temporale (T^3) à la quatrième occipitale (O^4).

0°. **Le gyrus fusiforme** est toujours intercalé entre le troisième sillon occipito-temporal (ot^3) et le grand sillon occipito-temporal (ot_4). Mais ici, tandis que le grand sillon occipito-temporal est continu et ne présente aucune interruption dans toute son étendue antéro-postérieure, il n'en est pas de même du troisième sillon. Des deux côtés, ce sillon est traversé par un large pli d'anastomose qui fait communiquer la troisième circonvolution temporale, en arrière avec le gyrus fusiforme proprement dit (O^4), et en avant avec la quatrième circonvolution temporale proprement dite. Il résulte de là que c'est l'incisure médiane du lobule fusiforme qui compense par son importance le troisième sillon occipito-temporal (ot_4). On notera d'ailleurs que son extrémité antérieure présente, comme sur le cerveau schématique, une bifurcation à branches transversales. Mais la forme de la quatrième circonvolution occipitale (O^4) est complètement modifiée. On n'a plus sous les yeux un gyrus fusiforme ; la quatrième circonvolution occipitale et la quatrième temporale sont confondues en un seul et même pli antéro-postérieur, élargi seulement en arrière.

2° Le lobule orbitaire de l'hémisphère droit (côté gauche de la figure) n'est pas occupé en son milieu par le sillon en H . Ce lobule se compose de trois circonvolutions antéro-postérieures, auxquelles il est difficile d'attribuer un nom. Comme presque toujours, c'est la disposition de la branche horizontale de Sylvius (S'') qui commande tout le reste.

S'' . **La branche horizontale de Sylvius** est de très petite dimension. Le sillon orbitaire externe (soe) ne la compense pas. Toute la compensation réside dans le grand développement des deux branches latérales de l' H . Ces deux branches latérales cependant ne sont pas reliées par le trait transversal de l' H ; celui-ci est interrompu par un petit pli d'anastomose qui réunit l'extrémité de la deuxième circonvolution frontale (F^2) à la région du désert olfactif (DO).

3° Le lobule orbitaire de l'hémisphère gauche (côté droit de la figure) présente une disposition générale absolument inverse.

Comme la branche horizontale de Sylvius est double, le cap est dédoublé¹, ce qui diminue d'autant, par compensation, l'importance du sillon orbitaire externe (*soe*) réduit ici à une incisure étoilée. L'hypertrophie de la troisième frontale dans la région du cap refoule en quelque sorte, de dehors en dedans, la troisième circonvolution fronto-orbitaire (FO³) et la deuxième (FO²). Ce refoulement fait disparaître le trait transversal du sillon en *H*; mais la forme générale du lobule orbitaire se reconnaît sans difficulté.

PLANCHE X

COUPES HORIZONTALES DE L'HÉMISPHERE GAUCHE

Ces trois coupes sont pratiquées, à peu près parallèlement, à trois niveaux différents de la face interne de l'hémisphère. Les surfaces de section représentent le segment inférieur de l'hémisphère. La première est celle qui est située au niveau le plus supérieur.

Il est facile de reproduire ces coupes en faisant passer le couteau par les points de repère indiqués pour chacune d'elles.

Figure 1.

COUPE HORIZONTALE PASSANT PAR LA BASE DU TUBERCULE ANTÉRIEUR DE LA COUCHE OPTIQUE (*corpus album subrotundum*).

Écorce.

Les coupes horizontales passant par le repère que nous indiquons divisent en général le corps calleux à l'insertion du septum lucidum (PEL) en avant, et à l'insertion du pédoncule postérieur du trigone (Fi) en arrière. Elles partagent le corps calleux lui-même en parties à peu près égales, au niveau du genou et au niveau du bourrelet.

A la face interne du lobe frontal, on reconnaît, d'avant en arrière,

1. Ce dédoublement du cap est très fréquent. Toutefois, il résulte moins souvent d'un dédoublement de la branche horizontale de Sylvius que d'un dédoublement de la branche verticale.

la première circonvolution frontale (F^1) et la première circonvolution sous-frontale (GSF); cette dernière est limitée en arrière par la scissure limbique (L). Entre la scissure limbique et le corps calleux, s'enfonce à une faible profondeur le sinus du corps calleux (sC).

Derrière le bourrelet du corps calleux, on voit le lobe carré (Q), séparé du cuneus (O^6) par la scissure perpendiculaire interne (Oi) et son recessus antérieur (RQ). La scissure calcarine (K) se jette dans le fond de la scissure perpendiculaire et se prolonge assez loin en arrière. Enfin, la même scissure réapparaît à l'extrémité

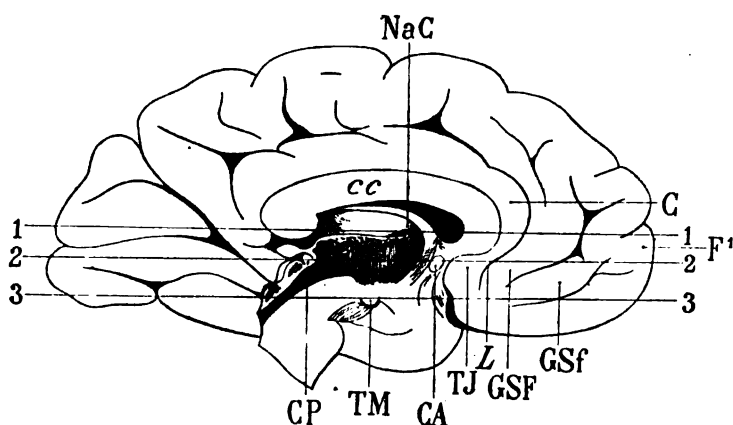


Schéma 51. — Coupes horizontales 1, 2, 3 de la planche X.

cc, corps calleux. — C, circonvolution limbique. — F^1 , première circonvolution frontale. — GSF, GSF, première et deuxième circonvolutions sous-frontales. — TJ, tubercule de jonction. — L, scissure limbique. — CA, commissure antérieure. — CP, commissure postérieure. — TM, tubercule mamillaire. — NaC, tubercule antérieur de la couche optique.

postérieure de la face interne de l'hémisphère; c'est sa branche montante qui sépare, à cet endroit, le cuneus (O^6) du pôle occipital (PO).

A la face externe de l'hémisphère, les trois circonvolutions frontales sont faciles à limiter (F^1 , F^2 , F^3). La première (F^1) appartient à la face interne comme à la face externe.

La troisième frontale (F^3), divisée au niveau de l'extrémité supérieure de son pied, se continue directement avec l'opercule frontal (OP) où l'on distingue l'incisure frontale de Sylvius (*if*), ou incisure frontale antérieure.

L'opercule frontal est limité en arrière par la scissure de Rolando

(R). Cette scissure établit une séparation entre l'opercule et la pariétale ascendante (P); puis vient l'entaille relativement peu profonde de la scissure de Sylvius (S'): c'est la branche de bifurcation postérieure et supérieure. Quant à la scissure elle-même, on la voit, en arrière de la troisième frontale (F³), en dedans de l'opercule (OP). La profonde coupure qui, à ce niveau, s'étend d'avant en arrière, entre l'écorce et les noyaux gris centraux, est la *fosse de Sylvius*; elle apparaît à la hauteur de la rigole supérieure de l'insula.

Enfin, derrière la branche de bifurcation postérieure et supérieure de Sylvius, se succèdent les trois circonvolutions temporales (T¹, T², T³); la première est séparée de la seconde par le premier sillon temporal (*t*,) ou sillon parallèle, toujours très profond. La deuxième circonvolution temporale (T²), coupée presque parallèlement à sa direction, occupe une bonne partie de la surface corticale.

Cavité ventriculaire.

La corne antérieure du ventricule latéral s'enfonce obliquement en avant et en dehors, beaucoup plus loin que la tête du noyau caudé (NC) qui forme sa paroi externe.

La corne postérieure du ventricule latéral est ouverte, sur cette coupe, juste au niveau du carrefour ventriculaire, c'est-à-dire à l'endroit où le ventricule émet ses trois prolongements; nous venons de voir le prolongement frontal. Le prolongement occipital passe sous la partie la plus externe du corps calleux (*cc*) en dehors de la scissure calcarine (*K*). Le prolongement sphénoïdal passe sous la couche optique (NiC).

Substance grise.

NC. Le noyau caudé homogène a la forme d'un ovoïde; il fait saillie dans le ventricule frontal. En arrière et en dehors il repose sur une large masse de fibres qui convergent vers la couche optique (NeC); cette masse de fibres est la couronne rayonnante, dirigée obliquement en haut et en dehors.

NaC, NeC, NiC. Les trois noyaux de la couche optique forment aussi, dans leur ensemble, la masse ovoïde du thalamus. Ils sont

séparés les uns des autres par une sorte d'étoile blanche à trois rayons; les deux rayons externes représentent une cloison antéro-postérieure, à fibres également antéro-postérieures et que nous étudierons plus tard sous le nom de lame médullaire interne du thalamus. Cette lame n'existe guère que dans la région supérieure du thalamus. Elle est formée en partie par la lame médullaire externe (LML), recourbée de haut en bas et de dehors en dedans, avec le stratum zonale qui recouvre la couche optique.

Le stratum zonale est cette lamelle blanche qui revêt les trois noyaux du thalamus dans la cavité ventriculaire. Il est moins visible à la surface du noyau interne (NiC), parce que ses fibres, vers l'extrémité postérieure de la couche optique, sont coupées perpendiculairement à leur direction.

Le noyau externe (NeC) est séparé de la couronne rayonnante par une lame blanche d'épaisseur uniforme, la lame médullaire externe ou latérale (LML). Cette lame est formée de fibres venues de la face inférieure de la couche optique, c'est-à-dire de la région de l'étage supérieur de la calotte; elle se compose de deux couches entrecroisées, qui constituent ce qu'on a appelé la couche grillagée (voy. CG, pl. XXVIII, fig. 114).

Les trois noyaux de la couche optique sont d'une teinte plus claire que le noyau caudé; le plus foncé des trois est le noyau antérieur, ou tubercule antérieur (NaC).

En arrière, les deux noyaux externe et interne (NeC, NiC) se confondent en une seule masse, que nous étudierons sur une coupe plus inférieure (fig. 2) sous le nom de pulvinar (Pul).

Substance blanche.

cc. **Le corps calleux**, dans le lobe frontal et dans le lobe occipital, n'émet pas ses fibres transversales, directement de la ligne médiane à l'écorce. Les fibres frontales, en majeure partie, se réfléchissent en bas et en dehors; un grand nombre d'entre elles formeront, plus bas, la capsule externe (CE, fig. 2). Quelques-unes se réfléchissent plus brusquement encore pour gagner la face inférieure du noyau caudé, mélangées aux fibres de la couronne rayonnante de ce noyau (RNC).

Dans le lobe occipital, le corps calleux, après avoir formé la paroi supérieure de la corne postérieure du ventricule, se porte

brusquement en bas et en dehors pour former, sous le nom de tapetum (TAP), la paroi externe de ce ventricule.

CO. Le centre ovale, dans le lobe frontal, est la masse de fibres qui émergent de la partie supérieure et antérieure du corps calleux, pour se mélanger aux fibres propres de ce lobe. On voit un faisceau clair, situé en dehors de la couronne rayonnante du noyau caudé (RNC), se porter du lobe frontal à la partie interne de l'insula. Ce faisceau sera étudié ultérieurement : nous l'appellerons faisceau du centre ovale (CO).

FS. Le faisceau sensitif est cette bande claire à direction antéro-postérieure qui, dans le lobe occipital, fait suite à la couronne rayonnante (RC). Il est toujours parfaitement limité : en dedans par le tapetum (TAP) et la lame festonnée (LFE); en dehors par le faisceau pariétal vertical (FPV). Le faisceau sensitif diminue de largeur à mesure qu'il approche du pôle occipital (PO). En avant il envoie un prolongement externe, en dehors de la couronne rayonnante (RC), et un prolongement interne entre la couronne rayonnante et la couche optique. Ce dernier prolongement se perd même, en grande partie, dans la substance grise de la couche optique.

CR. La couronne rayonnante, que nous avons déjà signalée plus haut, présente, dans l'intervalle de ses faisceaux, des taches oblongues, effilées en dedans ; ces taches représentent la section du bord supérieur du putamen ; mais sur les pièces durcies dans les bichromates, la substance grise de ce noyau n'occupe jamais une étendue aussi grande qu'on pourrait le supposer. En effet, une partie de la surface de section de ces taches correspond aux fibres verticales de l'anse du noyau lenticulaire (ANL). Nous y reviendrons, d'ailleurs, à l'occasion des coupes verticales.

FPV. Le faisceau pariétal vertical est une masse de fibres d'association, étendues entre les circonvolutions temporales (T^2 et T^3) d'une part, et les circonvolutions pariétales d'autre part. Ce faisceau est toujours très nettement distinct du faisceau sensitif (FS). En avant il semble se confondre avec une bande grise intercalée entre la couronne rayonnante (RC) et la fosse de Sylvius (S'). La continuité n'est qu'apparente. La bande grise en question est réellement un noyau gris, l'avant-mur (CL, fig. 2) ; mais il ne devient facile à reconnaître que sur les coupes transversales qui intéressent le putamen (PUT, fig. 2).

LFE. La lame festonnée représente, au-dessous de l'écorce de la scissure calcarine, un système analogue d'association verticale, entre les circonvolutions occipitales internes et le lobe carré.

Figure 2.

COUPE HORIZONTALE PASSANT PAR LE MILIEU
DE LA COMMISSURE BLANCHE ANTÉRIEURE ET LA FACE SUPÉRIEURE
DU TUBERCULE QUADRIJUMEAU ANTÉRIEUR

(Voy. schéma 51, p. 68)

La coupe passe par la face supérieure du tubercule quadrijumeau antérieur; c'est dire qu'elle est tangente à ce tubercule (QA); en d'autres termes, elle passe un peu au-dessous de la commissure blanche *postérieure*: en avant elle passe par le milieu de la commissure blanche antérieure (CA).

Les coupes qu'on pratique sur ces deux repères (commissure antérieure et commissure postérieure) présentent toujours une remarquable similitude. Il suffit d'ailleurs de comparer la coupe que nous étudions avec la coupe 5 de la planche XXXV et les coupes 1 et 2 de la planche XXXVIII pour être frappé de la ressemblance.

Écorce.

A la face externe de l'hémisphère (fig. 2, pl. X), les trois circonvolutions frontales (F^1 , F^2 , F^3) forment la majeure partie du lobe frontal. La troisième circonvolution est séparée du lobule de l'insula (IN) par la rigole antérieure de la fosse de Sylvius. Mais elle se continue encore avec un petit îlot de l'écorce qui ferme l'anfractuosité sylvienne, et qui appartient à l'opercule.

Le lobule de l'insula (IN), avec ses cinq plis inégaux, se continue en arrière avec la première temporale (T^1); cette circonvolution forme une longue languette oblique en avant et en dehors, que limite le sillon parallèle, profondément enfoncé dans le lobe temporal. Toute la surface de l'écorce qui s'étend jusqu'au deuxième sillon temporal (t_2) appartient à la deuxième circonvolution temporale. En arrière de ce sillon vient la troisième circonvolution (T^3); elle est séparée par le troisième sillon (t_3) du pôle occipital (PO), où l'on voit s'enfoncer la branche relevée de la calcarine (K).

A la face interne de l'hémisphère, la première frontale (F¹) se confond avec la deuxième sous-frontale (GSf); puis, d'avant en arrière nous voyons s'étendre en droite ligne la première sous-frontale (GSF): elle est limitée à sa partie postérieure par l'extrémité de la scissure limbique (L); et juste derrière celle-ci, un petit tubercule (qui est le tubercule de jonction TJ) représente la terminaison antéro-inférieure de la circonvolution limbique (C).

La commissure blanche antérieure (CA) coupée sur la ligne médiane est séparée du tubercule de jonction par une petite éminence grise qui représente la lame terminale. — Cette commissure, après un trajet d'un centimètre environ de dedans en dehors, s'enfonce brusquement en bas et en arrière; elle est, à ce niveau, au contact de la capsule interne.

Derrière la commissure blanche s'étend d'avant en arrière la paroi du troisième ventricule où l'on reconnaît la dépression du sillon de Monro (M); derrière celui-ci on reconnaît le tubercule quadrijumeau antérieur (QA).

Le tubercule quadrijumeau antérieur (QA) est à l'entrée de la fente de Bichat, qui va, de dedans en dehors, s'ouvrir dans la cavité ventriculaire.

A la partie postérieure de la fente de Bichat se succèdent, dans le lobe temporo-occipital, la circonvolution de l'hippocampe (Hip), limitée par la scissure calcarine (K). Entre cette anfractuosit  de la calcarine et celle qu'on retrouve à l'extrémité du lobe occipital, la face interne de l'hémisphère est représentée par le lobule lingual (O^s). Le grand sillon occipito-temporal (ot₁) envoie des prolongements profonds jusque sous le lobule lingual qu'il sépare du lobule fusiforme.

Cavité ventriculaire.

Ici la corne occipitale est seule entamée par la coupe. La corne est au-dessus du plan horizontal de section.

Cette corne occipitale a pour paroi interne la corne d'Ammon, constituée par un repli de l'écorce de l'hippocampe (Hip); plus en arrière, elle présente un relief régulièrement convexe, dû à un refoulement de l'écorce par la scissure calcarine (K): c'est le petit hippocampe ou ergot de Morand.

La paroi externe de la cavité ventriculaire est limitée par le *tapetum* (TAP). La paroi inférieure, coupée obliquement en arrière

et formant le plancher convexe du ventricule, repose sur le faisceau longitudinal inférieur (FLI), que nous étudierons plus loin.

Enfin il n'existe pas de paroi antérieure; la corne occipitale se continue avec la corne sphénoïdale, sous le pulvinar (Pul), en dedans de la queue du noyau caudé (NCC): On reconnaît à ce niveau la houppes vasculaire du plexus choroïde.

Substance grise.

NC. Le noyau caudé, convexe en dedans, n'est plus libre dans la corne frontale. Il est adjacent à la substance blanche qui est située au-dessous de la corne frontale, et qui est constituée par la couronne rayonnante du noyau caudé (RNC). Cette couronne rayonnante s'insinue, en partie, dans le corps calleux (cc), placé plus en dedans et plus en avant, et dont on ne voit ici que les fibres qui ont pénétré dans le centre ovale, de haut en bas et de dedans en dehors.

En dedans et en arrière, le noyau caudé se confond avec la substance grise du septum lucidum (GSL).

En dehors et en arrière, il reçoit des fibres du segment antérieur de la capsule interne (CIA), à laquelle il adhère intimement.

GSL. La substance grise du septum lucidum est donc la continuation de la tête du noyau caudé vers la ligne médiane, où elle se confond avec celle du côté opposé au devant de la commissure (CA). Sur la ligne médiane, la très mince couche de substance grise qui réunit ainsi les deux têtes des noyaux caudés, fait partie de la lame terminale. Elle semble se confondre avec la substance grise du tubercule de jonction derrière la scissure limbique (L). Mais en réalité elle en est séparée par les fibres du pied du septum, qui, étant ici perpendiculaires au plan de la coupe, ont une teinte foncée difficile à différencier de celle de la substance grise.

PUT. Le putamen est ce vaste noyau gris qui semble faire suite, en arrière et en dehors, au noyau caudé (NC). Il lui fait suite en effet. Le contour de ces deux noyaux n'est interrompu que par l'expansion antéro-externe de la capsule interne (CIA). Les deux noyaux n'en font qu'un seul; mais ils sont séparés l'un de l'autre, dans leur partie supérieure, par la capsule interne qui s'y creuse une sorte de rigole oblique en avant et en dehors.

Le putamen, sur les coupes horizontales où il ne fait pas corps

avec le noyau caudé, présente la forme d'un quadrilatère : le côté externe, le plus étendu, légèrement convexe en dehors, occupe toute la région profonde de l'insula, dont il est séparé par trois couches distinctes : 1° la capsule externe, blanche (CE); 2° l'avant-mur (CL), sorte de cloison grise verticale; 3° le manteau de l'insula, ou substance innommée, qu'on a appelée encore *capsula extrema*.

Le côté interne, concave, est limité par une lame blanche (MLE), cloison verticale externe du noyau lenticulaire, qui sépare le putamen des deux segments internes du noyau lenticulaire (GLP, GLM).

Le côté antérieur est adjacent au segment antérieur de la capsule interne (CIA).

Le côté postérieur, très étroit, reçoit les fibres du faisceau sensitif externe (FSe). Ce côté postérieur peut être considéré comme un bord ou une arête.

En dedans du putamen, les deux noyaux gris, le *globus pallidus* (GLP) et le *globus medialis* (GLM), constituent avec le putamen la masse grise à laquelle on a donné le nom de noyau lenticulaire.

Le *globus pallidus* et le *globus medialis* sont d'une coloration beaucoup plus claire que le putamen. Le putamen fait corps avec le noyau caudé; le *globus pallidus* et le *globus medialis* en sont indépendants. On ne peut donc considérer les trois segments du noyau lenticulaire comme un organe homogène. Le putamen et le noyau caudé sont un seul et même organe. Le *globus pallidus* et le *globus medialis* réunis en sont un autre.

Ces deux derniers noyaux sont quelquefois décrits ensemble sous le terme générique de *globus pallidus*; on dit alors, pour les désigner séparément : segment interne et segment externe du *globus pallidus*. Il y a là matière à confusion. Nous appellerons donc *globus medialis* le segment le plus interne et *globus pallidus* le segment externe. D'ailleurs nous reviendrons plus loin sur les motifs de cette dénomination.

Sur la coupe horizontale (2, Pl. X), les trois segments du noyau lenticulaire présentent la forme d'un triangle dont le sommet est représenté par la partie, amincie en dedans, du *globus medialis*, la base est représentée par le côté externe du putamen. Ce triangle est divisé en trois segments par deux lames blanches, parallèles à la base du triangle, et légèrement convexes en dehors. Les lames du noyau lenticulaire s'appellent cloison verticale externe (MLE) et cloison verticale interne (MLI).

Les trois segments sont traversés par des fibres rayonnantes, dont le foyer est le sommet du triangle. Les fibres en question émergent du segment postérieur de la capsule (CID). Elles s'arrêtent dans la masse grise du putamen, après avoir présenté d'assez nombreuses ramifications dans ce dernier noyau.

Le *globus medialis* (GLM) est toujours adhérent au segment postérieur de la capsule (CID) par son bord postérieur très régulièrement rectiligne. Son bord antérieur, fortement convexe en avant, est en rapport avec le segment antérieur de la capsule et avec la réunion des deux segments de cette capsule qu'on a appelée *Genou de la capsule interne*.

Th. **Le thalamus**, libre par sa face interne dans la cavité du troisième ventricule, se continue en arrière et en dedans avec le tubercule quadrijumeau antérieur (QA). On n'y reconnaît plus les trois noyaux (NaC, NiC, NeC) qui avaient été entamés par une coupe plus supérieure. C'est une masse grise assez homogène, limitée encore en dehors par la lame médullaire externe; (LML); et l'on voit une multitude de fibres blanches partir de cette lame médullaire pour s'enfoncer, en convergeant, dans la profondeur, de dehors en dedans et d'avant en arrière.

Toutes ces fibres sont interrompues dans leur parcours par des trainées grises, obliques en avant et en dedans, et qui représentent les surfaces de section des faisceaux de la calotte.

En arrière et en dehors du tubercule quadrijumeau antérieur, le thalamus forme une saillie à convexité interne, constituée par une substance grise homogène : c'est le pulvinar (Pul).

Pul. **Le pulvinar** est la tubérosité postérieure de la couche optique faisant saillie dans le carrefour ventriculaire et formant la paroi antérieure de la fente de Bichat. La fente de Bichat le sépare de la circonvolution de l'hippocampe (Hip). Le pulvinar est une masse grise qui correspond à la fusion des noyaux interne et externe. Mais on peut le considérer aussi comme un noyau isolé et indépendant de ces deux derniers. Il en est séparé en réalité par un autre noyau profond, le *noyau médian de Luys* (voy. pl. XXIII, fig. 75, 77, NmC).

Nous avons vu que le thalamus est toujours limité en dehors par la lame médullaire externe (LML). Il n'en est pas de même pour le pulvinar; ce noyau en effet, quoique faisant partie de la couche optique, ne s'arrête pas nettement à la lame médullaire externe; il

envoie une masse de fibres horizontales, dirigées de dedans en dehors, au faisceau sensitif (FSi). Cette masse de fibres n'est autre chose que la couronne rayonnante du thalamus (Rth); mais ce n'est qu'une partie de cette couronne rayonnante.

NCC. La queue du noyau caudé est sectionnée au moment où elle passe dans la corne sphénoïdale du ventricule.

QA. Le tubercle quadrijumeau antérieur, qui semble faire corps avec la couche optique, présente dans sa masse grise une tache foncée, nettement arrêtée en dedans, où son bord est sinueux. C'est la section transversale d'un faisceau bien décrit par Meynert sous le nom de *fasciculus retroflex.*

Substance blanche.

Le corps calleux s'enfonce dans le centre ovale (CO) en dehors de l'écorce de la face interne de l'hémisphère. Il passera en avant, au-dessous et en dehors du noyau caudé (NC) et du putamen (PUT) pour se jeter dans la capsule externe (CE).

CO. Le centre ovale.

FSe, FSi. Le faisceau sensitif subdivisé en deux lames, une externe, une interne, s'étend, en dehors de la corne occipitale du ventricule, dont il est séparé par le tapetum (TAP), depuis le noyau lenticulaire jusqu'au pôle occipital (PO). Le faisceau sensitif externe (FSe), envisagé d'avant en arrière, est la réunion de fibres qui viennent 1° de la capsule externe (CE); 2° du bord postérieur du putamen (PUT); 3° de la cloison externe du noyau lenticulaire (MLE); 4° du segment postérieur de la capsule interne (CID).

Le faisceau sensitif interne provient du pulvinar, où il représente, comme nous venons de le dire, la couronne rayonnante du thalamus (Rth); mais il provient aussi de parties grises situées au-dessous du pulvinar et qui sont le corps genouillé interne et le corps genouillé externe.

Les deux faisceaux sensitifs accolés vont ainsi d'avant en arrière jusqu'au pôle occipital (PO); mais on remarquera encore que leur épaisseur diminue, à mesure qu'ils se rapprochent du pôle. Ils abandonnent en effet, chemin faisant, un grand nombre de fibres au faisceau longitudinal inférieur (FLI), après s'être recourbés de dehors en dedans sous la paroi inférieure de la corne occipitale.

FLI. Le faisceau longitudinal inférieur, placé au-dessous du plancher ventriculaire, se compose de fibres venues du faisceau sensitif, de fibres venues du tapetum (TAP), enfin de fibres antéro-postérieures réunissant d'étape en étape les différentes parties de la quatrième circonvolution occipito-temporale, toujours située au-dessous de ce faisceau.

TAP. Le tapetum, lame fibreuse adossée à la paroi externe de la corne occipitale, est toujours sectionnée perpendiculairement à la direction de ses fibres sur les coupes horizontales. Aussi sa coloration est-elle toujours très foncée. Il est facile de le reconnaître derrière la queue du noyau caudé (NCC).

FPV. Le faisceau pariétal vertical est une masse peu compacte de fibres d'association qui réunissent l'écorce du lobe pariétal inférieur à l'écorce des deuxième et troisième circonvolutions temporales. Il fait suite, sans démarcation bien tranchée, au faisceau occipital vertical (FOV).

FOV. Le faisceau occipital vertical.

LFE. La lame festonnée, placée à égale distance de l'écorce de la scissure calcarine (*K*) et de la paroi interne du ventricule, s'étend dans le sens antéro-postérieur, depuis la circonvolution de l'hippocampe (Hip) jusqu'au gyrus lingual (*O*^s).

Figure 3.

COUPE HORIZONTALE PASSANT IMMÉDIATEMENT AU-DESSUS
DU TUBERCULE MAMILLAIRE

(Voy. schéma 51, p. 68)

Le repère que nous indiquons est suffisant pour arriver à obtenir des surfaces de section dont l'aspect rappelle assez exactement celui de la figure 3 de la planche X. Toutefois, en raison des nombreuses variétés de la courbure de l'hémisphère qui ont été mentionnées antérieurement, on peut, tout en choisissant ce repère, obtenir des résultats différents. La coupe que nous représentons ici correspond à une courbure moyenne de l'hémisphère.

Écorce.

La disposition de l'écorce est beaucoup plus simple que sur les coupes précédentes.

A la face interne, la première circonvolution frontale (F¹), confondue avec le gyrus rectus (GR), s'étend depuis l'extrémité antérieure du cerveau jusqu'à l'encoche profonde qui correspond à la vallée de Sylvius, au niveau de l'espace perforé antérieur (EPA). La vallée de Sylvius pénètre ainsi derrière le lobe frontal, de dedans en dehors et n'est séparée de la scissure de Sylvius (S') que par le pôle de l'insula (PI) et une couche de substance grise, que nous appelons l'isthme gris fronto-sphénoïdal (IFS, voy. la table générale).

Immédiatement en arrière de la vallée de Sylvius, la face interne de l'écorce est représentée par le lobule de l'hippocampe (HL), à la partie interne duquel on reconnaît la substance grise du noyau amygdalien (NA). Le lobule de l'hippocampe se termine, à sa partie postérieure, par le crochet (Unc); le crochet ferme, en dedans, l'extrémité la plus antérieure de la corne sphénoïdale du ventricule latéral. Là, cependant, s'arrête l'écorce proprement dite. La fente de Bichat est précisément l'espace lacunaire qui sépare la pointe du crochet (Unc) et la corne d'Ammon, désignée ici par une de ses parties constituantes, le fascia dentata (Fd).

Dans cette fente s'insinue, sans contracter de connexions étroites avec l'écorce, la partie externe du pont de Varole (PV). On voit, en effet, que le pont de Varole représente sur cette coupe une masse parfaitement distincte de l'hémisphère proprement dit. A sa partie moyenne on reconnaît la région du noyau rouge de la calotte (NR), et, à son extrémité postérieure, la petite encoche de l'aqueduc de Sylvius (AQ) divisée suivant son axe antéro-postérieur.

La fente de Bichat paraît donc communiquer largement avec la cavité ventriculaire, entre l'uncus (Unc) ou crochet et la corne d'Ammon (Fd). On sait que cette communication n'est qu'apparente. Entre la fente de Bichat et la cavité ventriculaire existe toujours une cloison formée par la toile choroïdienne. La démonstration en a été fournie avec la plus grande évidence par M. Mathias Duval, dans un travail définitif sur la corne d'Ammon.

En arrière de la fente de Bichat, la face interne de l'hémisphère est représentée sur la coupe 3 par la circonvolution de l'hippocampe, confondue avec le lobule lingual ou cinquième circonvolution occipito-temporale (O⁵). Celle-ci est limitée en arrière par le grand sillon occipito-temporal de Pansch (ot), derrière lequel s'étend le gyrus fusiforme (O⁴). Enfin, le pôle occipital est formé encore par le

gyrus lingual (O^2) qui, à ce niveau, ne peut être distingué que très difficilement de la troisième circonvolution occipitale.

A la face externe, la deuxième circonvolution frontale (F^2) forme un pli isolé; plus en arrière, elle se confond avec la troisième frontale ($F^2 + F^3$). Derrière la troisième frontale, le sillon præ-rolandique inférieur (*pri*) s'enfonce entre le pied de cette circonvolution et sa partie moyenne; il se jette dans le deuxième sillon frontal, qui s'avance en dedans de la portion du lobe frontal ($F^2 + F^3$), commun à la deuxième circonvolution frontale et à la troisième.

La scissure de Sylvius (S'), partie de la surface de l'hémisphère, entre la troisième frontale (F^3) et la première temporale (T^1), s'élargit pour former la fosse de Sylvius, où l'on voit proéminer le pôle de l'insula (PI). Enfin, en arrière de cette scissure, se succèdent d'avant en arrière la première circonvolution temporale (T^1), la seconde (T^2), la troisième (T^3); derrière la troisième temporale, le troisième sillon temporal (t_3), dédoublé, forme la limite antéro-externe de la quatrième circonvolution occipito-temporale ou gyrus fusiforme (O^4).

Cavité ventriculaire.

La coupe n'entame ici que la portion sphénoïdale du ventricule latéral. Dans sa partie antérieure, ce ventricule présente une surface bombée qui correspond à la face supérieure de la corne d'Ammon. Dans sa partie postérieure, on ne voit que sa paroi postérieure ou plancher.

La paroi externe présente, d'avant en arrière, la section oblique du *tænia semi-circularis* ($Tæ$), celle de la queue du noyau caudé (NCC); enfin une surface blanche, qui appartient au faisceau sensitif (FS), et qui n'est séparée de celui-ci que par de très rares fibres du *tapetum*.

La paroi inférieure est formée par le faisceau longitudinal inférieur (FLI), repoussé en quelque sorte vers la cavité ventriculaire par la substance grise qui double le cul-de-sac du grand sillon occipito-temporal (ot_4).

La paroi supérieure est formée par le noyau amygdalien (NA).

La paroi interne, libre à sa partie moyenne, où s'enfonce la fente de Bichat, est représentée en avant par la face externe de l'uncus (Unc), et en arrière par la face externe de la corne d'Ammon (Fd).

Substance grise.

La couche optique n'est plus intéressée sur cette coupe, non plus que le corps strié proprement dit.

NCC. La queue du noyau caudé seule se reconnaît encore, adossée à la paroi externe du ventricule sphénoïdal.

NA. Le noyau amygdalien, logé dans la profondeur du lobule de l'hippocampe (HL), semble se confondre de tous côtés avec la substance grise du crochet et de la région antérieure de l'hippocampe. Il semble même se prolonger en avant et en dehors jusqu'à la substance grise de la vallée de Sylvius (IFS). Ce n'est là qu'une apparence. Le noyau amygdalien, en effet, est séparé de l'écorce par des lames blanches qui appartiennent à la racine inférieure du thalamus et à la capsule externe; nous les étudierons ultérieurement (voy. NA, Pl. XXIX et XXX). Il est même séparé du crochet, au moins en partie, par une petite cloison blanche qu'on peut reconnaître ici sur la coupe, et qui est l'extrême prolongement antérieur du tænia; à la partie externe et postérieure de ce prolongement médullaire, une section vasculaire, dans la paroi du ventricule, indique la place de la veine du corps strié.

IFS. L'isthme gris fronto-sphénoïdal est la substance grise du gyrus falciforme. Il forme la paroi supérieure de la vallée de Sylvius. Il est situé immédiatement au-dessous de la tête du noyau caudé, dont il n'est séparé que par le fasciculus uncinatus (FU, voy. plus loin). Il se confond en dehors avec le pôle de l'insula (PI), en avant avec la substance grise de la troisième circonvolution frontale (F³), en dedans avec l'écorce du désert olfactif, où se termine la racine olfactive externe (OLE); en arrière, avec l'écorce du lobule de l'hippocampe (HL). L'isthme gris fronto-sphénoïdal n'est que le résultat de la coupe horizontale passant au plus près de la vallée de Sylvius, à travers la substance grise du gyrus falciforme. Nous lui avons donné ce nom parce qu'il apparaît très souvent sur les coupes comme une région de substance grise dont les connexions avec les parties voisines sont des plus importantes à connaître.

Fd. Le fascia dentata est la portion libre de l'écorce, dans le repli que forme la circonvolution de l'hippocampe (O^h), au voisinage de la fente de Bichat, et auquel on a donné le nom de corne d'Ammon. — Le fascia dentata est d'ailleurs séparé de l'écorce de

l'hippocampe par une couche blanche, fenêtrée, la substance réticulaire d'Arnold (LMA). Il est recouvert en haut et en dehors par un volumineux faisceau triangulaire (FI), qui n'est autre que la fimbria ou pilier postérieur du trigone.

Substance blanche.

FS. Le faisceau sensitif qui, sur les deux coupes précédentes, s'étendait, d'avant en arrière, en dehors de la corne occipitale du ventricule, se reconnaît, malgré la disparition de la corne occipitale, à la partie externe du sillon occipito-temporal de Pansch (ot_4), et en dehors de la paroi externe du ventricule sphénoïdal. Il est cependant beaucoup moins compact. Il va, d'avant en arrière, depuis le cul-de-sac postérieur de la fosse de Sylvius jusqu'au lobe occipital, où il devient tout à fait diffus. En dedans, il est séparé de la queue du noyau caudé (NCC) par un petit tractus gris qui représente le tapetum. En dehors, il est séparé de l'écorce par le faisceau pariétal vertical (FPV).

FPV. Le faisceau pariétal vertical, diffus lui-même, établit une anastomose entre les étages du lobe temporal (T^1 , T^2) et le lobe pariétal situé au-dessus du plan de la coupe. Il appartient manifestement aux deuxième et troisième circonvolutions temporales, tandis que le faisceau occipital vertical, visible seulement sur la figure 2 (FOV), n'appartient qu'à la troisième temporale.

FLI. Le faisceau longitudinal inférieur, dirigé obliquement de haut en bas et d'arrière en avant, glisse sous le plancher du ventricule sphénoïdal, au-dessus du cul-de-sac du grand sillon occipito-temporal (ot_4). En dehors, il se confond insensiblement avec le faisceau sensitif (FS); en dedans, il se termine dans la circonvolution de l'hippocampe (O^4).

FU. Le fasciculus uncinatus, représenté par une tache foncée dans le lobe frontal, passe au-dessus de l'isthme gris fronto-sphénoïdal (IFS). Il vient du lobe sphénoïdal, où il est également représenté par une tache foncée en dehors de la capsule externe (CE), juste en arrière de l'isthme gris (IFS). Il établit ainsi une communication au-dessus de la vallée de Sylvius, entre le lobe sphénoïdal et le lobe frontal. Dans le lobe frontal, il est toujours situé en dehors de la substance grise du sillon olfactif interne (soi).

COUPES VERTICO-TRANSVERSALES

Nous appellerons coupes vertico-transversales celles qui sont faites transversalement, et perpendiculairement à la ligne horizontale qui réunit la commissure blanche antérieure et la commissure blanche postérieure.

Toutes les figures de la planche XI à la planche XXXIII inclusivement représentent le plan de section vertical du segment antérieur. Le segment antérieur est donc vu par sa face postérieure. La face interne est à droite, la face externe est à gauche.

Sur toutes les figures on peut, pour la simplification de l'étude, considérer à l'hémisphère un bord supérieur, une face interne, un bord inférieur et une face externe. Ces parties seront étudiées, pour chaque préparation, dans le même ordre.

Il va sans dire que les préparations dont il s'agit proviennent toutes du même hémisphère cérébral.

Cet hémisphère a été choisi à dessein parmi les plus simples. Il permet, en raison d'une disposition en apparence anormale ou exceptionnelle, de comprendre plus aisément les détails des surfaces de section qui, sur d'autres cerveaux, sont infiniment plus compliqués. Cette disposition, qui semble appartenir aux hémisphères peu plissés, consiste dans le fait que la corne occipitale du ventricule latéral s'étend en arrière jusqu'au voisinage de l'écorce.

Sur un grand nombre de cerveaux dont on pratique les sections verticales en série d'arrière en avant, il faut arriver parfois jusqu'au sommet du cuneus avant de trouver une surface de coupe au milieu de laquelle la cavité du ventricule apparaît comme un espace vide. Cette cavité cependant existe, toujours bien en arrière du sommet du cuneus; seulement elle est aplatie latéralement, ce qui tient à ce que la scissure calcarine, s'enfonçant à une grande profondeur dans la masse cérébrale, réduit l'espace vide aux proportions et à l'aspect d'une fente linéaire, verticale, ou légèrement

concave en dedans. Il résulte, de cet accollement des deux parois latérales, que les parois supérieures et inférieures n'existent plus que virtuellement; et comme la membrane épendymaire qui tapisse le ventricule est très mince, tous les faisceaux qui suivent d'avant en arrière les quatre parois de la corne occipitale se confondent en un seul. On conçoit les difficultés qui résultent de cette disposition, très fréquente d'ailleurs, pour la différenciation des faisceaux de la région cérébrale postérieure.

Il est donc de beaucoup préférable d'étudier les coupes verticales de cette région sur des cerveaux dont le ventricule occipital se prolonge très loin en arrière. Mais ce choix ne peut se faire que si l'on a à sa disposition un nombre suffisant d'hémisphères durcis, de façon à entreprendre la série des coupes sur celui qui paraît le plus favorable. Il est en effet impossible de savoir à l'avance si le ventricule est béant ou comprimé. Tout au plus pourrait-on se guider sur le degré de profondeur de la scissure calcarine, dans le cas où les méninges auraient été préalablement décortiquées. Sur les cerveaux pourvus de leurs membranes cette présomption elle-même est trompeuse.

La prolongation de la cavité ventriculaire *jusqu'à l'écorce du pôle occipital* n'est pas douteuse, même dans les cas où le vide cesse d'exister en arrière du sommet du *cuneus*. Cette région nous paraît être en tout cas la limite extrême; et cela se comprend aisément, puisque le sommet du *cuneus* répond à la terminaison antérieure de la calcarine, et nous savons que c'est de la profondeur de cette scissure que dépend le refoulement de la paroi interne du ventricule sur la paroi externe. Pour s'assurer que, même dans ce dernier cas, la cavité occipitale s'étend jusqu'à l'écorce, il suffit de pratiquer une série de coupes horizontales de bas en haut, suivant des plans parallèles à la calcarine. Cela peut se faire sur des cerveaux frais. On arrivera toujours ainsi à tomber sur un plan de section horizontale qui intéressera dans une très grande longueur la fissure verticale qui représente la cavité virtuelle du ventricule; et sur certains cerveaux, on *verra cette fissure atteindre l'écorce* ou ne s'arrêter, à son voisinage, qu'à une distance de trois ou quatre millimètres.

Les faisceaux dirigés d'avant en arrière vers le pôle occipital, étant séparés, au moins dans le sens vertical, par la fente ventriculaire, seront facilement différenciés. Ils le sont, en réalité,

jusqu'à la substance grise lorsque le ventricule se prolonge jusqu'à l'écorce; et quand il ne l'atteint pas, ils ne se confondent que dans une très faible longueur. Tel est le cas qui se présente pour la figure 1 (pl. XI), où l'ensemble des faisceaux postérieurs du lobe occipital se réduisent à un seul (FS), représenté par une surface de section quadrilatérale, foncée, suffisamment compacte, et dans laquelle sont évidemment mélangées les fibres des faisceaux FOM, FLI, FS, reconnaissables sur la figure 6 de la même planche (ces faisceaux seront étudiés un peu plus loin).

Dans quelle région de l'écorce du lobe occipital s'effectuent cette convergence et cette intrication ultime des faisceaux antéro-postérieurs? Cette question a une importance qu'il est impossible de méconnaître si l'on a présent à l'esprit le problème des localisations sensorielles corticales, encore obscur sur bien des points. Or chacun pourra s'assurer que l'extrémité la plus reculée du faisceau sensitif (FS) aboutit invariablement à l'écorce du lobule lingual, au niveau même du pôle occipital, par conséquent au-dessous du cuneus en dedans, et au-dessous du pli de passage de Gratiolet (πP) en dehors. C'est donc dans la partie la plus inférieure et postérieure du gyrus lingual (O^s) ou cinquième circonvolution occipitale de Broca que vient s'épuiser en arrière le système des faisceaux antéro-postérieurs de l'hémisphère cérébral.

Cette étroite fusion de fibres qui étaient distinctes et séparées dans une région plus antérieure, donne aux coupes verticales du pôle occipital une complexité extrême. Tout y arrive et tout s'y mélange. Il va sans dire que les faisceaux n'y sont pas renfermés dans leur totalité. Venus de parties situées plus en avant, ils ont abandonné, chemin faisant, une notable portion de leurs éléments. Mais ils y sont tous représentés, ou peu s'en faut, comme on le verra prochainement. Cela explique aussi pourquoi les premières figures, beaucoup plus petites que les suivantes, sont relativement beaucoup plus chargées de lettres. Il est impossible qu'il en soit autrement. L'examen attentif de ces coupes occipitales s'impose donc d'une manière absolue, puisqu'elles sont le point de départ obligé de tout ce qui va suivre.

PLANCHE XI

Figure 1.

COUPE VERTICO-TRANSVERSALE PASSANT A DEUX CENTIMÈTRES ENVIRON
DU PÔLE OCCIPITAL

Cette coupe présente des aspects variables, suivant les cerveaux, c'est-à-dire suivant que la cavité du ventricule latéral, dans la substance blanche, s'étend plus ou moins loin vers le pôle occipital. En général, ainsi que nous l'avons dit, à deux centimètres en avant du pôle occipital, le couteau ne pénètre pas dans le ventricule; mais cela peut avoir lieu, puisque la cavité ventriculaire, chez certains sujets, se prolonge presque jusqu'au contact de l'écorce grise du pôle occipital.

Des coupes faites sur un grand nombre de cerveaux au même niveau que celles-ci, démontrent que la région postérieure de l'hémisphère est plus variable que toute autre dans sa forme et dans ses dimensions. Toutefois, lorsqu'on fait passer le couteau par le milieu du deuxième pli de passage pariéto-occipital, l'aspect du plan de section présente toujours de grandes analogies avec celui de la figure 1.

Écorce.

La configuration de l'écorce répond ici à ce qu'on observe le plus souvent sur les coupes de n'importe quel cerveau faites au même niveau. Les sillons ont une grande profondeur, et les invaginations de la substance grise s'enfoncent à une grande distance dans la substance blanche.

Le sommet de l'aire de section est représenté par la première circonvolution occipitale (O^1), qui appartient à la fois à la face externe et à la face interne.

FACE INTERNE

Immédiatement en dedans et en dessous s'enfonce une branche de la *scissure perpendiculaire* (O_i), dirigée d'avant en arrière, et qui limite en haut le lobule cunéiforme (O^6). Celui-ci est divisé

verticalement par une incisure, presque aussi profonde que la précédente (*sCu*) et qui est elle-même une branche de la scissure perpendiculaire interne (voy. *sCu*, pl. II, fig. 1, où, sur un cerveau frais, on voit la pénétration de cette scissure dans la masse du cuneus).

Au-dessous du cuneus, la *scissure calcarine* (*K*) plonge dans la substance blanche. Elle n'a pas ici une grande profondeur. Mais déjà on peut remarquer qu'elle est dirigée obliquement en bas et en dehors. Elle garde cette inclinaison dans toute son étendue antéro-postérieure, depuis la pointe du lobe occipital jusqu'à son anastomose avec la scissure perpendiculaire interne. On peut la considérer, de même que l'incisure du *cuneus* (*sCu*), comme une branche postérieure de la scissure perpendiculaire interne; et on voit ainsi que toutes les branches postérieures de cette scissure s'enfoncent dans l'hémisphère en bas et en dehors.

Au-dessous de la calcarine la coupe intéresse l'écorce du *lobule lingual* (O^2), à la surface duquel on remarque une petite incisure antéro-postérieure constante (*sl*). — Le lobule ou gyrus lingual (qui n'est autre que la cinquième circonvolution occipito-temporale) a pour limite inférieure un sillon profond dirigé d'avant en arrière et, incliné sur la surface de section, de bas en haut et de dedans en dehors. C'est le grand *sillon occipito-temporal* (*ot*₁) ou quatrième sillon temporal. Il est d'une constance absolue dans ses rapports et ses dimensions. Il est, en outre, un point de repère précieux dans la détermination des faisceaux blancs de la région occipito-temporale. Il limite en bas et en dehors le gyrus fusiforme (O^4), qui s'étend, comme lui, depuis le voisinage du pôle occipital jusqu'au voisinage du pôle sphénoïdal, et qui, dans sa forme et ses connexions profondes, est toujours à peu près invariable. A partir du gyrus fusiforme, la face interne de l'hémisphère commence à s'incliner en bas et en dehors, de sorte que le troisième sillon occipito-temporal (*ot*₂), situé en dehors du gyrus fusiforme, et la troisième circonvolution temporale (T^3), occupent ce qu'on est convenu d'appeler la face inférieure de l'hémisphère. — La troisième circonvolution occipito-temporale représente assez exactement, dans toute son étendue antéro-postérieure, le bord inférieur du cerveau, depuis le pôle occipital jusqu'au voisinage du pôle sphénoïdal¹.

1. Nous avons dit que le pôle sphénoïdal est le plus souvent constitué par la deuxième circonvolution temporale.

FACE EXTERNE

Immédiatement au-dessous et en dehors du bord supérieur de l'hémisphère, formé par le sommet de la première circonvolution occipitale (O^1), s'étend un plan incliné, sans sillons ni incisions : c'est le premier pli de passage (πO) pariéto-occipital, situé entre le bord supérieur de l'hémisphère et la terminaison postérieure du sillon interpariétal (p). Ce dernier sillon, situé ici très bas, en raison de sa courbure (voy. Pl. I, fig. 1 et 2), s'enfonce à une grande profondeur dans la substance cérébrale; la couche corticale qui le revêt arrive ainsi presque au contact de l'écorce de la calcarine. Il sert de limite supérieure à la deuxième circonvolution occipito-temporale (T^2). Au-dessous de celle-ci s'enfonce le deuxième sillon occipito-temporal (ot_2). Puis vient au-dessous de ce sillon, presque toujours horizontal sur les coupes, la troisième circonvolution temporale (T^3), formant le bord inférieur de l'hémisphère.

A l'extrémité postérieure du cerveau, la substance blanche se compose surtout de fibres arquées, mettant en relation les unes avec les autres les circonvolutions de cette région. Elles sont blanches sur le plan de section, c'est-à-dire qu'elles parcourent en majeure partie le plan vertico-transversal. Mais au milieu de ces fibres blanches on distingue un gros faisceau (FS), représenté par une surface quadrilatérale foncée; c'est l'extrémité du faisceau sensitif, compact surtout en bas et en dedans. Il est au-dessous de la calcarine (K) et du sillon interpariétal (p). Ses bords sont assez nettement arrêtés, ce qui prouve qu'il poursuit son trajet en arrière, plus loin que le plan de la coupe, jusqu'à l'extrémité postérieure et inférieure des lobules lingual et fusiforme (O^3 , O^4). Il est nettement séparé de la calcarine par un faisceau vertical très blanc (LFE), que nous appellerons *lame festonnée*, d'une absolue constance, et que nous retrouverons au fond de cette scissure dans toute son étendue antéro-postérieure. La lame festonnée passe donc du bord supérieur du lobule lingual (O^3) au bord inférieur et à la partie moyenne du cuneus (O^5) en circonscrivant le fond de la calcarine, de façon à empêcher toute connexion entre le faisceau sensitif (FS) et la substance grise du cuneus. La plus grande partie du faisceau sensitif s'enfonce d'ailleurs dans le gyrus lingual (O^3) et dans le gyrus fusiforme (O^4), pour se perdre à l'extrémité la plus reculée

du lobe occipital, laquelle est, comme nous le savons (voy. Pl. II, fig. 1 et 2), formée en partie par le gyrus lingual. La séparation du faisceau sensitif et du cuneus s'augmente encore de la présence d'un faisceau antéro-postérieur, nettement représenté ici (FCF), qui vient de la région antéro-inférieure du cerveau : c'est le *faisceau compact du fornix*. Celui-ci s'épuise en partie dans l'écorce grise du cuneus, à laquelle on le voit s'accoler, et dont il est séparé seulement, de place en place, par la lame festonnée (LFE).

Deux autres faisceaux antéro-postérieurs se voient encore sur cette coupe : 1° l'un, *faisceau pariéto-frontal* (FPF), s'accole et s'insère, selon toute vraisemblance, au premier et au deuxième plis de passage pariéto-occipitaux (πO et πP); de là il s'enfonce en avant dans le centre ovale où nous le retrouverons; 2° un petit faisceau à cheval sur le troisième sillon temporal (ot_3) qu'on ne peut poursuivre plus en avant et qui n'est probablement que l'insertion d'un faisceau d'association.

Figure 2.

COUPE VERTICO-TRANSVERSALE PASSANT PAR LE MILIEU DU CUNEUS

Cette coupe est déjà moins sujette à varier que la précédente. Elle présente d'ailleurs les mêmes parties essentielles, mais elle en diffère par l'apparition d'une cavité au beau milieu de la substance blanche, entre le fond du sillon pariétal (p) et le fond de la scissure calcarine (K). Cette cavité est l'extrémité de la corne postérieure du ventricule latéral.

Écorce.

Le bord supérieur est toujours représenté par la première circonvolution occipitale (O^1). Sur la face interne, on reconnaît la scissure perpendiculaire interne (O_i); elle forme la limite supérieure du *cuneus* (O^2), lequel est entaillé par une incisure profonde et constante (sCu) à sa partie moyenne. Au-dessous, la scissure calcarine (K) sépare le *cuneus* (O^2) du gyrus lingual (O^3). Celui-ci est borné, en bas et en dehors, par le grand sillon occipito-temporal (de Pansch) ou quatrième sillon temporal (ot^4). Le gyrus fusiforme, situé en dehors et au-dessous, est ici plus étroit qu'en arrière. Cela tient à ce qu'il se confond en partie avec la troisième circonvolution occipito-temporale (T^3). Le troisième sillon temporal, qui les sépare l'un

de l'autre (ot_2), n'a que peu de profondeur; quelquefois il fait défaut et les deux plis se confondent.

La face externe diffère sensiblement de ce qu'elle était sur la coupe précédente. Cela résulte de la situation plus élevée du sillon pariétal (p), qui est ici, en effet, plus voisin du sommet de sa courbe. Au-dessous du bord supérieur (O') de l'hémisphère, le plan de section intéresse donc successivement : le premier pli de passage pariéto-occipital (πO), en partie confondu avec le lobule pariétal supérieur (P^s), puis le sillon pariétal, au-dessous duquel on reconnaît la coupe du pli courbe (PC). Le pli courbe, partie la plus reculée du lobule pariétal inférieur, s'anastomose avec la deuxième circonvolution temporale (T^2) après avoir circonscrit, à la manière d'un fer à cheval, l'extrémité postérieure du sillon parallèle (t_1). Viennent ensuite le deuxième sillon occipito-temporal (ot_2) et la troisième circonvolution temporale (T^3), qui forme le bord inférieur de l'hémisphère.

Cavité ventriculaire.

Elle a sur le plan de section une forme rectangulaire, un bord supérieur, un bord inférieur, un bord interne, un bord externe. Ce rectangle est souvent très allongé dans le sens vertical; en tout cas, il l'est toujours d'autant plus qu'on l'examine plus près du pôle occipital. Souvent il présente une courbure assez prononcée, dont la concavité, tournée en dedans, répond à la convexité de l'écorce grise de la scissure calcarine. Lorsque l'ouverture ventriculaire est réduite à une fente verticale, incurvée en forme de croissant, c'est, la plupart du temps, par suite d'un vice de préparation; mais cela peut tenir aussi, comme nous l'avons dit, à la profondeur de la scissure calcarine, dont l'écorce aplatit les deux faces latérales du ventricule l'une contre l'autre. — La cavité en question existe d'ailleurs, virtuellement, jusqu'à la substance grise de l'extrémité postérieure du cerveau; nous savons que, quand elle ne se présente plus sous la forme d'un carré, elle est reconnaissable encore au milieu de la substance blanche, sous la forme d'une petite fente verticale à concavité interne.

Substance blanche.

L'apparition de la cavité ventriculaire dans l'aire de section modifiée, sur cette coupe, l'aspect du faisceau sensitif (FS). Ce faisceau,

plus important au fur et à mesure qu'on examine des coupes plus antérieures, est rejeté à la partie externe du ventricule (VO). Il est plus allongé dans le sens vertical, et se moule assez exactement sur la forme de la paroi externe du ventricule à laquelle il est médiatement accolé. Sa coloration foncée indique qu'il est toujours formé d'une masse compacte de fibres dirigées d'avant en arrière. A sa partie inférieure il contourne l'angle inféro-externe du ventricule et, se dirigeant de dehors en dedans, perd sa nuance foncée pour devenir franchement clair. Cela revient à dire que ses fibres, d'abord antéro-postérieures, s'inclinent vers la face interne de l'hémisphère, au-dessous de la paroi inférieure du ventricule. Dans leur trajet sous-ventriculaire, elles portent le nom de faisceau longitudinal inférieur (FLI). Sous ce nom, qui est communément employé, il ne faut donc pas considérer autre chose que la portion du faisceau sensitif (FS), réfléchi sous le ventricule. Et comme la surface totale de ce faisceau diminue constamment d'avant en arrière, on doit admettre qu'il s'épuise progressivement à mesure qu'il envoie des fibres sous la paroi du ventricule; celles-ci vont se jeter dans la partie moyenne et inférieure de l'écorce du gyrus lingual (O*), par conséquent au-dessous du *cuneus*. A sa partie supérieure, le faisceau sensitif semble se confondre avec le faisceau compact du fornix (FCF) dont les fibres sont également dirigées dans le sens antéro-postérieur. Mais ce n'est là qu'une apparence. Le *faisceau compact du fornix* (FCF) établit, au contraire, une démarcation très nette entre le *faisceau sensitif* et le *cuneus*. On s'en rend bien compte, ainsi que nous le verrons plus loin, sur les coupes horizontales. Il est également facile de reconnaître ici dans les deux plis du *cuneus* le *faisceau compact du fornix*, séparé de l'écorce grise, surtout dans le pli inférieur, par la couche claire de la *lame festonnée* (LFE).

La cavité ventriculaire est séparée du *faisceau sensitif* (FS) en dehors, et du faisceau compact du fornix en dedans, par une couche claire, qui n'est autre que la membrane épendymaire (EP), et, plus en dehors, par une couche de fibres foncées, dirigées dans le sens antéro-postérieur, visibles surtout au-dessus de la paroi supérieure (FOi). Ce faisceau aplati représente les fibres les plus inférieures du *forceps major*, c'est-à-dire des fibres venues de l'étage supérieur du *splenium* du corps calleux. La plupart d'entre elles suivent d'avant en arrière la paroi supérieure de la cavité ventriculaire, puis s'in-

clinent, le long de la paroi externe, en dehors de l'épendyme, où elles prennent une coloration claire; de là elles passent, elles aussi, de dehors en dedans sous le ventricule, au-dessus du faisceau longitudinal inférieur (FLI) et vont, avec ce dernier, se terminer par épaissement progressif dans l'écorce du gyrus lingual (O^s). Cette disposition est plus facile à constater sur les coupes plus antérieures. La lame festonnée (LFE) se distingue toujours nettement au fond de la scissure calcarine, qu'elle enveloppe de ses fibres verticales.

Quant au faisceau pariéto-frontal (FPF), déjà entrevu sur les figures précédentes, il n'est plus représenté ici que par une trainée demi-circulaire (FPF), embrassant les circonvolutions pariétales à l'extrémité postérieure du sillon interpariétal. Il prend son origine, comme nous l'avons déjà dit, dans l'écorce du pli courbe (PC); mais toute l'écorce du sillon pariétal et la partie inférieure du lobule pariétal supérieur (P^m) lui fournissent également des fibres.

Figure 3.

COUPE VERTICO-TRANSVERSALE PASSANT A DEUX CENTIMÈTRES
EN ARRIÈRE DU SOMMET DU CUNEUS

Cette coupe diffère très peu de la précédente. Nous ne signalerons que les points suivants :

Écorce.

A la face interne, la scissure calcarine (*K*) s'enfonce plus profondément. — A la face externe, le sillon parallèle (*t*,) acquiert de la profondeur. Le sillon interpariétal (*p*) se bifurque.

Cavité ventriculaire.

Elle est plus large et plus haute, tout en conservant sa forme régulière de rectangle.

Substance blanche.

FS. Le faisceau sensitif est plus épais; il semble encore se confondre, à sa partie supérieure, avec le *faisceau compact du fornix*

(FCF). Mais la coloration plus foncée de celui-ci établit une démarcation assez tranchée entre eux deux. La teinte franchement brune du *faisceau compact du fornix* indique qu'il suit un trajet antéro-postérieur horizontal; il n'est pas, pour cela, horizontal lui-même : il suit simplement les ondulations des circonvolutions qu'il traverse. Il est en rapport surtout avec le fond du sillon du *cuneus* (*sCu*) et avec le *cuneus*, dont il longe le pli inférieur d'avant en arrière, pour aller se perdre, comme on l'a vu sur la coupe précédente, dans la substance grise de celui-ci.

Le faisceau des *fibres inférieures du forceps major* (FOi) est plus épais. Il forme nettement la paroi supérieure de la cavité ventriculaire. La coupe le fait voir toujours plus foncé à sa partie inférieure. Ce sont donc les fibres supérieures qui sont le plus franchement horizontales; ce sont elles qui s'épuisent les dernières en s'inclinant vers la face externe de la cavité; elles vont ainsi jusqu'à l'extrémité du lobe occipital.

LFE. La *lame festonnée* est de plus en plus claire. Elle est aussi plus épaisse; mais il faut considérer sur toute la série des coupes vertico-transversales que son épaisseur est sujette à varier suivant les ondulations de l'écorce grise du fond de la scissure calcarine (*K*). Nous savons d'ailleurs, et on peut le constater dès la coupe suivante, que sa continuité est, par places, interrompue par la pénétration du faisceau compact du fornix (FCF).

FPF. Le *faisceau pariéto-frontal* n'est plus si nettement visible que dans la figure précédente. Cela résulte de ce qu'il prend une direction oblique en avant et en dedans : ses fibres sont moins foncées. On ne distingue ici en effet qu'une lame demi-circulaire, représentant un trousseau lamelleux de fibres émanées du pli courbe et de la partie inférieure du lobule pariétal supérieur (*P'*).

Figure 4.

COUPE VERTICO-TRANSVERSALE PASSANT A UN DEMI-CENTIMÈTRE
EN ARRIÈRE DU SOMMET DU CUNEUS

L'ensemble de la coupe est le même que sur la figure précédente. Voici seulement quelques différences.

Écorce.

Le sommet de la surface de section, c'est-à-dire le bord supérieur de l'hémisphère, n'est plus représenté par la première circonvolution occipitale (O^1), mais par l'angle postéro-supérieur du lobe carré (Q). — Sur la face interne on voit le sillon du cuneus (sCu) se jeter dans la scissure perpendiculaire interne (Oi). — L'épaisseur du *cuneus*, dans le sens vertical, est réduite à un centimètre à peine, car la coupe passe à moins d'un centimètre du sommet de cette circonvolution. La scissure calcarine (K) conserve sa direction inclinée en dedans. Le gyrus lingual (O^2) atteint son maximum de hauteur et présente deux petites encoches, répondant à des incisures superficielles. Nous savons que l'existence de l'une d'elles est à peu près constante. — Le grand sillon occipito-temporal (ot_1) diminue de profondeur. Il semble réduit aux proportions d'un sillon de troisième ou quatrième ordre. Mais il n'est pas interrompu; rarement on observe le passage de la substance grise du gyrus lingual (O^2) au gyrus fusiforme (O^3). Ces deux circonvolutions fondamentales de la région occipito-temporale sont presque toujours distinctes et séparées, dans la totalité de leur trajet antéro-postérieur, par ce sillon, si peu profond qu'il soit. On peut constater ici que le sillon occipito-temporal (ot_1), malgré sa faible pénétration dans l'hémisphère, répond déjà assez exactement au plancher du ventricule latéral. Ce rapport est absolument invariable.

Sur la face externe, la section intéresse toujours une bonne partie du *pli courbe* (PC). On voit aussi que le lobule *pariétal supérieur*, ou *première circonvolution pariétale* (P^1) n'a plus qu'une très petite largeur. La coupe passe en effet, à ce niveau, au travers du *pli inférieur du lobule pariétal supérieur*.

Cavité ventriculaire.

Elle est agrandie dans toutes ses dimensions; elle présente ici cette particularité que son angle inféro-interne s'allonge en dedans sous forme d'une pointe, correspondant au sillon inféro-interne (Dsu) dont il sera question plus loin.

Substance blanche.

FS. Le faisceau sensitif s'isole plus nettement, à sa partie supérieure, du *faisceau compact du fornix* (FCF). Celui-ci, aplati par le refoulement du sillon du cuneus (*sCu*), s'accolle plus intimement à la face supérieure du *faisceau inférieur du fornix* (FOi). D'ailleurs l'un et l'autre (FCF et FOi), commencent à contourner l'angle supéro-interne du ventricule, pour redescendre vers la paroi interne, changer de direction encore, devenir transversaux, et enfin se jeter dans l'écorce du lobule lingual (O^s); ils s'y adossent, mélangés l'un à l'autre, puis reprennent la direction antéro-postérieure. Leur trajet transversal, depuis la paroi interne du ventricule jusqu'à l'écorce, est naturellement de teinte claire. Mais il faut retenir que ce trajet est *toujours*, sur la coupe vertico-transversale, *au-dessus* du prolongement de l'angle inféro-interne du ventricule, c'est-à-dire au-dessus du sillon (*Dsu*).

On en peut dire autant de la *lame festonnée* (LFE); nous trouverons plus loin (fig. 12, 13, 14) une exception à cette disposition.

Quant au *faisceau pariéto-frontal* (FPF) situé, sur la coupe précédente, en dehors du prolongement supérieur du faisceau sensitif (FS), il est ici situé en dedans. Cela prouve que les fibres de ces deux faisceaux s'entre-croisent : le premier, en effet, est dirigé d'arrière en avant et de dehors en dedans; le second est dirigé d'arrière en avant et de dedans en dehors (voir sur les coupes horizontales).

Figure 5.

COUPE VERTICO-TRANSVERSALE PASSANT PAR LE SOMMET
DU CUNEUS¹

Écorce.

Le sommet de la coupe ou bord supérieur de l'hémisphère est représenté par le bord supérieur du lobe carré (Q), au-dessous

1. Nous avons dit que l'étendue antéro-postérieure du cuneus était sujette à de grandes variations. Il ne faut pas prendre les lignes de repère que nous indiquons ici comme des *lieux géométriques*, applicables à tous les cas. Elles servent simplement à

duquel la scissure perpendiculaire interne (*Oi*) rejoint la scissure perpendiculaire externe (*Oe*). La scissure calcarine (*K*) s'enfonce plus profondément de dehors en dedans, pour entrer plus étroitement en rapport avec la paroi interne du ventricule (*VZ*). Le grand sillon occipito-temporal (*ot*₁) reprend de la profondeur, et la substance grise qui le double se relève vers la paroi inférieure de la cavité ventriculaire. — A la face externe, le sillon interpariétal (*p*) s'avance de haut en bas vers le faisceau sensitif (*FS*). Le deuxième sillon temporal (*ot*₂) est interrompu par un pli de passage superficiel.

Cavité ventriculaire.

Elle augmente encore de diamètre. Dès maintenant on peut remarquer que les dimensions de la corne sphénoïdale du ventricule latéral n'ont rien de régulier, surtout dans sa partie postérieure. Le calibre du prisme quadrangulaire que représente cette cavité ne varie pas seulement selon la proéminence des circonvolutions adjacentes, mais aussi selon la dilatation progressive du cerveau, de la partie postérieure à la partie moyenne.

Substance blanche.

FS. Le faisceau sensitif, toujours très foncé, augmente d'importance. Il est composé en majeure partie de fibres dirigées d'avant en arrière. Mais sa couleur sombre est beaucoup plus prononcée en dehors qu'en dedans. Il renferme donc, à sa partie externe, des fibres exclusivement antéro-postérieures et des fibres plus ou moins obliques. Les fibres externes sont nettement séparées par le bord très accentué d'un nouveau faisceau de fibres blanches, verticales (*FOV*), *faisceau occipital vertical* qui s'étend de la 3^e circonvolution temporale (*T*³) à la première circonvolution pariétale (*P*¹). Cette disposition a de l'importance; nous la verrons se modifier dans une région plus antérieure, voisine de celle-ci.

Le faisceau sensitif, en s'incurvant au-dessous de la paroi inférieure du ventricule, forme en bas et en dehors une assez forte saillie, dirigée vers la troisième circonvolution temporale, mais sans

l'orientation sur un hémisphère donné. Mais si la forme et les dimensions des circonvolutions sont différentes suivant les individus, les rapports profonds, dans leur ensemble et dans leurs grandes lignes, sont à peu près invariables.

affecter avec celle-ci aucun rapport de continuité. Toutes ses fibres, en effet, se jettent, de dehors en dedans, dans la moitié inférieure du gyrus lingual (O^s), après avoir formé le faisceau longitudinal inférieur (FLI). On constatera toujours que dans ce dernier faisceau (continuation sous-ventriculaire du faisceau sensitif), les fibres blanches les plus voisines de la paroi inférieure du ventricule sont la continuation des fibres blanches les plus voisines de la paroi externe. Ces dernières sont les plus internes du faisceau sensitif (FS). Ce sont elles, par conséquent, qui s'épuisent les premières dans le gyrus lingual (O^s). Les fibres externes, au contraire, vont en arrière jusqu'à la partie la plus reculée du lobe occipital.

FCF. Le faisceau compact du fornix traverse encore ici le *cuneus* (O^s) et le fond du sillon du *cuneus* (*sCu*). Mais comme il fournit à la substance grise du *cuneus* la majeure partie de ses fibres, il occupe surtout la partie supérieure de cette circonvolution. Il est encore séparé de la cavité du ventricule par *les fibres inférieures du forceps major* (FOi) dont la direction reste la même.

LFE. La lame festonnée décrit verticalement sa courbe en fer à cheval autour de la scissure calcarine (*K*).

FPF. Le faisceau pariéto-frontal, obliquement dirigé d'arrière en avant et de dehors en dedans, est situé en dedans et au-dessus du faisceau sensitif (FS). A sa partie inférieure, il paraît se continuer insensiblement avec un nouveau faisceau (FOM), situé juste au-dessus de la cavité ventriculaire et interposé entre le faisceau inférieur du forceps (FOi placé au-dessus de lui), et le faisceau compact du fornix (FCF placé au-dessus). Ce nouveau faisceau (FOM) est *le faisceau moyen du forceps*. Il est vraisemblable que le faisceau moyen du forceps, venu du splenium du corps calleux, où il est couché au-dessus du faisceau inférieur, se relève ici obliquement et en dehors, pour croiser ses fibres avec celles du faisceau pariéto-frontal (FPF), et aller se jeter dans l'écorce du sillon inter-pariétal (*p*).

FOV. Quant au faisceau occipital vertical, il est représenté par une bande claire, homogène, composée de fibres verticales, tranchant nettement par leur couleur sur les fibres foncées, antéro-postérieures, du faisceau sensitif (FS), situées à sa partie interne.

Figure 6.

COUPE VERTICO-TRANSVERSALE PASSANT IMMÉDIATEMENT
EN ARRIÈRE DU POINT DE JONCTION DE LA SCISSURE PERPENDICULAIRE
INTERNE ET DE LA SCISSURE CALCARINE

Les détails de l'écorce ne diffèrent en rien de ceux qui viennent d'être énumérés. Nous ne signalerons que les particularités nouvelles que présentent les faisceaux de la substance blanche.

FS. Le faisceau sensitif présente la même disposition générale. Ici on voit que sa partie supérieure, effilée, est nettement séparée du faisceau pariéto-frontal (FPF) et du faisceau inférieur du forceps major (FOi). Le faisceau longitudinal inférieur (FLI) acquiert plus d'épaisseur, c'est-à-dire qu'il est sectionné sur un point où il a abandonné moins de fibres au lobule lingual (O^s).

FCF. Le faisceau compact du fornix s'applique au fond du sillon du cuneus, mi-partie au-dessus, mi-partie au-dessous de ce sillon (*sCu*). Au-dessous de lui, les fibres moyennes du forceps major (FOM), venues de l'étage supérieur du splenium, s'étalent au-dessus de la paroi supérieure du ventricule, dont elles sont séparées par les fibres inférieures du forceps (FOi). Elles se jettent en partie dans la substance grise du cuneus, où elles perdent la coloration foncée des faisceaux antéro-postérieurs, pour prendre la coloration claire des fibres transversales. Les fibres inférieures du forceps major (FOi) forment une voûte au-dessus de la cavité ventriculaire. Les plus externes, placées juste en dedans du faisceau sensitif, perdent peu à peu leur direction antéro-postérieure pour devenir d'abord verticales et ensuite horizontales, de façon à passer sous la paroi inférieure du ventricule, au-dessus du faisceau longitudinal inférieur (FLI). Les plus internes, foncées, suivent plus longtemps, d'avant en arrière, leur direction antéro-postérieure ; mais une partie d'entre elles, arrivées à l'angle inféro-interne du ventricule, se dirigent obliquement en dedans et en bas, pour aller se confondre, dans l'épaisseur du gyrus lingual (O^s) avec celles de la paroi externe.

LFE. La lame festonnée conserve sa direction et son épaisseur.

FPF. Le faisceau pariéto-frontal se porte en haut et en dedans. En raison de cette obliquité, il est plus pâle que dans la figure pré-

cédente. Il emprunte des fibres nouvelles, celles-là dirigées dans le sens antéro-postérieur et pour cela plus foncées, au lobule pariétal supérieur (P^1), dans toute sa hauteur. — Le faisceau occipital vertical (FOV) s'accuse de plus en plus.

PLANCHE XII

Figure 7.

COUPE VERTICALE PASSANT PAR LE SOMMET DU CUNEUS
ET LE MILIEU DU LOBE CARRÉ

Ici le plan de section passe en avant de la scissure occipitale, de telle sorte qu'on ne voit que les deux tronçons de cette scissure, la perpendiculaire externe (Oe) et la perpendiculaire interne (Oi), s'enfonçant dans l'hémisphère sans se rejoindre. Cela fait que le lobe carré semble n'être relié à la masse cérébrale que par un pédicule limité à droite et à gauche par le fond de ces deux scissures.

Écorce.

C'est toujours le sommet du lobe carré (Q) qui forme le bord supérieur de l'hémisphère. A la face interne, le lobe carré présente déjà une dépression qui répond à la partie postérieure de la scissure sous-pariétale (sP). Plus bas, le lobe carré est pénétré par la scissure perpendiculaire interne (Oi). Cette partie du lobe carré répond exactement à ce que nous avons appelé le Cap (CQ). Le cap du lobe carré forme, comme on le voit sur la figure, un véritable opercule, en partie couché sur le coin (O^e). Ici, le coin représente le commencement du pli de passage cunéo-limbique (πO^e). Le pli de passage en question n'est que la continuation du cuneus dans le fond de la scissure perpendiculaire interne.

Au-dessus du cuneus, cette scissure présente d'une façon constante deux branches, une supérieure (Oi), qui sépare le lobe carré de la masse hémisphérique; une inférieure (sQ), qu'on peut appeler *son recessus antérieur*, dirigée en dedans et en bas, au-

dessus de la voûte du ventricule latéral. Cette seconde branche est celle au-dessous de laquelle le *faisceau compact du fornix* (FCF) décrit son anse en fer à cheval. Elle rétrécit le passage de ce faisceau entre la substance grise et le ventricule. L'intervalle qui, à ce niveau, sépare l'écorce de la cavité ventriculaire, contient, outre le faisceau compact du fornix, le *faisceau moyen* (FOM) et le *faisceau inférieur* (FOi) du *forceps major*. On voit que ces trois faisceaux tendent déjà à s'incurver au-dessus du *recessus de la scissure occipitale interne* (sQ) pour se porter en avant et en dedans vers la ligne médiane.

Au-dessous du *cuneus* nous retrouvons le *gyrus lingual* (O^s) et le *gyrus fusiforme* (O^f), séparés l'un de l'autre par le grand sillon occipito-temporal (ot_s). Celui-ci a repris toute sa profondeur; il soulève même le plancher du ventricule, de façon à lui imprimer une convexité dirigée en haut. On reconnaît facilement cette convexité du plancher ventriculaire sur les cerveaux frais, en arrière et en dehors de l'ergot de Morand. — En dehors du *gyrus fusiforme*, la troisième circonvolution temporale (T^s) forme le bord inférieur de l'hémisphère.

A la partie externe de la coupe, en dessous du bord supérieur, le lobule pariétal supérieur est divisé en deux plis distincts. Le pli supérieur du lobule pariétal supérieur (P^s) et le pli inférieur du lobule pariétal supérieur (Pⁱ). Ces deux plis sont séparés par un prolongement transversal de la scissure perpendiculaire externe ou occipitale externe (Oe). Ce prolongement de la scissure occipitale est donc séparé du bord médian de l'hémisphère par le pli supérieur du lobule pariétal supérieur, qui n'est autre que le premier pli de passage pariéto-occipital. — Au-dessous du sillon interpariétal (p), le lobule pariétal inférieur représente encore le lobule du pli courbe (GP). Mais celui-ci, à ce niveau, s'anastomose avec la première circonvolution temporale (T^f), et il n'en est séparé que par le fond du sillon parallèle.

p. **Le sillon parallèle**, à son extrémité postérieure, se divisant en deux branches, c'est la branche supérieure (t_{1s}) qui sépare encore ici les deux lobules pariétaux; mais elle est au bout de son trajet; elle n'a plus de profondeur. La branche inférieure, au contraire (t_{1i}), s'enfonce dans l'hémisphère et sépare la première circonvolution temporale (T^f) de la deuxième (T^s).

Cavité ventriculaire.

Elle ne présente de remarquable que sa petite dimension; au niveau du sommet du cuneus, les coupes vertico-transversales, traversent en effet l'ergot de Morand, dont la saillie sur la paroi interne du prisme ventriculaire, réduit d'autant le calibre de la cavité.

Substance blanche.

FS. Le faisceau sensitif est nettement isolé dans presque toute son étendue. En haut seulement il semble de nouveau se confondre avec le faisceau pariéto-frontal (FPF). Mais on verra plus loin que cette fusion n'est qu'une apparence résultant du croisement des deux faisceaux à ce niveau.

FLI. Le faisceau longitudinal inférieur (voy. fig. 8) commence à présenter d'une façon très nette une superposition de trois plans: un plan inférieur foncé, par conséquent antéro-postérieur; un plan moyen, clair, par conséquent composé de fibres transversales; un plan supérieur, foncé, antéro-postérieur. L'explication de cette disposition nouvelle sera fournie à propos de la figure suivante. Mais déjà on peut remarquer que ces trois plans de fibres sont, comme le faisceau sensitif dont ils émanent, absolument indépendants des parties avoisinantes; ils aboutissent manifestement au gyrus lingual (O^s), puisqu'ils ne sont, dans leur ensemble, rien autre chose que le faisceau sensitif lui-même.

FCF. Le faisceau compact du fornix est représenté, en grande partie, par une bande claire, à cheval sur le *recessus antérieur* de la scissure perpendiculaire interne (sQ). La coloration claire indique que ce plan, qui sur les coupes précédentes était dirigé d'arrière en avant, est rentré maintenant dans le plan de la section. Il remonte en dedans, accolé à la substance grise du *recessus*, pour aller se porter en masse à la partie la plus interne de l'hémisphère. Il est arrêté dans ce trajet par la scissure perpendiculaire interne (O_i). Quelques-unes de ses fibres n'ont pas encore pris cette direction, et on les distingue sous la forme d'une strie foncée, antéro-postérieure, aplatie entre la substance grise du *recessus* et le *faisceau moyen du forceps major* (FOm). Celui-ci, situé au-dessus du *faisceau inférieur du forceps* (FOi), paraît parfois se confondre

avec le faisceau compact du fornix. Mais sur presque tous les cerveaux, la disposition figurée ici se retrouve avec une parfaite constance.

FOi. Le faisceau inférieur du forceps entoure la voûte du ventricule sous la forme d'un arc où les fibres de la partie externe sont plus nombreuses que celles de la partie interne. Les fibres externes contournent la paroi externe; les fibres internes s'accolent à la paroi interne, puis, brusquement changent de direction, et vont rejoindre les fibres externes dans l'épaisseur du gyrus lingual (O^*).

LFE. La lame festonnée circonscrit la calcarine (K). **Le faisceau pariéto-frontal (FPF)** se porte sur le fond de la scissure occipitale (Oi) et pénètre dans le lobe carré entre les deux branches externe et interne de cette scissure. — **Le faisceau occipital-vertical (FOV)** est bien isolé à la partie externe du faisceau sensitif (FS), mais ses deux extrémités supérieure et inférieure se mêlent avec des fibres d'association de la région pariétale et de la région temporale.

FLI. Le faisceau longitudinal inférieur se divise ici très nettement en trois couches: une supérieure (FL1), foncée, compacte, dirigée d'avant en arrière, et qui provient de la partie la plus interne du faisceau sensitif (FS); une moyenne (FL2), blanche, à fibres transversales, émanées de la partie moyenne du faisceau sensitif (FS); une inférieure (FL3), dont la majeure partie provient de la partie externe du faisceau sensitif FS.

Cette disposition en trois couches n'existe que dans la région la plus postérieure du plancher de la cavité ventriculaire. Un peu plus en avant, les trois couches en question se réduiront à deux. La couche supérieure (FL1) aura disparu; c'est-à-dire que ses fibres auront pris une autre direction. Il s'agit en effet, comme nous l'avons déjà dit, de fibres nerveuses qui, faisant d'abord partie du faisceau sensitif (FS), à la partie externe du ventricule, s'inclinent de dehors en dedans, au-dessous de la cavité ventriculaire, de façon à s'épuiser, les unes après les autres, dans le gyrus lingual (O^*). Celles qu'on retrouve au-dessous du ventricule, à la partie la plus postérieure du faisceau longitudinal inférieur (FLI), sont évidemment celles qui s'incurvent les dernières. Donc, les fibres antéro-postérieures, formant la couche supérieure (FL1) du faisceau longitu-

dinal inférieur, sont des fibres qui s'incurvent seulement dans la région postérieure du cerveau. Si cette couche manque dans une région plus antérieure, c'est qu'elles ont continué, sans s'incurver, leur trajet antéro-postérieur. Les fibres de la couche supérieure (FL₁) du faisceau longitudinal inférieur (FLI), n'apparaissant que tout à fait en arrière, cela signifie que la majeure partie du faisceau qu'elles contribuent à former, se dirige d'avant en arrière, sans passer sous le ventricule. Ce sont les fibres de la couche la plus interne du faisceau sensitif (FS).

Figure 8.

COUPE VERTICO-TRANSVERSALE PASSANT PAR LA PARTIE POSTÉRIEURE
DU LOBE CARRÉ

Écorce.

La coupe a pour sommet le bord sagittal représenté par la crête du lobe carré (Q). Immédiatement en dedans, une dépression très marquée indique la terminaison de la scissure limbique (L), au-devant de laquelle on reconnaît la partie postérieure de la circonvolution pariétale ascendante (P). Celle-ci est entamée par le couteau au niveau du bord postérieur du lobule paracentral (Pa). Au-dessous, à la face interne de l'hémisphère, toujours représentée par le lobe carré, on voit l'encoche (*pt*) du sillon pariétal transverse, puis une profonde entaille, qui se divise en deux branches. La branche supérieure est l'extrémité inférieure et antérieure de la scissure perpendiculaire interne; la branche inférieure est la calcarine (K).

La cinquième circonvolution occipitale (O⁵), immédiatement sous-jacente à la scissure calcarine, est ici encore échancrée par une incisure (*sl*). Mais ce n'est pas la même que celle qui a été signalée sur les coupes précédentes. Nous savons, en effet, que la surface du gyrus lingual est divisée par plusieurs incisures longitudinales, parallèles à la scissure calcarine. En général on en compte au moins deux. Celle-ci, la plus constante, occupe le tiers moyen de la longueur du gyrus lingual. Elle est aussi la plus profonde. Et comme elle est située, au milieu de la circonvolution (O⁵), à peu près à égale distance de la scissure calcarine et du grand sillon occipito-temporal (*ot*), on a parfois quelque peine à s'orienter dans cette

région, et il n'est pas rare que l'on confonde l'incisure en question (*sl*), à l'examen de la face interne de l'hémisphère, soit avec la calcarine, soit avec le quatrième sillon occipito-temporal. Mais sur les coupes verticales, l'erreur ne peut pas être commise, attendu que les rapports de l'écorce qui double cette incisure avec les faisceaux sous-jacents présentent une constance absolue. C'est sur l'écorce de l'incisure du gyrus lingual que viennent s'étaler en grande partie les faisceaux longitudinaux qui entourent la cavité de la corne occipitale du ventricule : en haut, le faisceau inférieur du forceps (FOi); en bas, le faisceau longitudinal inférieur (FLI). Il n'est même pas rare de voir l'angle inféro-interne du ventricule se prolonger entre ces deux faisceaux, presque jusqu'au contact de la substance grise de l'incisure linguale, de telle sorte que le manteau est divisé, dans toute son étendue, en deux parties : l'une, la supérieure, qui renferme les fibres inférieures du forceps; l'autre, l'inférieure, qui renferme ses fibres supérieures.

En dehors de ce qui précède, les détails de l'écorce ne présentent rien de bien différent de ceux qui ont été passés en revue sur la figure précédente.

Cavité ventriculaire.

De forme rectangulaire, elle n'offre de spécial que l'apparition du prolongement de son angle inféro-interne vers le gyrus lingual (*O⁴*). Cette disposition va s'accuser encore sur les coupes suivantes.

Substance blanche.

FS. Le faisceau sensitif, toujours compact et bien circonscrit, sauf à sa partie supérieure, se divise après sa réflexion sous le ventricule en trois couches horizontales (FLI), toujours interposées entre le plancher de la corne ventriculaire et la substance grise du grand sillon occipito-temporal (*ot*).

FCF. Le faisceau compact du fornix n'est plus représenté, entre le recessus antérieur de la scissure occipitale interne et la voûte du ventricule, que par une mince lame de fibres coupées perpendiculairement à leur axe. La plus grande partie ont passé plus haut et plus en dedans, au contact de l'écorce grise, où elles sont faciles à suivre (FCF). Il est probable qu'un bon nombre d'entre elles péné-

trent à ce niveau dans le lobe carré; mais celles qui poursuivent leur trajet plus loin en avant se portent d'abord en dedans, c'est-à-dire dans un plan parallèle à la surface de section et deviennent franchement blanches (fig. 10, FCF).

FOi. Les fibres inférieures du forceps major tapissent la face interne du ventricule dans une direction antéro-postérieure; leur coloration foncée et la netteté de leur contour démontrent qu'il s'agit d'un faisceau compact. Ce faisceau augmente d'importance au fur et à mesure que les coupes intéressent des parties plus antérieures (voy. fig. 12 et 13, FOi); cela prouve que le faisceau inférieur du forceps abandonne, chemin faisant, d'avant en arrière, une partie de ses fibres. Il est certain que le plus grand nombre d'entre elles se jettent (comme on peut le voir sur les figures 8 et 9) dans la partie supérieure du gyrus lingual (O^s). Mais ce qui constitue la majeure partie du faisceau inférieur du forceps arrive et se termine dans une région plus antérieure, celle de la corne d'Ammon. Les figures suivantes le démontrent.

Le faisceau inférieur du forceps se confond à sa partie supérieure avec le faisceau moyen (FOM). Au niveau de l'angle supéro-interne du ventricule, il est difficile de les distinguer l'un de l'autre; et lorsque la cavité ventriculaire est aplatie, cela devient tout à fait impossible. Mais, dans une région plus antérieure (voy. fig. 15), leur différenciation est toujours des plus simples.

FOM. Le faisceau moyen du forceps major forme la voûte du ventricule latéral. Une partie seulement des fibres situées à sa partie la plus externe passent en dehors du ventricule, où elles s'interposent entre la membrane épendymaire et le faisceau sensitif (FS). Mais leur présence dans cette région ne s'observe pas tout à fait en arrière; plus en avant, c'est le faisceau supérieur du forceps qui forme la paroi externe du ventricule (voy. fig. 10, FOs).

FOM. Le faisceau moyen du forceps major est nettement limité à sa partie supérieure par une ligne oblique en haut et en dehors, parallèle au fond de la scissure occipitale (sQ), dont elle n'est séparée que par le reste des fibres du faisceau compact du fornix (FCF). Nous venons de voir que la majeure partie des fibres de ce dernier faisceau s'est déviée, en avant et en dedans, au devant du recessus inférieur de la scissure occipitale interne.

LFE. La lame festonnée du cuneus (O^c) est située immédiatement

en dedans du faisceau inférieur du forceps, immédiatement en dehors d'un nouveau faisceau (*Cin*), qui n'est autre qu'une partie du faisceau de la circonvolution du corps calleux, désigné ordinairement sous le nom de *cingulum*. Les fibres de la lame festonnée (LFE) sont, dans cette région antérieure du cuneus, assez intimement mélangées avec celles du *cingulum*. Cependant on constatera toujours que ce dernier affecte la forme représentée sur la figure 8, la majeure partie de ses fibres appartenant au manteau du *cuneus* ou du pli de passage cunéo-limbique (πO^*).

FPF. Le faisceau pariéto-frontal se compose de fibres obliques en haut, en avant et en dehors, devenant plus compactes dans la région pariétale supérieure. Le plus grand nombre d'entre elles arrivent du lobule du pli courbe (GP) et de la première temporale, et elles vont se jeter dans le lobule ovalaire (Pa), immédiatement en arrière de la scissure limbique (voy. fig. 10 et 11).

FOV. Le faisceau occipital vertical se montre plus net au fur et à mesure qu'on examine des coupes plus antérieures.

Figures 9, 10, 11 et 12.

COUPES VERTICO-TRANSVERSALES PASSANT PAR LE CAP DU LOBE CARRÉ

Écorce.

Sur toutes ces coupes le sommet de l'hémisphère est représenté par la crête du lobe carré (Q, fig. 9) et par la circonvolution pariétale ascendante, au niveau même où ces deux circonvolutions se confondent. Le lobule paracentral (Pa), confondu d'abord avec la pariétale ascendante (fig. 7), en est séparé sur les coupes 10, 11 et 12 par l'extrémité supérieure de la scissure de Rolando (*R*) qui empiète, comme on le sait, sur la face interne de l'hémisphère.

Au-dessous du lobule paracentral s'enfonce, à une grande profondeur, la scissure limbique (*L*). Celle-ci sert de limite supérieure au pli de passage pariéto-limbique (πL); ce pli de passage, où l'on voit une petite incisure pariétale transverse (*pt*), a pour limite inférieure la scissure sous-pariétale (*sP*).

La scissure calcarine (*K*, fig. 9, 10, 11) se bifurque encore dans la profondeur; entre ses deux branches de bifurcation, le pli de

passage cunéo-limbique (πO^s , fig. 10, 11), qui, jusqu'alors, était superficiel, est maintenant caché entre le lobe carré et la cinquième occipito-temporale (O^s) ou gyrus lingual.

Le quatrième sillon occipito-temporal (ot_4), qui sépare le gyrus lingual (O^s) du gyrus fusiforme (O^4), s'enfonce sous le plancher de la cavité ventriculaire, dont il est séparé par le faisceau longitudinal inférieur (FLI).

A la face externe, les deux plis supérieur et inférieur de la première circonvolution pariétale (P^s et P^i , fig. 9) se confondent dans la circonvolution pariétale supérieure (P^1). Celle-ci est séparée de la pariétale ascendante (P) par le sillon postrolandique (p).

Le pli courbe (PC) s'étend entre le sillon interpariétal (p) et le premier sillon temporal (t). Enfin, la troisième circonvolution temporale (T^s , fig. 12) forme le bord inférieur de l'hémisphère.

Cavité ventriculaire.

Elle s'agrandit graduellement, mais en conservant toujours sa forme quadrangulaire.

Substance blanche.

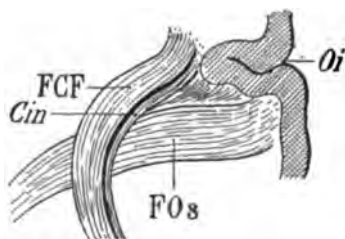
FS. Le faisceau sensitif (fig. 9, 11, 12), très compact, séparé, en dedans, du ventricule par une lame blanche, est toujours tellement isolé, qu'il appelle le premier l'attention. Nous verrons que la masse compacte de fibres dont il se compose est cependant relativement facile à dissocier. Il est formé de deux couches ou lames verticales adossées, marchant d'avant en arrière, parallèlement, et en apparence, intimement confondues. La lame externe sera appelée faisceau sensitif externe, et la lame interne faisceau sensitif interne. Meynert les étudie dans leur ensemble et dit que cette lame médullaire mérite d'être désignée sous le nom de *lame des faisceaux optiques*, car elle aboutit à la région anatomique où se terminent les bandettes optiques, c'est-à-dire le thalamus, les corps genouillés externes et les corps quadrijumeaux antérieurs. Les faits anatomo-pathologiques confirment cette manière de voir; mais ils n'impliquent pas que les lames en question ne renferment exclusivement que des fibres optiques. Bien au contraire. Aussi leur conserverons-nous le nom de *faisceau sensitif*, sous lequel elles ont été étudiées par Charcot et Ballet.

Sur les coupes 9, 10, 11, 12, le faisceau sensitif se continue sous le ventricule avec le faisceau longitudinal inférieur.

FLI. Le faisceau longitudinal inférieur (fig. 9, 10, 12) divisé en trois couches, se porte en dedans et en avant vers la moitié inférieure de la cinquième circonvolution occipito-temporale (O^*).

FOs. Le faisceau supérieur du forceps (fig. 11, 12) est un nouveau faisceau transversal, dirigé de dedans en dehors, superposé au faisceau moyen (FOM), et paraissant sortir de l'écorce du lobe carré. En réalité, il vient du bourrelet du corps calleux, dont il représente la partie supérieure; il passe en avant et au-dessus du recessus antérieur de la scissure occipitale interne et va, se dirigeant obliquement en bas et en dehors, former la paroi externe du ventricule.

Il est placé au devant du cingulum (*Cin*) et du faisceau compact du fornix (FCF), au moment où ces deux faisceaux passent de la partie inférieure à la partie supérieure du recessus de la scissure occipitale. Cette disposition est *absolument constante*.



Oi scissure occipitale interne s'enfonçant dans l'hémisphère derrière le lobe carré.

FCF, le faisceau compact du fornix et (*cin*) le cingulum décrivent une concavité antéro-interne au devant de laquelle passe transversalement le faisceau supérieur du forceps (FOs.) Ce dernier faisceau, n'étant coupé que dans sa partie postérieure *semble*, sur ce schéma, être situé au-dessous de la scissure occipitale (*Oi*).

Schéma 52.

FCF. Le faisceau compact du fornix (fig. 10), accolé au cul-de-sac de la scissure occipitale interne (*Oi*), s'enfonce dans le manteau du pli de passage pariéto-limbique (πL).

Cin. Le cingulum est sous-jacent au faisceau compact du fornix et situé en dehors de lui. Ces deux faisceaux dirigés de bas en haut, décrivent une courbe à concavité antérieure où se loge le faisceau supérieur du forceps (FOs).

LFE. La lame festonnée du cuneus (fig. 10, 11, 12) double le fond de la scissure calcarine (*K*, 10, 11).

FPF. Le faisceau pariéto-frontal s'insère à la pariétale ascendante (*P*, fig. 11), mais il reprend immédiatement après (fig. 12) une forte insertion sur le lobule pariétal supérieur (P^1).

FOV. Faisceau occipital vertical (fig. 9).

FOm. Faisceau moyen du forceps (voy. pl. XIII).

FOi. Faisceau inférieur du forceps (voy. pl. XIII).

FDF. Faisceau diffus du fornix (voy. pl. XIII).

PLANCHE XIII

Toutes les coupes représentées sur cette planche ont été faites à des intervalles très rapprochés. On ne trouvera donc pas une grande différence entre les parties similaires de l'écorce que le couteau a divisées, depuis la première figure (13) jusqu'à la dernière (18). Mais il n'en est pas de même pour les parties centrales. Ici, malgré les faibles distances qui séparent les plans de section, des transformations s'accomplissent dans la direction et le volume des faisceaux.

Figure 13.

COUPE VERTICALE PRATIQUÉE A UN DEMI-CENTIMÈTRE
EN ARRIÈRE DU BOURRELET DU CORPS CALLEUX, TANGENTE AU BORD
SUPÉRIEUR DU PENTAGONE DU LOBE CARRÉ

Écorce.

Le bord supérieur est représenté par la partie la plus élevée de la circonvolution pariétale ascendante (P), en dehors de laquelle la scissure de Rolando (R) vient mordre sur la face interne de l'hémisphère. La circonvolution frontale ascendante (F) appartient ici aussi bien à la face supérieure et au bord supérieur qu'à la face interne. Elle est séparée de la frontale ascendante par la scissure de Rolando. A la face interne elle forme le lobule paracentral (Pa), lequel est limité en bas par la scissure limbique (L). Au-dessous de la scissure limbique se trouve le lobe carré ou le pli de passage pariéto-limbique. Ici c'est le lobe carré avec une scissure peu profonde, la sous-pariétale (sP). La portion de la face interne de l'hémisphère qui est sous-jacente à la sous-pariétale fait donc

partie, elle aussi, du lobe carré. Mais cette portion représente la continuation de la circonvolution limbique (C) en arrière du pli de passage pariéto-limbique. Comme, d'autre part, elle se prolonge en bas avec le pli de passage temporo-limbique (πT), il s'ensuit que cette coupe, et toutes celles qu'on fait dans cette région sur tous les hémisphères, offrent un aspect caractéristique : le profil de la section représente une ligne droite, appartenant à l'écorce; et celle-ci envoie dans la profondeur, de dedans en dehors, une bande de substance grise recouvrant le fond de la gouttière antérieure de la scissure occipitale interne (sQ).

La calcarine et la scissure occipitale interne réunies (K) ne s'enfoncent plus l'une et l'autre qu'à une faible profondeur; elles se séparent au-dessous de la surface, de façon à permettre de reconnaître encore l'extrémité la plus antérieure du pli de passage cunéo-limbique (πO^6).

O⁵. Gyrus lingual. — Au-dessous de la calcarine, le gyrus lingual, très élargi, présente toujours son incisure longitudinale (sl). Cette circonvolution, à partir du sommet du *cuneus*, change de nom; elle s'appellera désormais *circonvolution de l'hippocampe*, ou cinquième circonvolution temporale (T⁵). Mais toujours, malgré ce changement de nom, la circonvolution dont il s'agit (d'abord cinquième occipitale, puis cinquième temporale) est bornée à sa partie inférieure et dans toute sa longueur par le quatrième sillon occipito-temporal (ot_4) dont le fond correspond au plancher de la cavité ventriculaire.

A la face externe, en dessous et à gauche de la circonvolution pariétale ascendante (P), les parties qu'on rencontre de haut en bas sont les suivantes :

p_1 . Le sillon postrolandique.

P¹. Le lobule pariétal supérieur est divisé en deux plis par une profonde incisure, branche de bifurcation du sillon pariétal ou interpariétal. Cette division du lobule pariétal supérieur n'est pas commune; elle résulte ici du fait que le lobule pariétal supérieur (P¹) et le lobule pariétal inférieur (P²) sont réunis par un pli de communication (πCP). Le sillon pariétal (p) est donc interrompu dans son trajet antéro-postérieur.

ipi . L'incisure du lobule pariétal inférieur. Sur la partie moyenne du lobule pariétal inférieur est l'incisure verticale ou

légèrement oblique, que nous avons appelée *incisure du lobule pariétal inférieur (ipi)*, et dont la section est ici peu profonde.

ipc. Incisure du pli courbe. — Un peu en dessous, toujours dans le lobule pariétal inférieur, on voit une encoche (*ipc*) qui correspond à l'*incisure du pli courbe*. Celle-ci, en apparence moins profonde encore que la précédente, part souvent du premier sillon temporal (t_1). D'ailleurs on voit, sur la figure 13, que la substance grise qui enveloppe cette incisure rejoint, dans la profondeur, la substance grise du premier sillon temporal.

t_{1a} est le **premier sillon temporal** (ou *sillon parallèle*). T^1 , T^2 , T^3 représentent les trois premières circonvolutions temporales. Entre la deuxième et la troisième, à la surface du deuxième sillon (t_2), la coupe intéresse un pli de communication qui réunit ces deux circonvolutions.

Cavité ventriculaire.

Sa forme, comme on peut le voir, se modifie notablement, sur toutes les figures de cette planche, au fur et à mesure que les coupes sont plus antérieures. Mais elle reste toujours quadrilatérale. Le bord supérieur ou voûte de la corne occipitale correspond au faisceau moyen du forceps (F0m), le bord externe au faisceau supérieur (FOs), le bord interne au faisceau inférieur (FOi), le bord inférieur au faisceau longitudinal inférieur (FLI).

Substance blanche.

FS. Le faisceau sensitif est moins compact que sur les figures précédentes, mais il est plus large. Cette largeur tient sans doute à ce que, étant moins compact, il est aisément pénétré par des fibres venues d'ailleurs. A sa partie interne il est toujours aussi nettement isolé du faisceau supérieur du forceps (FOs). Sa surface de section se dirige, dans son ensemble, de haut en bas et de dedans en dehors; il est plus compact en bas, au niveau de son point de réflexion au-dessous de la cavité ventriculaire. On voit, à ce niveau même, que très peu des fibres de sa portion interne s'incurvent sous le ventricule. La plus grande masse se porte directement d'avant en arrière; et, au niveau de chaque nouvelle coupe, ce

n'est qu'un faible nombre d'entre elles qui changent de direction, devenant ainsi franchement blanches sous le plancher ventriculaire (FL₂).

FLI. Le faisceau longitudinal inférieur ne présente plus guère que deux couches : une blanche, supérieure, dont il vient d'être question (FL₂); une foncée, inférieure, compacte (FL₃). Si l'on compare cette figure avec la figure 7 de la planche précédente, on reconnaît que la différence est grande. La couche supérieure (FL₁) a disparu. Cela revient à dire que les fibres qui la représentaient sur une coupe plus postérieure, ne s'incurvent pas encore dans la région plus antérieure que nous examinons. On les distingue cependant (voy. fig. 14, 15 et suiv), à l'angle inféro-externe du ventricule, sous la forme d'un petit faisceau compact (FL₁), vertical, situé au milieu de la substance blanche du faisceau supérieur du forceps (FOs).

La couche moyenne du faisceau longitudinal inférieur (FL₂), immédiatement adjacente, sur la coupe 13, à la paroi ventriculaire, est formée des fibres du faisceau sensitif (FS) qui, à la partie externe du ventricule, sont les plus voisines du faisceau supérieur du forceps (FOs). On s'en rend mieux compte en examinant la figure 17, où la continuité de ces deux faisceaux est des plus évidentes. Elles se réfléchissent aussi à un niveau plus inférieur; le faisceau qu'elles forment descend en effet jusque dans le lobule fusiforme (T⁴) et s'épuise en partie dans cette circonvolution. Mais le plus grand nombre de ses fibres se porte dans le gyrus lingual (O²), où on les voit se terminer dans la substance grise.

FDF. Faisceau diffus du fornix. — Un nouveau faisceau a fait son apparition sur cette coupe : c'est le *faisceau diffus du fornix*. Sa situation n'est qu'indiquée sur la figure. Il est dirigé obliquement en bas et en dehors. Nous le retrouverons plus loin.

FCF. Le faisceau compact du fornix, au moment où disparaît le cul-de-sac antérieur de la scissure occipitale interne auquel il était accolé, passe directement en dehors. Il rentre donc dans le plan de la coupe et devient blanc; il se dirige vers la substance grise du lobe carré dans laquelle il se termine, ainsi que dans la substance grise de la scissure sous-pariétale (voy. fig. 14) (sP). Mais là il ne s'épuise pas. C'est un faisceau à fibres courtes, qui se renouvelle d'étape en étape de façon à accompagner dorénavant la

scissure sous-pariétale, puis la scissure limbique (*L*) jusque dans la région la plus antérieure de l'hémisphère.

Cin. **Le cingulum**, immédiatement sous-jacent au cul-de-sac de la scissure occipitale interne, se présente sous l'aspect d'un faisceau aplati, dont on ne distingue qu'une partie très faible, confondue avec ce qui reste, en ce point, du faisceau compact du fornix. Au-dessus et au-dessous de la strie foncée qui représente ces deux faisceaux, le cingulum s'étend dans le sens vertical, décrivant une courbe à convexité postérieure; la partie supérieure de la courbe se dirige vers la partie la plus inférieure du lobe carré, et plus loin vers la face supérieure du corps calleux. Sa partie inférieure se porte en bas, tout le long de l'écorce grise du pli de passage cunéo-limbique (πO^e) et s'avance dans le lobe sphénoïdal. Toujours en contact avec l'écorce, il est limité en dehors par la lame festonnée (*LFE*) (voy. fig. 14 et 15).

FOi. **Les fibres inférieures du forceps major** paraissent encore confondues en partie avec les fibres moyennes (*FOm*); et cette séparation est réelle. On la voit s'accuser dans les figures suivantes (14 et 15), lorsque les fibres moyennes se portent en masse vers la ligne médiane, tandis que les fibres inférieures, toujours foncées et compactes, conservent leur direction antéro-postérieure. Un notable changement dans la forme et la direction de ce faisceau se manifesterà sur les figures suivantes.

FOm. **Le faisceau moyen du forceps**, formant toujours la paroi supérieure ou voûte de la corne sphénoïdale, est à sa partie interne étroitement adhérent au faisceau inférieur. Il est plus épais que sur les coupes précédentes; il renferme donc ici plus de fibres qu'en arrière. Cela tient à ce que ses fibres s'épuisent en partie dans la paroi externe du ventricule ou *tapetum*, d'où elles se portent avec les fibres du faisceau sensitif (*FS*) sous la paroi inférieure du ventricule, et, de là, dans le lobule lingual (O^e). Mais le plus grand nombre d'entre elles suivent la voûte du ventricule jusqu'à son extrémité la plus postérieure et se jettent dans la substance grise du pôle occipital.

Le changement de coloration de ce faisceau au-dessus du ventricule montre sur la figure 13 que les fibres les plus internes, les plus foncées, et par conséquent, les plus compactes, sont celles qui sont destinées au pôle occipital; les plus externes, plus claires, se

portent en bas et en dehors vers la paroi ventriculaire externe, où elles s'accolent au faisceau supérieur du forceps.

FOs. Le faisceau supérieur du forceps, venu de la partie la plus supérieure et la plus postérieure du bourrelet du corps calleux, semble émerger du lobe carré; mais, en réalité, il laisse la substance blanche du lobe carré derrière lui; il vient d'une région plus antérieure. Il est, sur la coupe 13, peu isolé des faisceaux voisins, parce qu'il suit une direction sensiblement parallèle à celle du plan de section. — A la partie externe du ventricule, il se place en dehors du faisceau moyen du forceps (FOm) et forme la presque totalité du tapetum. Son extrémité inférieure sera étudiée plus loin.

LFE. La lame festonnée s'élargit au fur et à mesure qu'on examine des coupes plus antérieures (fig. 14). Elle est toujours verticale, adossée au fond de la scissure calcarine (*K*), et interposée entre le cingulum (*Cin*) et le faisceau inférieur du forceps major (FOi). En haut ce faisceau s'épanouit dans le pli de passage temporo-limbique (π T), et en bas il se porte vers le gyrus lingual (O^*). Mais ici, juste au niveau de la terminaison antérieure du cuneus (πO^*), quelques-unes de ses fibres se confondent, dans le gyrus lingual, avec celles du faisceau longitudinal inférieur (FLI). C'est d'ailleurs le seul point où ses fibres inférieures ne soient pas nettement isolées des parties avoisinantes.

FPF. Le faisceau pariéto-frontal, peu visible sur cette coupe, où ses fibres sont parallèles au plan de section, se distingue facilement sur les figures suivantes (14, 15, 16), où sa coloration démontre qu'il se dirige, d'une manière générale, du lobule pariétal inférieur (P^*) à la circonvolution pariétale ascendante et à la frontale ascendante (P et F).

FOV. Le faisceau occipital vertical (FOV, fig. 14), situé en dehors du faisceau sensitif se dirige de la troisième temporale au lobule pariétal inférieur.

Figure 14.

COUPE VERTICO-TRANSVERSALE PASSANT A UN DEMI-MILLIMÈTRE
EN AVANT DE LA PRÉCÉDENTE, PAR LE CAP DU LOBE CARRÉ

Écorce.

Même aspect que sur la coupe précédente. On remarquera seulement les particularités suivantes :

Face interne. — La scissure sous-pariétale (*sP*) n'entame plus que très peu profondément le lobe carré. — La substance grise qui revêtait la gouttière antérieure de la scissure perpendiculaire interne et qui était encore visible sur la coupe précédente (*sQ*) n'existe plus ici. Il en résulte, dans la disposition des faisceaux du centre ovale, une modification importante qui sera mentionnée plus loin. — La scissure calcarine (*K*) n'entaille plus que faiblement l'écorce. Le pli de passage cunéo-limbique a disparu. Il est remplacé par le pli de passage temporo-limbique (πT).

Face externe. — Elle est identique à ce qu'elle était sur la coupe précédente. Au niveau du deuxième sillon temporal (t_2), on voit seulement que le pli de communication entre la deuxième circonvolution temporale T^2 et la troisième T^3 est passé en totalité dans cette dernière.

Cavité ventriculaire.

L'angle supéro-externe est émoussé par une partie des fibres du faisceau supérieur du forceps qui le croisent obliquement. A la face interne une petite encoche répond à un changement de direction des fibres du faisceau inférieur du forceps, dont la partie la plus interne, d'abord dirigée d'avant en arrière, se porte en dehors; c'est l'annonce de l'apparition de la corne d'Ammon, dont ce faisceau enveloppe toute la convexité postérieure. Cette encoche n'est pas constante.

Le plancher de la cavité ventriculaire est légèrement bombé; la saillie qu'il forme ainsi, très variable suivant les sujets, dépend en grande partie de la profondeur du grand sillon occipito-temporal. On la décrit sous le nom de *cuissart de Malacarne*; et la plupart des anatomistes la placent à la face *interne* du ventricule. C'est une erreur, peu importante d'ailleurs, qui tient à un vice de préparation de l'hémisphère. C'est encore une conséquence de l'aplatissement latéral de la corne sphénoïdale dont nous avons déjà parlé.

Substance blanche.

FS. Le faisceau sensitif, peu compact à sa partie supérieure, se condense à sa partie inférieure. Au-dessous de la couche moyenne du faisceau longitudinal inférieur (*FL₂*), sa surface de section

s'avance dans la substance blanche de la quatrième circonvolution temporale (T⁴). Une partie des fibres renfermées dans ce faisceau doit en être distraite. Elle appartient, comme nous le verrons, au faisceau diffus du fornix (FDF) que nous n'avons étudié encore que dans une région supérieure, et seulement sur la figure précédente.

FLI. Le faisceau longitudinal inférieur ne se compose plus que de deux couches (FL₂ et FL₃), la moyenne et l'inférieure. La supérieure (FL₁) est réduite à une très mince lamelle, à peine visible, qui ne renferme même plus de fibres du faisceau sensitif. Elle se compose exclusivement des fibres les plus externes du faisceau moyen du forceps (FOM), qui, après avoir tapissé la face profonde de la paroi ventriculaire externe, se réfléchissent de dehors en dedans pour se porter vers le gyrus lingual (T⁵) (1).

La couche moyenne (FL₂) représente les fibres du faisceau sensitif réfléchi. La couche inférieure (FL₃) représente également des fibres du même faisceau; seulement ces dernières sont les plus externes, et elles se mêlent avec celles du faisceau diffus du fornix (FDF), surtout dans le manteau du gyrus fusiforme (T⁴).

FDF. Le faisceau diffus du fornix est, comme son nom l'indique, un faisceau dont les fibres, coupées perpendiculairement à leur axe, n'ont pas une coloration très tranchée. Mais leur direction générale est très précise. Ce faisceau dirigé d'arrière en avant dans le centre ovale, un peu au-dessous et en dehors de la scissure limbique (L), sur laquelle il prend de nombreuses insertions, suit assez exactement le trajet du faisceau compact du fornix (FCF) dans la portion supérieure de l'hémisphère. Sur la coupe 14, sa coloration, foncée au voisinage de la scissure limbique, indique qu'il est sectionné perpendiculairement à la direction de ses fibres. Celles-ci sont donc antéro-postérieures. Puis, elles se portent obliquement en bas et en dehors, à la partie externe du faisceau supérieur du forceps (FOs), puis à la partie externe du faisceau sensitif (FS). Devenues verticales, elles ne se distinguent plus de celles du faisceau occipital vertical (FOV). Mais on les retrouve sur les coupes suivantes.

FCF. Le faisceau compact du fornix, venu de la partie infé-

1. Ici la section verticale de l'hémisphère intéresse le gyrus lingual (O⁵) à sa partie antérieure; c'est déjà la cinquième temporale (T⁵). De même le gyrus fusiforme (O⁴) est déjà la quatrième temporale (T⁴).

rieure et externe du cul-de-sac de la scissure occipitale interne, se porte directement en dedans, maintenant que la substance grise de cette scissure a disparu. Il est donc dans le plan de section. Ses fibres sont blanches et situées au-dessus du faisceau supérieur du forceps (FOs). On ne le retrouve pas dans la région sous-jacente au forceps ; par conséquent, son extrémité supérieure va en avant plus loin que le plan vertical passant par son extrémité inférieure.

Cin. **Le cingulum**, aplati entre la lame festonnée (LFE) et la substance grise du pli de passage temporo-limbique (πT), se présente sous l'aspect d'un faisceau mince et compact. Mais la prochaine apparition du corps calleux sur les coupes suivantes va le faire changer de direction. Ici il est, comme sa coloration l'indique, franchement antéro-postérieur. Il va remonter presque verticalement, par derrière et par-dessus le corps calleux (fig. 15 et 16), et sa coloration va devenir rapidement plus pâle.

FOi. Le faisceau inférieur du forceps présente une disposition spéciale. Il s'écarte de la paroi interne du ventricule, et, sur les figures suivantes, on le verra s'en écarter encore davantage. Au fur et à mesure que cet aspect s'accuse, on constate aussi qu'il diminue d'épaisseur, si bien que, sur la coupe 18, il est réduit à une mince bandelette grise. En réalité, il ne s'écarte pas de la paroi et il ne diminue pas d'épaisseur. Mais ses fibres, au lieu de garder la direction antéro-postérieure qui leur donnait sur les coupes précédentes l'apparence d'un faisceau compact, sont repoussées en arrière et en dehors par la corne d'Ammon, située immédiatement en avant.

Ce faisceau, venu d'une région antérieure au plan de la coupe, se dirige donc d'abord obliquement en bas et en dehors, mais presque verticalement, et juste au contact de la paroi interne du ventricule. C'est la corne d'Ammon qui, refoulant la substance blanche contre la paroi du ventricule, fait rentrer ce faisceau dans le plan de section. Plus loin, en arrière, c'est-à-dire au niveau de la coupe 14, la corne d'Ammon n'existe plus ; le faisceau, devenu compact, reprend son chemin d'avant en arrière, comme nous l'avons vu précédemment.

FOm. Le faisceau moyen du forceps change d'aspect ; il n'est plus reconnaissable. Au moment précis où la coupe a dépassé la partie la plus antérieure de la gouttière de la scissure occipitale

encore visible sur la coupe précédente (*sQ*), les fibres du faisceau moyen du forceps se portent brusquement en dehors. Elles étaient jusqu'à présent très nettement limitées à leur partie supéro-interne. Actuellement elles se confondent avec la substance blanche sous-jacente à l'écorce de la circonvolution limbique (*C*). Mais le mélange des fibres n'est qu'apparent, ainsi que le démontrent les figures suivantes (17 et 18).

FOs. Le faisceau supérieur du forceps, bien séparé du faisceau moyen (FOM), décrit une grande courbe à concavité dirigée en bas et en dedans. En haut, il se porte vers la partie la plus inférieure du lobe carré, c'est-à-dire vers la circonvolution limbique (*C*). En bas, il va d'abord tapisser la paroi externe du ventricule, formant ce qu'on appelle communément le *tapetum*. Dans cette portion de son trajet, il est presque vertical, et toujours, sur les coupes verticales, sa coloration est très claire; elle le paraît même d'autant plus que les fibres du faisceau sensitif (FS), qui lui sont immédiatement adjacentes en dehors, suivent une direction antéro-postérieure à peu près horizontale.

LFE. La lame festonnée, que nous savons être une anastomose verticale du lobe carré avec le lobule lingual (*T^v*), passant toujours en dehors de la scissure calcarine, augmente de largeur, à mesure que cette scissure diminue de profondeur. Ce petit système de fibres arquées, absolument constant, est séparé de la substance grise de l'écorce par le cingulum, ainsi qu'on peut s'en rendre compte sur les coupes horizontales.

FPF. Le faisceau pariéto-frontal prend, sur cette coupe, une insertion importante à la base du lobule pariétal supérieur. Une autre, venue de plus loin au-dessous et en arrière, longe le faisceau diffus du fornix (FDF). Sur toutes les coupes suivantes on voit ainsi s'étagger les plans superposés du faisceau pariéto-frontal, tantôt sombres, tantôt clairs : sombres, à leur insertion corticale, lorsque leurs fibres sont dirigées d'arrière en avant; clairs, lorsqu'elles se portent en haut et en dehors, dans le plan de section, vers les circonvolutions frontale et pariétale ascendantes.

FOV. Le faisceau occipital vertical, à peine reconnaissable, a disparu en grande partie. Il n'existe plus sur les coupes suivantes.

Figure 15.

COUPE PASSANT A UN DEMI-MILLIMÈTRE EN AVANT DE LA PRÉCÉDENTE,
DANS LE PENTAGONE DU LOBE CARRÉ

Écorce.

Elle présente, à peu de chose près, la même configuration que sur la coupe 14 et, à la face externe seulement, quelques changements. La scissure de Rolando (*R*) se porte plus en dehors; elle diminue de profondeur; la pariétale ascendante (*P*) s'aplatit; une partie du lobule pariétal supérieur (*P'*) se confond avec elle. C'est le point où le lobule pariétal supérieur s'anastomose avec la pariétale ascendante.

L'incisure du pli courbe se réduit à une simple dépression (*ipc*).

Cavité ventriculaire.

Le bord supérieur présente des ondulations qui répondent au croisement, à angle très aigu, des fibres du faisceau moyen du forceps.

Substance blanche.

FS. Le faisceau sensitif garde les mêmes dimensions et les mêmes rapports. Sa partie externe est moins arrêtée que dans la figure précédente. Cela tient à ce qu'il est entre-croisé, en dehors, par le faisceau diffus du fornix (*FDF*), dont la proéminence dans la quatrième circonvolution temporale (*T'*) devient plus évidente.

FLI. Le faisceau longitudinal inférieur présente ici une seule particularité. Il augmente d'épaisseur surtout dans sa couche inférieure et particulièrement dans la région du gyrus fusiforme (*T'*). A ce niveau, il n'est plus représenté seulement par les fibres du faisceau sensitif (*FS*) réfléchi sous la paroi du ventricule. Il est, en effet, accolé et, en apparence, intimement mélangé avec la portion inférieure du faisceau diffus du fornix (*FDF*).

FDF. Le faisceau diffus du fornix s'isole des parties adjacentes. Il est limité en dehors par le faisceau pariéto-frontal (*FPF*), en dedans par le faisceau supérieur du forceps (*FOs*), puis par le faisceau sensitif (*FS*). Il longe ce dernier de haut en bas, sans qu'au-

cune ligne de démarcation les sépare nettement. Un grand nombre de leurs fibres s'intriquent ou semblent s'intriquer réciproquement dans cette portion de son trajet. En réalité la fusion n'est qu'apparente. On s'en rend compte sur les coupes horizontales.

FCF. Le faisceau compact du fornix, de plus en plus transversal, devient presque invisible, en ce sens qu'il rentre dans le plan de section, parallèlement au faisceau supérieur du forceps (FOs), lequel semble mélanger ses fibres avec les siennes. Mais l'isolement de l'un et de l'autre redevient évident sur les coupes suivantes.

Cin. Le cingulum, venu du pli de passage cunéo-limbique ($\pi 0^\circ$, fig. 9, pl. XII), s'insinue obliquement en haut et en dedans vers la partie la plus inférieure du lobe carré.

FOi. Le faisceau inférieur du forceps s'écarte, comme il a été indiqué précédemment, de la paroi interne du ventricule; il va donc prendre ici un autre aspect. En dedans du faisceau compact signalé sur les coupes plus postérieures, on voit une large bande de fibres à coloration claire qui s'interpose entre le faisceau (FOi) et la paroi interne du ventricule. Ce faisceau n'est pas différent du premier; c'est le même et il porte sur la figure la même notation. On remarquera en outre que la portion compacte, la plus interne, se dirige ici en bas et en dehors, au-dessous de l'angle inféro-interne du ventricule. La gouttière inférieure et interne du ventricule n'existe donc plus, comme sur les coupes déjà examinées et comme sur celles qui vont l'être. Il est facile de se rendre compte de cette disposition sur cette figure (15).

FOm. Le faisceau moyen du forceps se confond en apparence, non seulement avec la substance blanche de la circonvolution limbique (C), mais avec les fibres du faisceau supérieur du forceps (FOs). Cette dernière confusion de fibres résulte de ce que les plus supérieures du faisceau moyen du forceps se portent obliquement en bas et en dehors comme celles du faisceau supérieur. Elles entament même l'angle supéro-externe de la cavité ventriculaire et l'émousent. Une faible partie du faisceau moyen du forceps contribue donc à former le *tapetum*. Nous retrouvons d'ailleurs ces fibres à la partie inférieure du *tapetum*, où elles reprennent une teinte foncée (FOm), ce qui signifie qu'elles se dirigent dans le sens antéro-postérieur. Mais il reste à déterminer si c'est d'avant en

arrière ou d'arrière en avant. L'examen des coupes suivantes démontre qu'elles se portent d'arrière en avant.

FOs. Le faisceau supérieur du forceps à sa partie supérieure s'incline en avant en dedans; à sa partie inférieure, parvenu au niveau de l'angle inféro-externe du ventricule, il se réfléchit franchement en dedans, à angle droit, sous la corne sphénoïdale, participant ainsi à la formation du faisceau longitudinal inférieur.

LFE. La lame festonnée, qui jusqu'ici avait augmenté progressivement de largeur, commence à s'amincir, ce qui est dû au voisinage de la corne d'Ammon, dont la partie postérieure repousse vers la partie externe tous les faisceaux attenant à l'écorce. La corne d'Ammon n'a pas encore fait son apparition sur cette coupe; mais elle est toute proche et la pression qu'elle exerce de dehors en dedans se fait déjà sentir; on la voit apparaître à un millimètre plus loin, en avant (voy. fig. 23).

FPF. Le faisceau pariéto-frontal, plus clair que sur la coupe précédente, se dirige du lobe pariétal supérieur et du lobe pariétal inférieur dans la pariétale ascendante.

Figure 16.

COUPE PASSANT A UN DEMI-MILLIMÈTRE
DE LA PRÉCÉDENTE, PAR LA PARTIE LA PLUS INFÉRIEURE DU PENTAGONE
DU LOBE CARRÉ

Écorce.

Elle ne diffère en rien de la disposition générale indiquée sur les coupes postérieures de la même planche. Deux points seulement sont à signaler :

A la partie inférieure du pentagone du lobe carré (PEN), on distingue une encoche qui correspond exactement au point où la face interne de l'hémisphère, de verticale qu'elle était, devient oblique en bas et en dehors.

Dans la continuité du lobe carré, au-dessus de l'encoche précédente, apparaît une petite incisure (*sC*), qui n'est autre que le sinus du corps calleux à sa partie la plus postérieure, c'est-à-dire au voisinage de la réflexion de cet interstice, de la face supérieure du corps calleux à sa face inférieure. Nous la retrouverons plus en

avant dans une grande partie de la longueur du cerveau, jusqu'au genou du corps calleux. Elle forme la limite inférieure de la circonvolution du corps calleux (C), qu'elle sépare du corps calleux (cc) (voy. fig. 17 et 18).

Cavité ventriculaire.

Elle s'élargit de plus en plus, son angle supéro-interne se rapproche de la ligne médiane; cela tient à ce que le faisceau moyen (FOm) du forceps s'écarte plus franchement du faisceau inférieur (FOi). La paroi interne se bombe, formant une convexité dirigée en dehors. C'est le commencement de la saillie de la corne d'Ammon dans le ventricule.

Substance blanche.

FS. Le faisceau sensitif ne diffère ici de ce qu'il était sur la précédente coupe que par l'isolement plus prononcé de sa partie interne, surtout au voisinage de son point de réflexion au-dessous du plancher ventriculaire. Le faisceau diffus du fornix (FDF) est mieux séparé de lui à ce niveau. On voit ses fibres, disposées sous la forme d'un triangle à sommet inférieur, pénétrer dans la quatrième circonvolution temporale.

FLI. Faisceau longitudinal inférieur. La participation du faisceau diffus du fornix (FDF) à la formation du faisceau longitudinal inférieur (FLI) s'accuse de plus en plus. La couche inférieure (FL3), l'emporte, de ce fait, sur la couche moyenne (FL2). Quant à la couche supérieure (FL1), encore visible sur la figure 14, elle a ici complètement disparu.

FDF. Le faisceau diffus du fornix s'isole mieux encore que sur la figure 15, surtout à sa partie moyenne. Limité en dedans, d'une façon très nette, par le faisceau supérieur du forceps (FOs) et plus bas, d'une façon moins nette, par le faisceau sensitif (FS), il se dirige verticalement, au milieu du centre ovale vers la partie inférieure du cerveau. Là, juste au contact du faisceau sensitif, il change de direction: il se porte obliquement en bas et en avant, dans le manteau du gyrus fusiforme (Tⁿ), en dehors de la couche moyenne du faisceau longitudinal inférieur (FLI), et paraît mêler ses fibres avec celles de la couche inférieure (FL3) de ce faisceau

(voy. fig. 17 et 18). Il décrit donc, d'une façon générale, une grande courbe à concavité inférieure ; c'est un vaste faisceau arqué, réunissant la substance grise de la scissure limbique à l'écorce de la quatrième circonvolution temporale.

FCF. Le faisceau compact du fornix, qui sur les coupes postérieures était parallèle au plan de section, tend à reprendre une direction antéro-postérieure. Sa coloration est plus foncée. Il est plaqué exactement contre la substance grise du lobe carré (Q) au voisinage du sinus du corps calleux (sC), au-dessus duquel il va passer pour entrer dans la circonvolution limbique (C).

Cin. Le cingulum n'a plus la coloration qu'il présentait sur la figure précédente. Il se porte directement en haut ; puis, devenant antéro-postérieur au-dessous du sinus du corps calleux (sC), sa teinte devient plus foncée. A ce niveau il mêle une partie de ses fibres avec celles du faisceau compact du fornix (FCF).

FOi. Le faisceau inférieur du forceps qui, tout d'abord, s'était nettement séparé du faisceau moyen (FOm), change, ici encore, d'aspect. La portion foncée diminue de largeur. L'intervalle qui le sépare de la cavité ventriculaire est notablement augmenté et se présente sous la forme d'un ovale blanc sur lequel se dessinent des stries en spirales, plus visibles sur les figures 17 et 18. Cette partie blanche n'est cependant autre chose que le faisceau inférieur du forceps (FOi), dont les fibres, jusqu'alors dirigées dans le sens antéro-postérieur et, par conséquent, de coloration foncée, se dirigent maintenant obliquement en bas et en arrière, presque verticalement. Elles s'étalent ainsi en voûte sur la partie postérieure de la corne d'Ammon, que nous allons voir apparaître sur une coupe un peu plus antérieure (fig. 23, 24 et suiv., CAM).

FOm. Le faisceau moyen du forceps recommence à s'isoler à sa face supérieure. La direction des fibres du faisceau supérieur (FOs) est, en effet, beaucoup plus franchement claire, étant plus transversale. — A sa partie interne, il redevient oblique en avant et en dedans ; c'est-à-dire qu'il redevient, là encore, indépendant de la substance blanche du lobe carré, avec laquelle il avait paru se mélanger sur les coupes déjà étudiées.

FOs. Le faisceau supérieur du forceps décrit son arc à concavité inférieure et interne tout autour de la cavité ventriculaire et du

faisceau moyen. C'est dans cette région, sur les coupes verticales tangentes au splenium, que sa courbure présente le maximum d'amplitude. Ici, en effet, son extrémité supérieure ne se confond pas avec la substance blanche du centre ovale. Il se replie en dedans et en bas lorsqu'il arrive au voisinage de l'écorce grise. On voit (fig. 18) que ses fibres se portent ensuite transversalement vers la face supérieure du corps calleux.

LFE. **La lame festonnée**, amincie, intercalée entre le faisceau inférieur du forceps (FOi) et la partie la plus interne du faisceau longitudinal inférieur (FLI), remonte en dedans du forceps et va mélanger ses fibres supérieures avec celles qui tapissent l'écorce du lobe carré.

Figure 17.

COUPE VERTICO-TRANSVERSALE PASSANT A UN DEMI-MILLIMÈTRE EN AVANT DE LA PRÉCÉDENTE, TANGENTE A LA PARTIE LA PLUS POSTÉRIEURE DU BOURRELET DU CORPS CALLEUX

Écorce.

Face interne. — Le profil est exactement le même que sur la coupe 16.

Face externe. — La scissure de Rolando (*R*) est toujours peu profonde. La pariétale ascendante (*P*) et la partie supérieure du lobule pariétal supérieur (*P*¹) se rejoignent et, dans la figure suivante (18) elles se confondent presque complètement.

Cavité ventriculaire.

Non seulement l'angle supéro-interne, mais l'angle supéro-externe change d'aspect. Ce dernier s'enfoncé entre le faisceau moyen du forceps (FOm) et le faisceau supérieur (FOs). Dorénavant ces deux faisceaux seront nettement isolés l'un de l'autre.

Substance blanche.

FS. **Le faisceau sensitif**, identique à ce que nous l'avons vu précédemment, paraît se confondre à sa partie inférieure, au voisinage de l'angle inféro-externe du ventricule, avec la portion réfléchie du faisceau moyen du forceps (FOm); celle-ci avait déjà fait son

apparition (*même planche*, fig. 14) sous la forme d'un mince fuseau (FL1), dans une région correspondante. Cette fusion des fibres du faisceau sensitif et des fibres du faisceau moyen du forceps (FOm) n'est qu'apparente. On s'en rend mieux compte sur les coupes suivantes (Pl. 14, fig. 21). Seulement, comme l'angle inféro-externe du ventricule est le point commun de réflexion des fibres du faisceau sensitif (FS) et des faisceaux supérieur et moyen du forceps (FOm et FOs), l'incurvation de leurs fibres paraît les mélanger en un faisceau unique.

FLI. Le faisceau longitudinal inférieur, refoulé vers la paroi inférieure du ventricule par le grand sillon occipito-temporal (*ot*₁), se réduit de plus en plus à une seule couche; cette couche inférieure (FL3) est formée en majeure partie des fibres du faisceau sensitif (FS), et spécialement des fibres externes de ce faisceau. La couche moyenne (FL2) a perdu beaucoup de son épaisseur. C'est dire que les fibres du faisceau sensitif qui la composaient ne se réfléchissent pas, dans cette région, sous le ventricule. Elles continuent leur chemin plus loin en arrière.

DFD. Le faisceau diffus du fornix, à sa partie antéro-supérieure, se dirige assez exactement dans le sens antéro-postérieur, d'arrière en avant, tout au fond de la scissure limbique qu'il enveloppe. Il est difficile de dire s'il y a plus de fibres situées au-dessus de cette scissure qu'il n'y en a au-dessous. Cependant on reconnaît sur la coupe suivante que la coloration, au-dessus de la scissure limbique, est plus foncée qu'au-dessous; en d'autres termes, le nombre des fibres antéro-postérieures du faisceau diffus du fornix (DFD), parcourant la circonvolution frontale ascendante, est plus considérable que le nombre des fibres du même faisceau qui parcourent la circonvolution limbique (C). — En bas, ce faisceau, décrivant sa courbe à concavité antérieure, se mêle aux fibres les plus externes du faisceau sensitif (FS) et s'enfonce d'arrière en avant dans le manteau de la quatrième circonvolution temporale (T⁴).

FCF. Le faisceau compact du fornix, en contact avec la substance grise du lobe carré, immédiatement au-dessous du sinus du corps calleux (*sC*), se dirige d'arrière en avant. Il est placé au-dessus du cingulum (*Cin*), au-dessous de la substance grise de la scissure sous-pariétale (*sP*). En dehors et en haut, il paraît confondre ses fibres avec celles du faisceau diffus du fornix (DFD).

Cette disposition se retrouvera sur toutes les figures suivantes avec une netteté encore plus grande.

Au-dessous du corps calleux (*cc*) on reconnaît, s'inclinant en bas et en dehors, le pli de passage temporo-limbique (πT), dont les rapports avec l'apparition du fasciola cinerea sont très importants, comme on le verra par la suite.

Face externe. — La pariétale ascendante (*P*) limitée en dedans par la scissure de Rolando (*R*), et en dehors par le sillon postrolandique (*p*₁), est en grande partie constituée par la portion supérieure du lobule pariétal supérieur (fig. 13, P').

Cavité ventriculaire.

La disposition, déjà constatée sur la figure précédente, des deux angles supérieurs de la cavité du ventricule, s'accuse davantage. Entre ces deux angles, le faisceau moyen du forceps proémine dans la cavité, dont il forme la paroi supérieure qui est en quelque sorte flottante. Nous venons de dire que la saillie formée par cette paroi dans la cavité est le *bulbe de la corne postérieure* (BCP). Elle répond exclusivement aux fibres du faisceau moyen du forceps (FOM). — La face externe s'incurve en dedans, suivant exactement la direction des fibres du faisceau supérieur du forceps (FOs).

Substance blanche.

FS. Le faisceau sensitif observe la même direction et les mêmes rapports que précédemment.

FLI. Le faisceau longitudinal inférieur, réduit à sa couche inférieure, est formé des fibres de la partie externe du faisceau sensitif (FS) et des fibres du faisceau diffus du fornix (FDF), dont la direction offre ici une particularité digne d'être signalée.

FDF. Le faisceau diffus du fornix se compose de fibres antéro-postérieures, en majeure partie accumulées au pourtour et spécialement à la partie supérieure de la grande scissure limbique. En bas, dans le manteau de la quatrième temporale (T⁴), il est très compact; mais il perd déjà en épaisseur, c'est-à-dire que beaucoup de ses fibres se sont déjà insérées à la substance grise de cette circonvolution.

FCF. Le faisceau compact du fornix se mêle en partie avec le cingulum. De cette fusion au voisinage du sinus du corps calleux (*sC*) résulte une augmentation de la masse des fibres antéro-postérieures qui, à la partie inférieure de la circonvolution limbique, s'accuse par une coloration très foncée. Une partie des fibres du faisceau compact du fornix (FCF) passe également dans le corps calleux. La partie la plus reculée du corps calleux, qui est ici entamée par le couteau pour la première fois, renferme donc les fibres qui, d'un hémisphère à l'autre, réunissent les deux circonvolutions cunéiformes (*O^e*, voy. fig. 1, 2, 3, 4, 5, 6 de la planche XI).

Cin. Le cingulum est visible sur deux points. Nous savons qu'il décrit un arc à concavité antérieure. Ce sont les deux extrémités de



Arc à concavité antérieure décrit par le cingulum. Sur une coupe vertico-transversale (*x*), ce faisceau est divisé seulement une fois; sur une coupe plus antérieure (*y*) il est divisé deux fois, au-dessus et au-dessous du corps calleux.

Schéma 54.

cet arc, dirigées en avant, et par conséquent perpendiculaires au plan de la coupe, qui se reconnaissent à leur couleur foncée. L'extrémité supérieure de l'arc s'adosse à la substance grise de la partie la plus inférieure du gyrus fornicatus ou circonvolution limbique (*C*), au-dessus et en dehors du sinus du corps calleux (*sC*). L'extrémité inférieure de l'arc s'aplatit latéralement, en dehors du forceps (*FOM*), en un point qui correspond à l'angle supéro-interne de la cavité ventriculaire.

FOi. Le faisceau inférieur du forceps devient de plus en plus vertical, sauf un trousseau de fibres externes, dirigées dans le sens antéro-postérieur. D'ailleurs, quelle que soit sa direction, ce faisceau, dans son ensemble, occupe la totalité de la face interne du ventricule. Il est très nettement limité en haut par l'angle supéro-interne de la cavité ventriculaire. Au-dessus de cet angle fortement enfoncé dans la masse blanche des fibres du forceps, on ne trouve plus que des fibres appartenant au faisceau moyen (*FOM*).

FOM. La proéminence du faisceau moyen du forceps major dans la cavité ventriculaire correspond au bulbe de la corne postérieure (*BCP*). Très souvent — et c'est le cas ici — ce « bulbe », exclusive-

ment composé de fibres blanches, forme sur la voûte du ventricule deux saillies. La saillie externe se compose des fibres supérieures du faisceau moyen; la saillie interne se compose des fibres inférieures. Toutes ces fibres continuent leur trajet suivant la direction générale indiquée par la striation du faisceau, qui forme le plafond ventriculaire; et il est facile de se rendre compte que cette paroi est constituée exclusivement par des fibres obliques, se portant du côté interne au côté externe, en arrière et en dehors.

A sa partie interne, le faisceau moyen du forceps (F0m) est plus foncé qu'à sa partie externe. Il est nettement séparé de la lame festonnée (LFE) par une ligne courbe à convexité interne. C'est qu'en effet ses fibres, dirigées en avant et en dedans, se recourbent directement en avant, avant de se jeter dans le corps calleux. On a pu voir, sur toutes les figures de cette planche, que le faisceau moyen du forceps présentait une striation transversale due, non seulement à la direction évidente de ses fibres de dehors en dedans, mais à la présence de couches grises, minces, interposées entre les trousseaux des fibres blanches. Ces stries grises ne sont autre chose que les sections des fibres antéro-postérieures du corps calleux, plus nombreuses en dedans qu'en dehors, plus compactes en arrière qu'en avant.

FOs. Le faisceau supérieur du forceps se jette en dedans, dans la région supérieure du splenium.

LFE. La lame festonnée s'insinue entre le cingulum (*Cin*) et le forceps (F0m). Un peu plus en avant, elle disparaît complètement.

FPF. Le faisceau pariéto-frontal se porte du pli courbe et du lobule pariétal supérieur à la pariétale ascendante, comme sur les coupes précédentes.

Fci. Fasciola cinerea. La petite masse de substance grise attenante à l'écorce du pli de passage temporo-limbique (πT), et que nous savons être le *fasciola cinerea*, n'est, en somme, qu'une circonvolution rudimentaire, accolée à tout le bord libre de la circonvolution limbique. On la voit ici sectionnée perpendiculairement à son manteau; elle a, en effet, comme toute circonvolution, une portion grise corticale et une portion blanche profonde. La tache blanche allongée qui occupe, sur la figure 18, sa partie centrale, correspond à la portion blanche du manteau. On verra, sur les coupes suivantes, que les fibres blanches de ce manteau rudimen-

taire se continuent avec les fibres blanches du corps calleux. Si les fibres blanches n'étaient pas visibles encore sur la coupe précédente, c'est que l'écorce seule était entamée par le couteau.

Dans un travail remarquable, auquel on devra toujours recourir lorsqu'on étudiera la corne d'Ammon, M. Mathias Duval a décrit ces replis du *fasciola cinerea* avec un soin tout spécial. Ils méritent bien le nom de circonvolutions sous-calleuses. Leur disposition générale est très facile à saisir sur certaines coupes horizontales (Voy. pl. XXXVIII, fig. 1 et 2, Fci).

Les détails dans lesquels nous sommes entré à propos de chacune des figures des trois premières planches, n'ont eu pour but que de fixer d'une façon bien précise les rapports des faisceaux du lobe occipital, dont les changements de direction sont très difficiles à saisir. Ces faisceaux étant actuellement connus, il nous paraît superflu de les suivre isolément sur chaque figure nouvelle. Nous les examinerons dans leur ensemble sur chaque planche de six figures. D'ailleurs la région intéressée par les prochaines coupes verticales ne comporte pas plus de 3 ou 4 millimètres de distance antéro-postérieure (de la fig. 18, Pl. XIII, à la fig. 46, Pl. XVIII). Il en résulte que les changements sont insensibles d'une figure à l'autre, surtout en ce qui concerne l'écorce; et la description de l'écorce de la première figure servira pour les figures de toutes les planches suivantes.

PLANCHE XIV

COUPE VERTICO-TRANSVERSALE PASSANT PAR LA PARTIE
LA PLUS POSTÉRIEURE DU CORPS CALLEUX

Écorce.

Le sommet de la coupe ou bord supérieur de l'hémisphère est représenté par l'extrémité supéro-interne de la circonvolution frontale ascendante (F). La face interne de cette circonvolution appartient au lobule paracentral. Celui-ci est limité en bas par la scissure limbique (L) ou calloso-marginale; elle s'enfonce profondément dans

l'hémisphère. Au-dessous de la scissure limbique, l'écorce appartient au lobe carré; l'entaille assez importante (*sP*) de la scissure sous-pariétale divise en deux parties le lobe carré; une supérieure, appartenant au pli de passage pariéto-limbique (πL), une inférieure, appartenant au pentagone du lobe carré. — La circonvolution limbique, dont le pentagone du lobe carré n'est que la région postérieure, est séparée du corps calleux (*cc*) par une incisure peu profonde (*sC*), le sinus du corps calleux, qui n'est *entouré que par de la substance grise*.

Le corps calleux (*cc*) présente une surface de section de plus en plus large (de 19 à 24). Limité en haut par le sinus (*sC*), il a pour limite inférieure un sillon analogue, identique même, mais renversé (fig. 23 et suiv.); il n'est que la continuation du sinus du corps calleux à la partie inférieure du splenium (*sC*). En examinant les figures suivantes, on se rendra compte facilement de la continuité de ce sillon avec celui de l'hippocampe (*sh*, fig. 33). Le sinus du corps calleux n'est donc lui-même que la continuation du sillon de l'hippocampe à la face supérieure du corps calleux. Ce qui fait que l'identité des deux sillons ne frappe pas dès le premier examen, c'est que le sillon supérieur, parvenu à la partie postérieure du splenium, se porte tout d'un coup directement en dehors, formant la limite interne de la bandelette cendrée (*fasciola cinerea*) (*Fci*). Au-dessous comme au-dessus du splenium, le sillon s'enfonce dans la substance grise de l'écorce. Mais il est accompagné par quelques fibres du corps calleux jusqu'au fond de la saillie grise formée par la bandelette cendrée (*Fci*) au contact de l'écorce. Cette faible portion de substance blanche est le manteau de la petite circonvolution cendrée. Elle peut provenir du corps calleux, mais elle peut aussi provenir de la lame médullaire, qui recouvre la corne d'Ammon et qui souvent dépasse le sillon de l'hippocampe et va se répandre sur le corps godronné.

La bandelette cendrée (*Fci*) n'est, d'autre part, en rien différente du corps godronné (ou substance grise du *fascia dentata*). Celui-ci ne devient nettement visible que sur des coupes plus antérieures (pl. XVII, fig. 39, 40).

Au-dessous du sillon de la lame cendrée ou sinus du corps calleux (*sC*), on voit s'incliner, en bas et en dehors, l'écorce du pli de passage temporo-limbique (πT). Ce pli de passage *semble* avoir ici une grande largeur; cela tient à ce qu'il est coupé très obliquement.

Il est, au contraire, étroit et court. Il se confond à son extrémité postérieure avec le pli de passage cunéo-limbique, représenté ici uniquement par le dédoublement supérieur de la cinquième temporale (T^5). Sur les dernières coupes, ce prolongement fait lui-même défaut, et l'écorce va (fig. 24), d'un trait, depuis le corps calleux jusqu'au grand sillon occipito-temporal (ot_1), sans une seule incisure.

ot_1 . Le grand sillon occipito-temporal a toujours les mêmes rapports. Il s'écarte, de place en place (fig. 24), pour donner passage à un pli de communication entre les quatrième et cinquième temporales. Mais ce sont toujours des plis profonds, et, en tout cas, la substance grise qui le double présente toujours les mêmes rapports médiats avec le plancher de la corne occipitale.

La face externe des coupes ne diffère en rien, sur cette planche, de ce qu'on a déjà vu sur les précédentes. On remarquera seulement que la division du lobe temporal en trois circonvolutions externes, ne répond pas à un type d'une pureté schématique. Les plis de communication interrompent la continuité des deux sillons temporaux (t_1 et t_2); ou bien la troisième circonvolution temporale (T^3) a une largeur considérable, tandis que la deuxième (T^2) n'a que l'aspect d'un pli superficiel.

Cavité ventriculaire.

La forme quadrilatérale est toujours reconnaissable. Seulement la face externe est de beaucoup la plus développée. Elle est doublée dans toute son étendue par le tapetum ou faisceau supérieur du forceps (FOs).

La face supérieure est représentée par le faisceau moyen du forceps, proéminent dans la cavité sous la forme d'une ligne sinueuse (BCP), marquant la section du bulbe de la corne postérieure. Le faisceau moyen du forceps s'épuise à mesure qu'on entame des régions plus antérieures. On voit donc diminuer peu à peu la saillie que forme le bulbe de la corne postérieure. En même temps, la face supérieure du ventricule se porte en dedans, se rétrécit et devient presque un angle supéro-interne.

La face interne est fortement bombée vers l'intérieur de la cavité; c'est le refoulement qu'exerce de dedans en dehors la convexité de la corne d'Ar.

interne est la corne d'Ammon elle-même; ou, si l'on veut, que la corne d'Ammon est la paroi ventriculaire, refoulée en dehors par un enroulement spécial de la circonvolution cendrée (Fci).

C'est au niveau de la partie postérieure du splenium que la cavité du ventricule latéral présente toujours son maximum de largeur; c'est particulièrement (fig. 22) au point où ce qui reste du faisceau inférieur du forceps (FOi) passe en totalité, au-dessous de la corne d'Ammon. Là, en effet, finit la continuité du corps calleux avec la paroi interne du ventricule; une très faible distance sépare l'angle supéro-interne de la cavité et le fond du sinus du corps calleux (22, *sC*). Bientôt ce ne sera plus le corps calleux qui fournira les fibres de la paroi interne du ventricule; ce sera le pilier postérieur du trigone (pl. XVII, fig. 42, TRp).

Substance grise.

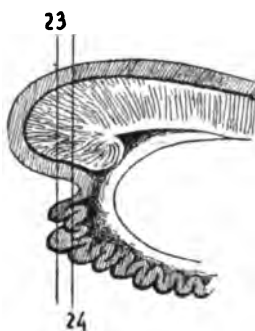
Quoique la substance grise de la corne d'Ammon ne soit pas assimilable à celle des noyaux proprement dits, on peut l'étudier comme telle, vu sa situation profonde dans la masse des fibres blanches.

CAM. Corne d'Ammon. Sur la figure 23, on voit apparaître trois taches grises au milieu du faisceau inférieur du forceps (FOi). Il est à remarquer que la striation de ce faisceau, encore très apparente sur la coupe précédente (fig. 22), cesse aussitôt que la substance grise devient reconnaissable. Donc, à ce moment précis, le faisceau inférieur du forceps (FOi) est vertical. Il passe derrière les trois taches grises et les enveloppe; il reparait d'ailleurs immédiatement au-dessous (fig. 23) pour se diriger, d'arrière en avant, au-dessous de cette nouvelle substance grise, dans une très grande étendue: on en peut juger par les coupes suivantes.

Lorsqu'on pratique la série des coupes verticales de l'hémisphère, d'arrière en avant, il est bien rare que le couteau n'entame pas à la fois les trois petites masses grises représentées sur la fig. 23 (CAM). Sur la coupe suivante, les deux plus externes se confondent. Elles représentent la partie saillante de la circonvolution godronnée à son extrémité la plus postérieure. La disposition représentée sur le schéma 55 permet de comprendre l'aspect de la coupe sur les figures 23 et 24.

Les trois taches grises de la circonvolution godronnée sont complètement enveloppées de substance blanche. En arrière, en haut.

en bas, à droite et à gauche, elles sont en rapport immédiat avec les fibres du faisceau inférieur du forceps (FOi). Les fibres les plus postérieures sont même les seules qui soient représentées sur la figure 23. Elles consistent en un faisceau triangulaire qui s'insinue en bas et en avant, au-dessous de la substance grise godronnée. Sur la figure 24, ce faisceau s'aplatit, et on le verra, plus loin encore,



La coupe vertico-transversale 23 entame trois fois la substance grise de la circonvolution godronnée; la coupe 24 ne l'entame que deux fois; les deux masses externes se confondent en une seule, par le fait de l'involution de la substance grise sur elle-même.

Schéma 53.

s'aplatir davantage, à mesure que la corne d'Ammon augmentera d'importance; mais on le voit aussi se mouler exactement sur la partie inférieure de cette dernière.

Substance blanche.

FS. Le faisceau sensitif présente la même configuration et les mêmes rapports que sur la planche précédente. Il est très homogène et assez compact à sa partie moyenne; il est plus diffus à sa partie supérieure, où il enveloppe le faisceau supérieur du forceps (FOs, 23); enfin, à sa partie inférieure, il tend déjà à se diviser en deux couches, une externe et une interne (fig. 19 et suiv.). La couche interne est plus compacte que l'externe, surtout en bas, au voisinage de sa réflexion sous la paroi ventriculaire (c'est l'inverse que nous observerons sur des coupes plus antérieures). Cela signifie que le faisceau sensitif interne (FSi) est dirigé d'avant en arrière, directement, du moins à la partie la plus postérieure (fig. 19). La délimitation du faisceau sensitif est toujours plus prononcée, d'ailleurs, au contact du tapetum. Les fibres du tapetum (FOs) sont verticales. Celles du faisceau sensitif sont sagittales; il n'y a qu'apposition des unes contre les autres; on s'en rend compte facilement, quand on

casse des fragments de cerveau durci, au voisinage de la corne postérieure. Presque toujours, la cassure se fait dans l'interstice du tapetum et du faisceau sensitif interne.

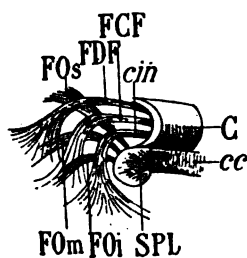
Le faisceau externe (FSe) se confond insensiblement en dehors avec les autres parties du centre ovale, particulièrement avec le faisceau diffus du fornix (FDF); leurs rapports deviennent plus étroits en bas, dans le manteau du gyrus fusiforme (T^s), où nous les avons déjà étudiés.

FLI. Le faisceau longitudinal inférieur est réduit à deux couches; la plus importante (FL₃, fig. 21), est la couche inférieure, celle qui renferme les fibres antéro-postérieures, venues en majeure partie du faisceau sensitif externe. La couche moyenne (FL₂) représente des fibres transversales, dirigées de dehors en dedans, provenant du faisceau sensitif interne; elle se perdait, sur les coupes postérieures, dans le gyrus lingual (O^s); elle se perd à présent dans la circonvolution de l'hippocampe, qui n'est que la continuation (T^s) de cette dernière. Et comme cette circonvolution est occupée par la corne d'Ammon, les fibres des couches inférieure et moyenne du faisceau longitudinal inférieur passent au-dessous de la corne d'Ammon et du faisceau inférieur du forceps (FOi) qui l'enveloppe

FDF. Le faisceau diffus du fornix accompagne, d'une manière générale, le faisceau sensitif (FS); mais il est toujours situé en dehors de lui; en haut, il est au-dessus de lui; en bas, il est au-dessous de lui. Il observe même une direction sensiblement parallèle à celle du faisceau sensitif (FS). Parti de la circonvolution limbique (fig. 20), il se porte en dehors, en bas et en arrière; il longe le faisceau sensitif dans toute sa hauteur; arrivé à l'angle inféro-externe du ventricule, il se réfléchit en bas, en dedans et en avant. C'est par l'adjonction des fibres du faisceau diffus du fornix que le faisceau longitudinal inférieur (FLI) augmente momentanément de calibre. Mais la plupart des fibres du faisceau diffus du fornix (FDF) restent en dehors du grand sillon occipito-temporal et s'épuisent dans le gyrus fusiforme (T^s).

FCF. Le faisceau compact du fornix, toujours interposé entre le cingulum et le faisceau diffus du fornix (FDF), n'est facilement reconnaissable que dans le manteau de la circonvolution limbique (fig. 19, 20). Dorénavant, ces trois faisceaux (faisceau diffus du fornix FDF, faisceau compact du fornix FCF et cingulum *Cin*), vont

circuler d'arrière en avant, dans toute l'étendue de la circonvolution limbique, souvent confondus, souvent distincts, mais toujours fortement serrés les uns contre les autres. Le plus compact et le plus nettement isolé des trois est le cingulum (*Cin*). Il est visible sur les figures 19, 20, 21, et cesse momentanément de l'être jusqu'à la coupe 27; dans cet intervalle, en effet, ses fibres sont verticales et ne se reconnaissent pas du premier coup dans le plan de la section. — Les trois faisceaux en question ont une forme et une situation absolument *constantes*. Il est facile de les suivre tout le long de leur parcours, en commençant la série des coupes verticales au contact du splenium et en les poursuivant, en avant d'abord, et en



Profil schématique des trois faisceaux de la circonvolution du corps calleux ou circonvolution limbique (C). Le corps calleux (cc) et le splenium (SPL) sont accompagnés, au plus près, par le cingulum (*cin*); plus haut et plus en dehors par le faisceau compact du fornix (FCF); encore plus haut et plus en dehors par le faisceau diffus du fornix (FDF). Ces trois faisceaux s'entrecroisent en arrière avec les faisceaux supérieur, moyen et inférieur du forceps (FOs, FOm, FOi).

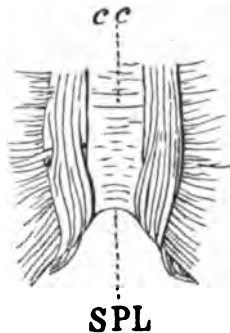
Schéma 56.

arrière ensuite, toujours bien parallèlement à la première. On s'aperçoit ainsi que chacun de ces trois faisceaux représente un arc de cercle à concavité antérieure. Les trois extrémités supérieures se jettent dans la substance grise de la circonvolution limbique. Les trois extrémités inférieures, après avoir contourné le forceps de haut en bas, à la partie postérieure de celui-ci, s'épanouissent dans les circonvolutions occipitales et occipito-temporales : le faisceau diffus du fornix se jette dans la quatrième temporale (T^4); le faisceau compact (FCF) se jette dans le gyrus lingual ou cinquième temporale (T^5); le cingulum s'insinue sous la corne d'Ammon, entre la circonvolution godronnée et la cinquième temporale.

On remarquera encore : 1° que le faisceau diffus du fornix accompagne le faisceau supérieur du forceps (FOs); que le faisceau compact du fornix accompagne le faisceau moyen du forceps (FOm); enfin que le cingulum accompagne le faisceau inférieur du forceps (FOi). Les trois faisceaux du fornix représentent donc trois systèmes de fibres d'association, pour des régions corticales dont les trois faisceaux du forceps représentent les trois systèmes de commissure.

On peut avoir observé également que si le cingulum ne quitte pas la circonvolution godronnée, s'il lui reste accolé depuis la face supérieure du corps calleux jusqu'à la face inférieure de la corne d'Ammon, les rapports du faisceau compact du fornix (FCF) avec la circonvolution limbique ne sont pas moins permanents. Cette circonvolution est bien telle que l'avait décrite Broca, un seul et même pli fondamental, modifié seulement dans sa forme, chez les primates et surtout chez l'homme, par l'interruption de la scissure sous-frontale. Elle s'appelle successivement circonvolution du corps calleux, circonvolution sous-pariétale, lobe carré, pli de passage temporo-limbique, circonvolution de l'hippocampe; mais c'est toujours la même circonvolution, parcourue par un même faisceau, le faisceau compact du fornix (FCF). — De même, la circonvolution pariétale interne, limitée en avant par la scissure limbique, en bas par la scissure sous-pariétale, et représentée (fig. 19) par le pli de passage pariéto-limbique (πL), n'est autre chose que le lobe carré; en d'autres termes, le sillon occipito-temporal (ot_1) n'est que le prolongement de la scissure sous-pariétale à la face inférieure de l'hémisphère.

Cin. Le cingulum dont il vient d'être question, immédiatement adossé à la bandelette cendrée (Fci), n'est pas très visible sur les dernières figures. Il est sur ces figures, en effet (fig. 22, 23), plus complètement parallèle au plan de la coupe qu'il ne l'était sur les



La face supérieure du corps calleux (cc), composée de fibres transversales, forme en arrière une courbe à concavité postérieure appartenant au splénium (SPL). Sur les côtés du corps calleux, et au dessus de ses fibres transversales, on voit les deux faisceaux antéro-postérieurs qui représentent le cingulum.

Schéma 57.

coupes précédentes. Il décrit, dans le sens de ses fibres, un arc à concavité antérieure. Les coupes les plus postérieures devraient être celles où il est le plus vertical. Il n'en est rien, attendu que le splénium décrit, lui aussi, une courbe à concavité postérieure, de

telle sorte que le cingulum n'est plus sectionné perpendiculairement à la direction de ses fibres, mais très obliquement.

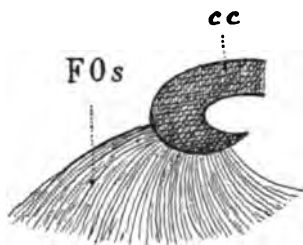
Sur la figure 19, au-dessous du corps calleux, on le voit s'allonger entre le forceps et la bandelette cendrée (Fci), sous la forme d'un triangle à sommet supérieur, dont la pointe mal arrêtée peut être prolongée par la pensée jusqu'au-dessus du corps calleux; et là il se continue avec la portion du même faisceau (*Cin*) qui longe la face externe de la circonvolution limbique. — Sur les coupes suivantes (21, 22), on voit le cingulum s'accoler (au-dessous du corps calleux) à la bandelette cendrée (Fci), puis (fig. 23 et 24) s'interposer entre le faisceau inférieur du forceps (FOi) et la partie la plus interne du faisceau longitudinal inférieur (FLI). Il se termine donc dans la circonvolution de l'hippocampe, où il s'entre-croise avec le faisceau longitudinal inférieur, *toujours* au-dessous du sillon inféro-interne du ventricule ou sillon du subiculum.

FOi. Le faisceau inférieur du forceps se sépare du faisceau moyen (FOm) au milieu de l'angle supéro-interne du ventricule. Toutes ses fibres se portent obliquement en arrière et en bas, de façon à former une cupule concave en avant et en dehors, où se loge la corne d'Ammon. Lorsque ses fibres deviennent verticales (23, 24), elles perdent toute striation et les taches grises de la circonvolution godronnée (CAM) y apparaissent. Ainsi que sur les coupes de la planche précédente, les fibres de ce faisceau, qui restent antéro-postérieures sur tout leur trajet, sont celles de la partie externe de la corne d'Ammon. Quant à celles qui enveloppent la circonvolution godronnée, elles n'ont point encore figuré sur les coupes verticales passées en revue jusqu'ici. Ce sont des fibres désormais dirigées de haut en bas et d'arrière en avant. Sur les figures 23 et 24 on voit, du fait de cette récurrence, apparaître un faisceau compact qui n'avait été que signalé précédemment (FOm) et que nous allons suivre, sans changement appréciable, jusqu'à l'extrémité antérieure de la corne d'Ammon.

FOm. Le faisceau moyen du forceps diminue de plus en plus de volume. Il n'est plus constitué que par ce faisceau de fibres flottantes qui, *juste au-dessus de la base de la corne d'Ammon*, portent le nom de *bulbe de la corne postérieure*. Le bulbe de la corne postérieure est, disons-nous, toujours au-dessus de la base de la corne d'Ammon; il occupe donc la *région* interne de la cavité ventricu-

laire, mais non la *face* interne. Il représente la face supérieure, reportée en dedans. On ne peut couper l'hémisphère verticalement sans entamer obliquement, à un moment donné, le faisceau moyen du forceps (F0m), celui des trois faisceaux du splenium qui forme la voûte de la corne occipitale. Les fibres ainsi sectionnées se portent toujours plus loin en arrière, les unes directement jusqu'au pôle occipital; les autres, inclinées en bas, en arrière et en dehors, à la face interne du faisceau supérieur ou tapetum. On voit (fig. 22 et 23) le reliquat de ces fibres qui, précédemment, formaient encore un petit faisceau d'une certaine importance, se réfléchissant sous la paroi du ventricule de dehors en dedans.

F0s. Le faisceau supérieur du forceps ne présente, sur cette planche, rien qui n'ait été déjà relevé. On constatera seulement que sur toutes les coupes sa coloration est franchement claire et uniforme dans toute la partie contiguë à la paroi externe du ventricule. Ses fibres, venues du corps calleux, sont donc, à ce niveau, dans un plan vertical. Un peu plus loin en avant, elles vont changer de direction et se porter en bas et en dedans.



Profil du faisceau supérieur du forceps (F0s) à son insertion sur la partie postérieure du corps calleux (cc). Les fibres de ce faisceau rayonnent en éventail, mais décrivent dans leur ensemble une courbe à concavité antérieure.

Schéma 58.

LFE. La lame festonnée n'est plus guère visible que sur la coupe 19. Elle est placée en dehors du cingulum, en dedans des faisceaux du forceps. La sortie des fibres du forceps à la face interne de l'hémisphère arrête la communication directe que cette lame de fibres nerveuses établit entre l'étage supérieur et l'étage inférieur de l'hémisphère, entre les circonvolutions du lobe carré et la circonvolution de l'hippocampe.

FPF. Le faisceau pariéto-frontal ne change ni de forme ni de rapports. Il prend de nouvelles insertions sur une zone antéro-postérieure du lobule pariétal inférieur (P²). En bas et en dedans, il se confond insensiblement avec le faisceau diffus du fornix (FDF);

tout à fait en haut, dans le manteau de la première circonvolution frontale, ces deux faisceaux se mélangent d'une manière intime.

Quant au faisceau occipital vertical (FOV, voy. pl. XIII), il a cessé d'exister ici.

PLANCHE XV

COUPES VERTICO-TRANSVERSALES (COUPES DE 25 A 30)
PASSANT PAR LE LOBE CARRÉ, LA PARTIE POSTÉRIEURE DU SPLENIUM,
ET TANGENTES A LA FACE SUPÉRIEURE DES TUBERCULES
QUADRIJUMEAUX POSTÉRIEURS

Écorce.

Les coupes se succédant à intervalles très rapprochés, les figures de cette planche ne présentent que peu de modifications pour ce qui a trait à la configuration extérieure. On remarquera simplement que la scissure de Rolando (*R*), arrivée au voisinage du bord supérieur de l'hémisphère, a une très faible profondeur. La coupe 28 passe exactement par le fond de cette scissure. Sur la coupe 30, la frontale ascendante (*F*) est entamée parallèlement à sa face postérieure.

A mesure que les coupes intéressent des régions plus antérieures, la scissure limbique (*L*) s'enfonce plus profondément dans le centre ovale et se rapproche des fibres supérieures du corps calleux.

Sur la figure 25, le grand sillon occipito-temporal (*ot*₁) s'élargit, et l'on voit, sur les figures suivantes, apparaître au fond de l'intervalle créé par cet écartement, un pli de communication entre les quatrième et cinquième circonvolutions temporales. Ce pli de communication, situé immédiatement au-dessous de la base de la corne d'Ammon, réunit la partie antérieure du lobule lingual (*T*³) et la partie moyenne du lobule fusiforme (*T*⁴), dans la moitié des cas environ. C'est un pli superficiel; il interrompt, par conséquent, la continuité du grand sillon occipito-temporal (*ot*₁) à la face inférieure de l'hémisphère. Mais *jamais, à notre connaissance, il n'interrompt les rapports profonds de ce sillon, sauf en cas d'anomalies*

Substance grise.

La masse grise enveloppée par la substance blanche qui refoule la paroi interne du ventricule et que nous avons vue apparaître (CAM) sur l'avant-dernière coupe (fig. 23) présente, sur les figures de la planche 15, une structure plus complexe. Mais en somme elle ne se compose que de deux parties fondamentales : une bandelette grise (fig. 25, Fci) continuation de la bandelette cendrée ou *fasciola cinerea* ; une lame blanche (fig. 26 et suiv. LMA), continuation de la substance blanche superficielle du corps calleux. Sur toutes les figures qui vont suivre, la corne d'Ammon ne sera plus désignée par le signe CAM, qui ne vise que son ensemble, mais par les signes Fci., LMA, etc., qui correspondent respectivement à ses parties constituantes.

La portion grise (Fci) se présente d'abord sous l'aspect d'une masse homogène, résultant de la fusion des trois taches grises déjà étudiées (fig. 23). Ces trois taches figuraient, sur la coupe, trois saillies d'une circonvolution dont la masse (Fci) est la base commune. Un peu plus en avant, au centre de la masse grise, apparaît une bande blanche (LMA, fig. 26) qui s'amincit (fig. 27), puis s'élargit de nouveau (fig. 28), et au milieu de laquelle se détachent (fig. 29) trois nouvelles petites taches grises. Ces trois taches, comme les premières, représentent encore les saillies d'une circonvolution dont une masse nouvelle (Fd, fig. 30) est la base commune.

D'autre part, on peut voir (fig. 28) que la substance grise sous-jacente au corps calleux et sus-jacente au sinus (*sC*) se rapproche de la substance grise de la corne d'Ammon. Sur la figure 30, ces deux portions de substance grise se sont réunies. On reconnaît sans peine que cette bandelette grise du sillon du corps calleux (fig. 28, Fci) ne fait que se prolonger dans la substance grise de la corne d'Ammon (fig. 30, Fci). En d'autres termes, la substance grise de la corne d'Ammon n'est rien de plus que la bandelette cendrée de la circonvolution limbique. Sur la figure 29, la coupe intéresse un point très voisin de la fusion des deux portions grises. Le *fasciola cinerea* (Fci) court de dedans en dehors, au-dessous du corps calleux, à la rencontre de la substance grise de la corne d'Ammon. Les ondulations de cette bandelette dans ce trajet sont disposées de telle sorte, qu'au point de rencontre, une partie de

substance blanche reste à la périphérie d'une petite masse de substance grise.

La figure schématique ci-jointe explique la raison d'être de cette

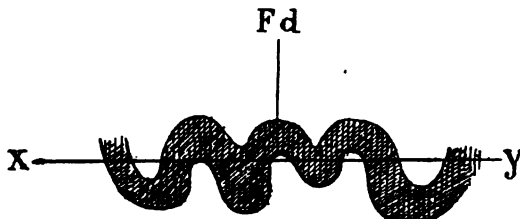
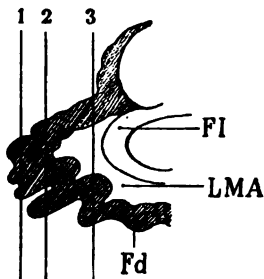


Schéma 60.

Substance grise du fasciola cinerea, plusieurs fois replié sur lui-même (Fd) de telle façon que la coupe verticale ne l'intéresse pas dans sa continuité sur toute son étendue transversale (xy).

apparence. On s'en rendra compte aussi facilement en se reportant aux coupes horizontales de l'hémisphère (pl. XXXVIII, fig. 1 et 2). Les rapports de la masse grise de la corne d'Ammon avec la substance blanche centrale (LMA) s'expliqueront mieux sur les planches suivantes. Mais on peut déjà comprendre que la substance blanche ou *lame médullaire de la corne d'Ammon*, ou *substance réticulée d'Arnold*, ne reste pas enfermée dans la substance grise. Elle provient de la substance blanche du corps calleux, réfléchi à la partie antérieure de la fasciola cinerea (fig. 30).



Sections verticales, 1, 2, 3 intéressant le fasciola cinerea et le corps godronné (Fd) au niveau de la partie postérieure et inférieure du corps calleux. Les sinuosités décrites par le fasciola cinerea rendent compte des différences d'aspect des coupes vertico-transversales (1, 2, 3) sur la planche XV.

LMA substance réticulaire d'Arnold rejoignant la fimbria (FI) au-dessus et en dedans du fascia dentata (Fd).

Schéma 61.

Bref, on en arrive aisément à se représenter la masse grise de la corne d'Ammon comme un groupement de circonvolutions serrées les unes contre les autres et dont les sommets sont successivement entamés par le couteau au fur et à mesure que les sections intéressent des régions plus antérieures.

Substance blanche.

cc. Le corps calleux augmente d'épaisseur. Mais il est surtout représenté par le faisceau supérieur du forceps (FOs, fig. 26 et

souv.). Ce faisceau entre dans sa constitution pour une bonne moitié. Souvent même la coupe verticale permet de reconnaître sur le bord interne du corps calleux une encoche assez profonde (fig. 28 et 29) qui marque la séparation du faisceau supérieur du forceps (FOs) et des deux faisceaux moyen et inférieur (FOm, FOi).

A la partie inférieure et externe du corps calleux, au milieu des stries transversales, apparaît une tache triangulaire (fig. 28, FOi) indiquant la section d'une masse de fibres dirigées d'avant en arrière et appartenant au faisceau inférieur du forceps. On voit plus loin (fig. 30) ces fibres s'insinuer au-dessous du bulbe de la corne postérieure, au-dessus et en dedans de la corne d'Ammon. Ce sont les premières fibres nettement isolées du pilier postérieur du trigone, qui vont se placer en dedans, en arrière et en dehors de la corne d'Ammon.

FS. Le faisceau sensitif, toujours nettement limité en dedans, devient de plus en plus diffus en dehors. Il est compact surtout au voisinage du tapetum (FOs), où sa coloration plus foncée indique la direction antéro-postérieure de ses fibres. — En haut, il contourne le faisceau supérieur du forceps (FOs) et paraît se porter vers l'écorce de la circonvolution limbique. En bas, on peut reconnaître, à une différence de coloration suffisamment accentuée, que les fibres du faisceau sensitif (FS) se composent de deux couches; mais c'est sur la planche suivante que cette disposition se prononcera davantage.

FLI. Le faisceau longitudinal inférieur ne se compose que de deux couches. La couche inférieure foncée (FL3) est en grande partie formée des fibres du faisceau sensitif externe (FSe) et en faible partie des fibres du faisceau diffus du fornix (FDF). Mais ce dernier est déjà en presque totalité épuisé dans le gyrus fusiforme (T⁴). La couche moyenne (FL2, fig. 26, 29), composée de fibres transversales, appartient au faisceau sensitif interne (FSi). Nous verrons, à propos des rapports du forceps et du tapetum dans cette région, les particularités relatives à la réflexion des fibres (FOs, FOm, fig. 30) au niveau de l'angle inféro-externe de la cavité ventriculaire.

FDF. Le faisceau diffus du fornix, croisant obliquement le faisceau sensitif (fig. 26) de bas en haut et de dehors en dedans, devient de plus en plus compact au-dessous du fond de la scissure

limbique, celle-ci s'enfonçant plus profondément dans le centre ovale (fig. 30). Sa direction générale reste d'ailleurs la même.

FCF. Le faisceau compact du fornix, composé exclusivement de fibres transversales depuis que la totalité de ses fibres a passé au-dessus du corps calleux, se jette dans l'écorce de la circonvolution limbique, entre le faisceau compact du fornix et le cingulum (*Cin*).

Cin. Le cingulum, sur les premières figures, n'a pas une coloration tranchée : il est en effet dans le plan vertical de section ; il passe de la partie supérieure à la partie inférieure du corps calleux, mais peu à peu, ses limites se précisent et sa teinte foncée s'accroît, il se porte horizontalement au-dessus du corps calleux. Sur la figure 30 il a pris l'aspect d'un croissant à concavité interne, embrassant le cul-de-sac de substance grise qui double le sinus du corps calleux (*sC*) ; il gardera cet aspect jusqu'au genou antérieur, c'est-à-dire jusqu'au point de réflexion antérieur du corps calleux ; dans ce trajet, d'une longue portée et d'un seul tenant, il représente une des commissures les plus homogènes, les plus directes et les plus compactes de tout l'appareil des fibres blanches intra-hémisphériques.

Au-dessous du corps calleux comme au-dessus, il reste adhérent à la substance grise de la circonvolution limbique (*C*). Et comme celle-ci devient la corne d'Ammon elle-même au-dessous du splenium, il la suit tout le long de ses méandres, accolé à sa surface profonde. On le distingue difficilement sur les coupes verticales de cette planche, où ses fibres sont elles-mêmes verticales ; mais sa place est indiquée et facilement reconnaissable (*Cin*, fig. 26, 27, etc.) au-dessus et en dedans du faisceau inférieur du forceps (*FOi*). Sur la figure 26 on voit la dégradation insensible de sa teinte, au-dessus et en dedans de la corne d'Ammon ; ses fibres antéro-postérieures sont foncées ; ses fibres obliques en bas et en dehors sont claires, et s'insinuent entre le faisceau inférieur du forceps (*FOi*) et la corne d'Ammon.

FOi. Le faisceau inférieur du forceps (fig. 28) se compose de deux séries de fibres, les unes situées au-dessus, les autres situées au-dessous de la corne d'Ammon. Celles qui sont situées au-dessous nous sont connues. Celles qui sont situées au-dessus sont des fibres antéro-postérieures, appartenant à la partie la plus inférieure du corps calleux ; elles se portent en arrière et en dehors, pour enve-

lopper la corne d'Ammon de la façon qui a été déjà indiquée (fig. 22, 23). Seulement, comme la corne d'Ammon leur ferme le passage en arrière, elles se rejettent en majeure partie vers sa face externe, formant, sous le nom d'*alveus*, la paroi interne du ventricule.

FOm. Le faisceau moyen du forceps est représenté (fig. 27, 28) par le bulbe de la corne postérieure, à la partie supérieure et interne du ventricule; et aussi à la partie inférieure du tapetum, par un petit faisceau de fibres, que nous connaissons déjà, dirigées en avant, en bas et en dedans. Un certain nombre d'entre elles passent sous la paroi ventriculaire.

FOs. Le faisceau supérieur du forceps, dirigé de haut en bas et de dedans en dehors suivant une courbe régulière dont les fibres, d'abord très claires, sont contenues dans le plan de section verticale, commence (fig. 30) à changer de direction; il s'élargit, ce qui tient à ce que les faisceaux du corps calleux lui arrivent en plus grande quantité; mais en même temps un certain nombre d'entre eux se portent en bas et en avant, obliquement, au voisinage de l'extrémité inférieure du tapetum. Ce sont, comme on le voit sur la figure 30, les fibres les plus externes qui s'inclinent les premières en avant. Elles ne conservent pas cette direction jusqu'à la partie antérieure de la paroi ventriculaire externe. Une notable partie d'entre elles se réfléchissent sous la paroi inférieure de la corne occipitale.

CO. Faisceau du centre ovale. Sur les figures 29 et 30 apparaît un faisceau suffisamment isolé entre le faisceau diffus du fornix (FDF) et le faisceau supérieur du forceps (FOs). Ce faisceau, qui concourt à la formation du centre ovale, est formé de fibres transversales du corps calleux appartenant à une région plus antérieure que celle du plan de la coupe, mais sensiblement parallèles à ce plan.

FPF. Le faisceau pariéto-frontal (fig. 25, FPF) a pris une insertion, que nous connaissons déjà, sur l'écorce des deux lobules pariétaux. Ses fibres se portant ensuite directement en haut et en dedans ne se colorent pas. Nous le retrouverons ultérieurement.

PLANCHE XVI

COUPES VERTICO-TRANSVERSALES (31-36) PASSANT
 PAR LE LOBE CARRÉ, LA PARTIE POSTÉRIEURE DU SPLENIUM, TANGENTES
 A LA FACE POSTÉRIEURE DES TUBERCULES QUADRIJUMEAUX
 POSTÉRIEURS, PUIS ENTAMANT CES TUBERCULES.

Écorce.

La forme de la coupe et les rapports profonds des circonvolutions sur ces figures sont les mêmes que sur la planche précédente. On remarquera seulement que la scissure limbique, s'enfonçant plus profondément dans l'hémisphère, rétrécit encore davantage l'intervalle de substance blanche intercalé entre l'écorce et la face supérieure du ventricule. Il en résulte que les faisceaux sous-jacents à la scissure limbique, c'est-à-dire le faisceau diffus et le faisceau compact du fornix, tassés au-dessus du corps calleux, se présentent sous l'apparence de couches plus condensées; leur teinte est plus foncée et leurs limites plus arrêtées (FDF, FCF, fig. 32).

Au-dessous du corps calleux (*cc*) s'ouvre la vaste fissure de l'hippocampe (36 *SH*). Mais il n'en sera question que plus loin, à propos des rapports de la substance grise de la corne d'Ammon (32 *Hip*).

Cavité ventriculaire.

Dès l'apparition de la corne d'Ammon sur les coupes verticales (fig. 23, 24) la cavité ventriculaire a commencé à diminuer de largeur. Elle commence maintenant à augmenter de hauteur. Elle va se bifurquer bientôt pour se prolonger en haut, au-dessus du corps strié et de la couche optique, en bas au-dessous du noyau caudé et du pédoncule cérébral. Elle s'allonge également dans le sens latéral, obliquement en haut et en dedans. On lui reconnaît toujours la forme quadrilatérale, mais avec de profondes modifications. Sur la figure 36 c'est un croissant à convexité supéro-externe. L'angle inférieur et interne du croissant est le sillon du subiculum (*Dsu*, fig. 54, 56).

Substance grise.

Sur cette planche on voit surtout s'accomplir la rapide transformation de la bandelette cendrée (*fasciola cinerea*, Fci, fig. 52, 55 et suiv.) en *fascia dentata*. La bandelette grise de la circonvolution limbique devient la corne d'Ammon.

L'apparence très compliquée de chacune des coupes devient très simple lorsqu'on les examine dans leur ensemble. Nous avons déjà étudié séparément dans la corne d'Ammon deux parties, une grise, prolongement de la bandelette cendrée (Fci), et une blanche, prolongement de la substance blanche du corps calleux (LMA). Ces deux parties fondamentales doivent toujours être décrites l'une après l'autre.

Sur la figure 51, la substance grise sous-jacente et accolée au corps calleux (Fci) se porte directement en dehors jusqu'au voisinage de la paroi ventriculaire interne et se confond avec la masse grise déjà connue de la corne d'Ammon. Il s'agit toujours, en somme, de la bandelette cendrée, située entre le corps calleux (cc) et le sillon de l'hippocampe (*sh*, fig. 52). — La structure de la corne d'Ammon rappelle ici exactement ce que nous avons déjà vu sur la figure 29, c'est-à-dire une masse grise homogène au milieu de laquelle se trouve une tache blanche, et au milieu de cette tache blanche une nouvelle masse grise. Seulement tout cet ensemble, au lieu d'être perdu parmi les fibres blanches du faisceau inférieur du forceps (fig. 23, 24 et 29), est relié à présent, d'une part à la bandelette cendrée au-dessous du corps calleux, d'autre part à la substance grise de la circonvolution de l'hippocampe (Hip).

Sur la fig. 52 on comprend ce que représente la masse grise centrale : au-dessous du corps calleux la bandelette cendrée (Fci) se renforce d'un tubercule gris (Tf) situé immédiatement au-dessous du sillon de l'hippocampe (*sh*, fig. 52). Ce tubercule, appelé *tubercule du fascia dentata*, n'est autre chose que la réflexion de la circonvolution limbique (C) au-dessous du sillon de l'hippocampe (*sh*). Pour s'en assurer on n'a qu'à suivre le trajet de cette masse grise jusqu'à la circonvolution de l'hippocampe elle-même (Hip); or nous savons que la circonvolution de l'hippocampe et la circonvolution limbique sont une seule et même chose.

Sur les figures 51 et 52 la substance blanche de la corne d'Ammon, avons-nous dit, correspond à l'interstice des plis de la

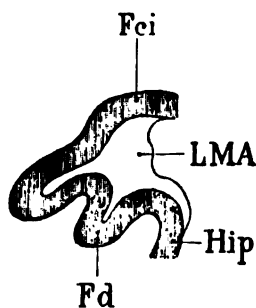
bandelette cendrée, laquelle est recouverte par une mince couche de fibres. Cette couche blanche commence à revêtir la bandelette cendrée, d'une façon très apparente, immédiatement au-dessous du splenium. Au-dessus du splenium sa présence est moins évidente. Ici (fig. 32) on la voit recouvrir (LMA) le sillon de l'hippocampe tout entier (*sh*), par conséquent la substance de la bandelette cendrée (Fci) et celle du tubercule sous-jacent (Tf). Elle les revêt dans toute l'étendue de leur surface; elle suit tous leurs détours, et nous la voyons s'insinuer partout où ces deux parties grises se développent et s'enroulent. Sur les figures 32, 33, 34, elle semble séparer le fasciola cinerea (Fci) et la substance grise de l'hippocampe (Hip). En réalité elle ne les sépare pas; elle les recouvre l'une et l'autre. Mais comme ces deux couches grises décrivent des ondulations, et comme ces ondulations sont toujours revêtues de la substance blanche (LMA), celle-ci, sur les coupes verticales, paraît les séparer là où elle s'enfonce entre elles. Leur base grise ne subit aucune interruption. On peut se convaincre du fait en comparant les deux coupes 31 et 32. Sur la coupe 31, la substance grise du fasciola cinerea se continue avec une portion grise (Fd) située au centre de la corne d'Ammon et qui est le *fascia dentata*. Ce fascia dentata est séparé du tubercule (Tf) par la lame blanche (LMA). Au contraire, sur la figure 32, le fascia dentata (Fd) ne se continue plus avec le fasciola cinerea; et il n'est plus séparé du tubercule (Tf). Donc toutes les parties grises de la corne d'Ammon sont en continuité ininterrompue les unes avec les autres. La lame blanche qui semble les séparer ne fait que les tapisser uniformément; et elle-même est continue. Elle a son point de départ au niveau du sillon de l'hippocampe (*sh*, fig. 31 et 32); et de là elle se répand et s'enfonce partout où la substance grise de la bandelette cendrée se replie sur elle-même et s'incurve.

Fd. Fascia dentata. — Sur les figures 33, 34 et suivantes, le fascia dentata s'isole et de la fasciola cinerea (Fci) et du tubercule de la bandelette cendrée (Tf). Il paraît alors plongé au milieu d'une masse de substance blanche (LMA). Mais ce n'est qu'une apparence. La masse de substance blanche est tout simplement la lame médullaire de la corne d'Ammon sectionnée dans son plan vertical, au point précis où elle se réfléchit de la face inférieure du fasciola cinerea sur la face supérieure de la circonvolution de l'hippocampe.

Ainsi, peu à peu le fascia dentata (Fd) diminue de surface; il en est de même de son tubercule (Tf); et sur les coupes les plus antérieures de cette planche (35 et 36), ces deux îlots gris (Fd et Tf) représentent la partie la plus antérieure de la substance grise de la corne d'Ammon, tout à fait au voisinage de sa surface. Encore un ou deux coups de rasoir, et la section n'intéressera plus que la substance blanche qui revêt cette substance grise.

Il s'agit maintenant de préciser les rapports du sillon de l'hippocampe (*sh*) avec les replis de la corne d'Ammon.

sh. Nous savons que le sillon de l'hippocampe est la continuation du sinus du corps calleux (*sc*) à la face inférieure du splenium. Sur les figures 31 et 32, ce sillon est réduit à une toute petite fente (*sh*) interposée entre le fasciola cinerea (Fci) et le tubercule



Coupe vertico-transversale du fasciola cinerea (Fci) au niveau où il se continue avec le fascia dentata (Fd) et, plus loin, avec la substance grise de l'hippocampe (Hip). La substance réticulaire d'Arnold (LMA) établit un large trait d'union entre toutes ces parties.

Schéma 62.

du fasciola cinerea (Tf). Cette fente est revêtue de la substance blanche de la corne d'Ammon (substance réticulaire d'Arnold) (LMA). Déjà sur ces deux coupes on voit, au-dessous du tubercule, un golfe de substance blanche, qui s'enfonce entre le tubercule et la circonvolution de l'hippocampe. Cette dépression de la surface corticale, revêtue d'une couche blanche, représente la section verticale de la couche blanche elle-même, qui, sur des coupes plus antérieures (33, 34, 35), recouvre la même fente plus largement ouverte. Sur la coupe 35 en particulier, on s'aperçoit que la substance blanche qui enveloppe extérieurement l'écorce grise, passe directement du fasciola cinerea et de son tubercule sur la circonvolution de l'hippocampe (Hip). Mais elle ne se réfléchit pas ainsi de haut en bas sans envoyer un prolongement entre l'écorce et le fascia dentata, qui lui-même est un simple repli de l'écorce. De là,

l'apparence compliquée de la lame médullaire (LMA) sur les coupes obliques ou simplement verticales qui n'intéressent pas un seul plan de substance blanche et de substance grise.

Réfléchie sur la circonvolution de l'hippocampe, la substance réticulaire d'Arnold s'y étale horizontalement de dehors en dedans jusqu'au point où la circonvolution se porte en bas et en dehors. Elle ne recouvre donc de la circonvolution de l'hippocampe que ce qui appartient au subiculum, c'est-à-dire à l'étage supérieur de cette circonvolution.

Pour ce qui a trait aux rapports de la corne d'Ammon avec la paroi interne du ventricule, nous verrons ce qu'il faut en dire, à propos du faisceau inférieur du forceps (FOi).

Substance blanche.

cc. **Le corps calleux**, sur cette planche, est coupé transversalement en avant du splenium. Il ne reste donc ici plus guère de fibres appartenant au forceps. Seules les fibres les plus inférieures et les plus antérieures du splenium, qui vont envelopper la corne d'Ammon, s'isolent assez nettement des fibres directement transversales. On constate que les fibres transversales du corps calleux se portent horizontalement en dehors, au-dessus de la paroi ventriculaire, et qu'elles se recourbent en majeure partie de haut en bas et de dedans en dehors, au contact de la face externe du ventricule. Elles forment ainsi une cloison épaisse, le *tapetum* (TAP, fig. 34), dont les faisceaux se comportent dans cette région comme se sont comportés ceux du forceps supérieur et moyen dans des régions plus postérieures. Arrivés à l'angle inféro-externe du ventricule, ils se réfléchissent sous la paroi inférieure et vont, les uns directement en dedans, les autres obliquement en dedans et en avant, s'épuiser dans l'écorce de la circonvolution de l'hippocampe. Nous savons que cet épuisement progressif ne s'accomplit que dans l'étage inférieur de la circonvolution. Nous savons aussi que la réflexion à la face inférieure du ventricule ne se fait pas en masse, tout d'un coup, pour toutes les fibres visibles sur un plan de section, mais seulement pour quelques-unes d'entre elles. Celles-ci forment alors la couche supérieure du faisceau longitudinal inférieur; et c'est parce qu'elles ne se réfléchissent pas toutes ensemble que la couche

supérieure de ce faisceau est nécessairement moins épaisse que le tapetum lui-même. Nous y reviendrons plus loin.

TAP. Le tapetum. La totalité des fibres du corps calleux, en dehors de celles qui ont fourni aux faisceaux moyen et inférieur du forceps (FOm et FOi, fig. 34), s'étend de dedans en dehors au-dessus du ventricule et va former la paroi externe de celui-ci. Ses fibres n'appartiennent plus à proprement parler au forceps major, quoiqu'elles n'en soient séparées par aucune démarcation appré-

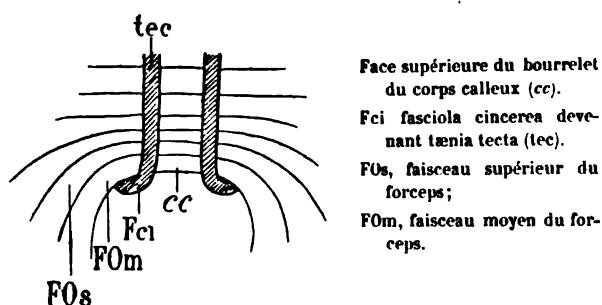


Schéma 65.

ciable. Les fibres du forceps sont, en somme, les fibres du corps calleux qui se portent d'avant en arrière, du bourrelet (ou splenium) aux circonvolutions occipitales internes.

FS. Le faisceau sensitif, dont les deux couches sont déjà reconnaissables sur les premières figures de cette planche, se divise d'une façon évidente en deux plans sur les trois dernières figures. Ces deux plans, adossés dans toute leur hauteur, se composent de fibres à directions différentes (fig. 35); les plus externes (FSe) se portent assez exactement dans le sens antéro-postérieur; les plus internes sont, elles aussi (FSi), antéro-postérieures, mais en outre obliques en haut et en dedans. Ce qu'il faut remarquer ici, c'est que le faisceau sensitif qui jusqu'à présent n'avait pas été nettement arrêté à sa partie externe, s'isole avec une très grande précision, surtout en bas, au voisinage de sa réflexion sous-ventriculaire.

FLi. Le faisceau longitudinal inférieur change d'aspect; il est réduit à une couche sur la figure 31 (FLI); il en a trois sur les coupes 35 et 36. Cela tient à ce que la disparition, par épuisement progressif du tapetum sous le plancher du ventricule, augmente le nombre des stratifications des fibres entre cette paroi ventriculaire et

le fond du grand sillon occipito-temporal. Mais cela ne veut pas dire que les trois couches du faisceau longitudinal inférieur, signalées précédemment, se soient reconstituées ici. Deux couches nouvelles (FL4, FL5) ont fait leur apparition. Elles ne représentent pas de nouveaux faisceaux. Le faisceau longitudinal inférieur est toujours formé des mêmes fibres. Seulement les fibres qui sur une coupe précédente formaient la couche moyenne, forment maintenant la couche inférieure. Celles qui formaient la couche inférieure,

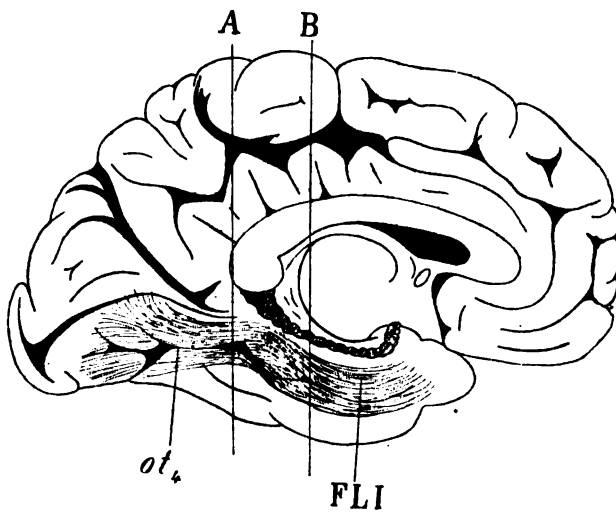


Schéma 61.

Profil du faisceau longitudinal inférieur, vu par transparence à la face interne d'un hémisphère gauche. Sur une coupe verticale (A) il est horizontal; sur une coupe verticale (B) il est oblique en bas et en avant, suivant toujours la direction du grand sillon occipito-temporal (ot₄).

forment une couche plus inférieure encore. On comprend ainsi que les couches (FL3, FL4, FL5) du faisceau longitudinal inférieur (fig. 35) ne soient qu'une disposition vraiment peu différente de ce qui avait été signalé jusqu'à présent : la couche la plus inférieure, quelque numéro qu'elle porte, répond toujours nécessairement au faisceau diffus du fornix (FDF), une fois qu'il s'est réfléchi dans le gyrus fusiforme. Quant à la couche la plus supérieure, elle répond toujours au tapetum ; les couches intermédiaires (entre la plus supérieure et la plus inférieure) répondent toujours au faisceau sensitif interne (FSi), et à une partie du faisceau

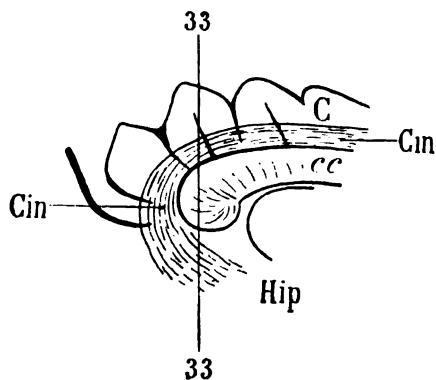
sensitif externe (FSe). Il y a d'ailleurs une autre raison qui fait que le faisceau sensitif interne (FSi), parvenu au fond du sillon occipito-temporal (ot_4), paraît se stratifier en couches supplémentaires. On constatera, en examinant la planche 7, que la cinquième circonvolution temporale (T^5) où aboutissent les fibres sensitives, perd peu à peu d'épaisseur, d'arrière en avant. Le plancher du ventricule sphénoïdal s'abaisse. Une coupe pratiquée en arrière (A, Schéma 64) dans une région où les trois couches sous-ventriculaires sont nettement parallèles, fera voir sur la surface de section trois plans horizontaux séparés par des lignes de démarcation très arrêtées. Une coupe pratiquée en avant (B), en un point où les trois couches ventriculaires du faisceau longitudinal inférieur s'enfoncent obliquement dans la circonvolution de l'hippocampe, fera voir, sur la surface de section, une superposition de couches différemment teintées, et plus nombreuses que ne le sont en réalité ces couches elles-mêmes. Toutes les fois, en effet, qu'un faisceau décrit une courbe, et que cette courbe est intéressée par la coupe sur deux points de son trajet, la section fournit deux teintes différentes, et en général d'autant plus tranchées que le rayon de courbure du faisceau est plus petit.

FDF. Le faisceau diffus du fornix est visible (fig. 32 et suiv.) dans deux régions très éloignées l'une de l'autre : la région de la scissure limbique (L) et de la circonvolution limbique, et la région du gyrus fusiforme T^4 . Dans la région limbique, aplati entre la substance corticale et le faisceau sensitif du centre ovale (CO), il se confond insensiblement avec le faisceau compact du fornix (FCF). Dans la région du gyrus fusiforme (T^4), il fait suite au faisceau sensitif externe (FSe) et mêle quelques-unes de ses fibres avec celles du faisceau sensitif externe qui se réfléchissent sous le ventricule.

FCF. Le faisceau compact du fornix est, comme nous l'avons déjà vu, situé toujours immédiatement en dehors du cingulum (Cin). Les coupes de cette planche étant très voisines de celles de la planche précédente, l'aspect du faisceau compact du fornix ne s'est pas modifié. Ses fibres se portent presque directement de dehors en dedans. Quelques-unes (fig. 34), au contact du corps calleux, présentent une coloration foncée. Ce sont les fibres les plus inférieures de ce faisceau, coupées perpendiculairement à leur axe, au moment où, venues de la partie inférieure et postérieure du lobe carré et du

cuneus, elles passent dans la circonvolution limbique. Un peu plus en avant, devenues transversales, et se dirigeant de dehors en dedans vers la circonvolution limbique, dans le plan de la coupe, elles deviennent progressivement plus claires, puis se mêlent au réseau blanc du manteau de la circonvolution limbique (fig. 56, FCF).

Cin. Le **cingulum** se reconnaît à des caractères parfaitement précis, d'abord au-dessus du corps calleux, puis au-dessous de la corne d'Ammon. Comme il décrit un trajet arqué à concavité antérieure établissant une anastomose entre la région antéro-supérieure et la région postéro-inférieure de la circonvolution limbique (C), comme d'autre part ses fibres inférieures s'épanouissent en divergeant dans la partie inférieure de la circonvolution



Coupe 33 (vertico-transversale) divisant le cingulum (Cin) au-dessus et au-dessous du corps calleux (cc). Le faisceau du cingulum accompagne la circonvolution limbique (C) jusque dans la circonvolution de l'hippocampe (Hip) qui fait suite à la circonvolution limbique (C).

Schéma 65.

lution limbique ou hippocampe, il ne faut pas s'attendre à trouver son épaisseur égale dans sa partie supérieure et dans sa partie inférieure. On le voit (fig. 33), au-dessus du corps calleux, représenté par le croissant foncé, compact, homogène, à concavité interne, que nous avons déjà mentionné. Les fibres les plus foncées sont toujours celles qui sont les plus voisines du corps calleux. Ce sont les plus directes d'une extrémité du corps calleux à l'autre. — Au contraire, au-dessous de la corne d'Ammon (fig. 32, 33, 36), il est exclusivement représenté par une lame blanche, interposée entre la substance grise de l'hippocampe et le faisceau inférieur du forceps (FOi). Là ses fibres, que nous avons vues précédemment dirigées en bas et en avant, se portent en dehors et forment la partie la plus supérieure du manteau du subiculum (Hip).

FOi. Le faisceau inférieur du forceps (fig. 32, 54, 36) occupe la partie la plus inférieure et externe du corps calleux. Mais ici, il n'y a plus, à proprement parler, de *forceps*. Les fibres auxquelles on a donné ce nom se dirigent en effet toujours en arrière. Ici les fibres les plus inférieures du corps calleux se portent directement en dehors, sous la forme d'une bandelette blanche, qui va former, à la face interne du ventricule, ce qu'on appelle l'*alveus*. Le faisceau inférieur du forceps, dans ce trajet, est accolé immédiatement à la partie externe du fasciola cinerea (Fci). Il le suit jusqu'à l'angle inféro-interne du ventricule, c'est-à-dire jusqu'au sillon du subiculum (*Dsu*, fig. 36); puis, arrivé là, il change de direction, ainsi qu'en témoigne la coloration foncée de ses fibres (FOi, fig. 32, 54): il s'enfonce d'arrière en avant sous la substance grise de l'hippocampe (*Hip*, fig. 34), et peu à peu se perd dans cette partie de l'écorce sphénoïdale.

On peut remarquer que dans la région du splenium d'où émane le faisceau inférieur du forceps (FOi), la teinte claire des fibres transversales du corps calleux devient progressivement plus foncée. Il y a en effet, en dedans du faisceau inférieur du forceps, un faisceau diffus de fibres antéro-postérieures qui, sur les coupes plus antérieures, se détachera nettement de l'*alveus*. Ce faisceau diffus (FI, fig. 36) représentera l'origine de la fimbria.

F0m. Le faisceau moyen du forceps est réduit à une sorte de moignon de substance blanche, cassé irrégulièrement en dehors, et flottant dans la cavité ventriculaire. La cassure est verticale; mais elle représente l'ancienne voûte horizontale du ventricule. Une partie de ses fibres, après avoir recouvert la voûte du ventricule, descend dans la paroi externe de celui-ci, en dedans du faisceau supérieur du forceps et se porte en avant (F0m, fig. 35).

F0s. Le faisceau supérieur du forceps (F0s, fig. 33, 35) se continue au-dessus de la paroi ventriculaire, de dedans en dehors, avec le tapetum. Il est le tapetum lui-même TAP; mais il ne prend ce nom que lorsqu'il redescend à la face externe du ventricule qu'il *tapisse*. Dorénavant il ne sera plus question du faisceau supérieur du forceps, mais seulement du tapetum formant la paroi ventriculaire externe. Nous avons déjà dit que les fibres du tapetum arrivées au voisinage de l'angle inféro-externe du ventricule se portent en avant (F0s, fig. 34), et puis ensuite en dedans sous le plancher de

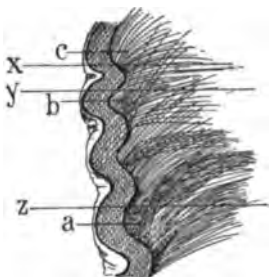
la corne occipitale, au-dessus du faisceau longitudinal inférieur (FLI).

CO. Faisceau du centre ovale. Nous avons vu que le faisceau sensitif externe, dirigé d'avant en arrière à sa partie inférieure, s'incline en haut et en dedans à sa partie supérieure. Au-dessus du ventricule (dont il est séparé par le tapetum (TAP), fig. 32), il semble même, autant qu'on en juge par la coloration claire de ses fibres, se porter horizontalement en dedans vers la circonvolution limbique. Cette dernière partie de son trajet, assez mal déterminée sur les coupes verticales, s'effectue dans la région du centre ovale. Nous appellerons faisceau sensitif du centre ovale (CO) l'espace clair, triangulaire, à sommet dirigé en dedans, qui paraît faire suite au faisceau sensitif externe. Cet espace clair (CO), fig. 52, 53, 54, 55, 56) est limité en haut par le faisceau diffus du fornix (FDF); la démarcation est très tranchée. En bas il est limité par le tapetum (TAP); ici la distinction entre les deux faisceaux est assez difficile à établir. Le fait est que leurs fibres sont également horizontales. Mais celles du faisceau sensitif du centre ovale se dirigent en avant et en dedans, tandis que celles du tapetum se dirigent franchement en dehors. En faisant varier l'éclairage de la coupe, on arrive presque toujours à constater que les deux faisceaux en question ne mélangent pas leurs fibres.

L'examen des coupes représentées sur la planche 6 permet de supposer que les fibres du faisceau sensitif du centre ovale (CO) se portent en dedans vers la circonvolution limbique, en passant au-dessus du cingulum (*Cin*) et en s'intriquant finalement avec celles du faisceau compact du fornix (FCF, fig. 54, 55).

FPF. Le faisceau pariéto-frontal, qui est facile à reconnaître sur les coupes 54, 55, ne l'était pas sur les coupes 51, 52, 53. Cela tient à ce qu'il se compose d'une série de plans imbriqués et onduleux, dont nous donnons ici une représentation schématique (Schéma 66). Les coupes vertico-transversales *x*, *y*, *z*, parallèles entre elles, divisent ces plans suivant des intersections différentes. En (*a*), par exemple, les fibres sont coupées perpendiculairement à leur axe, au voisinage de l'écorce; en (*b*) elles sont coupées obliquement; en (*c*) elles sont coupées parallèlement. Partout où elles sont coupées perpendiculairement à leur axe, elle ont la teinte foncée qu'on distingue sur les figures 54, 55, 56 de la planche XVI; partout

où elles sont coupées parallèlement à leur axe, leur teinte est claire. Il s'agit là d'une disposition connue depuis longtemps et qui saute aux yeux lorsqu'on casse des cerveaux durcis dans une solution trop concentrée d'acide chromique. Les surfaces de cassure correspondent aux sortes de surfaces de clivage qui séparent réellement les unes des autres les lames imbriquées du faisceau pariéto-frontal. Foville a donné une reproduction très exacte de cette disposition sur la planche XIV de son bel atlas. On en trouve également une ébauche,



Coupes x, y, z, dans le manteau de l'hémisphère au voisinage de l'écorce. Les fibres a, b, c s'insèrent sur l'écorce; leurs angles d'incidence diffèrent selon l'inclinaison de la substance grise sur la partie blanche du manteau.

Schéma 66.

mais beaucoup plus simple, dans l'atlas de Leuret et de Gratiolet, où elle est empruntée non plus à l'homme, mais au singe papion (pl. XXVI, fig. 1, 2, 3, 4).

PLANCHE XVII

COUPES VERTICO-TRANSVERSALES PASSANT PAR LE LOBULE PARACENTRAL, LE PENTAGONE DE LA CIRCONVOLUTION LIMBIQUE, LA PARTIE ANTÉRIEURE DU SPLENIUM ET LA PARTIE MOYENNE DU TUBERCULE QUADRIJUMEAU POSTÉRIEUR.

Écorce.

La forme des surfaces de section est absolument la même que sur les planches précédentes. Quelques modifications sans grande importance sont seulement à relever.

A la face interne, au-dessus de la scissure limbique (*L*, fig. 39, 40), le couteau a entamé un repli de la substance grise, qui appar-

tient en majeure partie à la première circonvolution frontale (F¹). Puis, plus loin (fig. 42), on voit la substance blanche pénétrer dans ce repli cortical; c'est le lobule paracentral (Pa), dont l'apparition ne change d'ailleurs rien d'essentiel aux rapports des faisceaux du centre ovale avec l'écorce.

Sur les figures 37 et 42, on distingue au-dessous du corps calleux (cc), sur la ligne médiane, la moitié de la section transversale de la glande pinéale (G).

Entre le corps calleux et le bord inférieur de l'hémisphère (fig. 41, T³), un nouvel aspect de la face interne du cerveau nous est représenté par la section de la couche optique (Th). Il s'agit seulement de la portion la plus reculée et en même temps la plus externe ou *pulvinar*. Elle est blanche dans presque toute son étendue, attendu que la lame du couteau n'a encore traversé que des fibres de revêtement, dirigées obliquement en bas et en dehors, dans le plan de section.

Enfin, à la face externe, deux changements se sont produits : d'abord (fig. 42) on voit la circonvolution pariétale supérieure (P¹) se confondre avec la pariétale ascendante (P). Jusqu'à présent, ces deux circonvolutions avaient été séparées par le sillon post-rolandique (p₁). Désormais, les deux circonvolutions confondues ne porteront plus que la désignation (P) de la pariétale ascendante.

Enfin, au milieu du lobule pariétal inférieur, et plus spécialement dans la région désignée sous le nom de lobule du pli courbe (GP), on remarque (fig. 37) un diverticulum gris (S), qui représente la partie la plus reculée de l'écorce de la scissure de Sylvius; puis (fig. 42), la scissure elle-même pénétrant dans ce diverticule de substance grise. L'apparition de la scissure de Sylvius sur les coupes verticales apporte toujours des modifications notables dans les rapports profonds de la substance blanche à son pourtour.

Cavité ventriculaire.

De plus en plus haute, de plus en plus étroite et même resserrée à sa partie moyenne (fig. 42), elle n'est plus reconnaissable, relativement à ce qu'elle était sur les coupes précédentes, si ce n'est dans sa région inférieure, où le plancher et ses deux angles conservent la même forme et les mêmes rapports. Dans la région supérieure, elle s'incurve de plus en plus vers la ligne médiane, et sa face supé-

rieure est représentée par une partie de sa face externe, d'abord inclinée en dedans, puis horizontale. Quant à sa face supérieure proprement dite, elle se réduit à un intervalle de quelques millimètres entre la face externe et la face interne, là seulement où il reste quelques fibres du faisceau moyen du forceps (BCP, fig. 40). C'est en effet dans cet angle rentrant qu'on reconnaît encore l'extrémité la plus antérieure du bulbe de la corne postérieure.

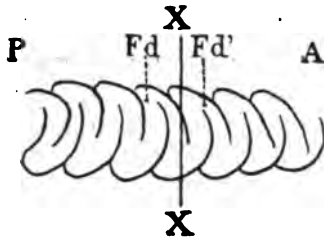
Substance grise.

Les figures de cette planche sont destinées à montrer les changements survenus dans les rapports réciproques des parties constituantes de la corne d'Ammon (fig. 37).

Fci. La substance grise du fasciola cinerea se porte en dehors vers la paroi du ventricule, dont elle n'est séparée que par l'alveus (ALV). Elle longe cette paroi jusqu'à l'angle inféro-interne du ventricule, puis se relève en dedans et se continue avec l'écorce grise de la circonvolution de l'hippocampe (Hip, fig. 38). Sur la première coupe (fig. 37), la substance grise du fasciola cinerea (Fci) est réduite à une bandelette d'une extrême minceur; elle est très peu foncée; il n'en reste bientôt qu'une lamelle qui disparaît complètement sur la figure suivante (fig. 38). A sa place, on voit s'étendre un grand prolongement blanc du corps calleux, qui se confond en bas avec la lame médullaire (LMA) et sur la signification duquel nous allons revenir.

Sur les coupes suivantes (39, 40, 41, 42), la substance grise du fasciola cinerea (Fci) se continue avec le fascia dentata d'une part (Fd), et avec l'écorce de l'hippocampe d'autre part (Hip, fig. 40). Sa communication avec la région sous-calleuse est interrompue; le fasciola cinerea n'existe plus sous le corps calleux. Il en est de même sur les figures 41 et 42, et il en sera ainsi jusqu'à l'extrémité antérieure de la corne d'Ammon. Mais, sur la coupe 42, apparaît au-dessus et en dedans du fascia dentata (Fd), une nouvelle petite masse grise (Fd'); celle-ci est la section d'un autre repli de la substance grise de la corne d'Ammon, situé sur une région antérieure. Par conséquent, une coupe encore plus antérieure fera voir dans ce repli le fascia dentata lui-même. Le fascia dentata n'est autre chose que le corps godronné. La masse grise (Fd') est un godron placé au devant du godron (Fd) des coupes 40 et 41. Cet aspect n'existerait

pas si tous les godrons se succédaient parallèlement sans empiéter les uns sur les autres. Mais comme ils débordent tous les uns sur les autres, la section de l'un d'eux ne peut avoir lieu sans intéresser un fragment de celui qui le suit ou qui le précède (schéma 67).



- A, partie antérieure de l'hémisphère.
- P, partie postérieure.
- XX, coupe vertico-transversale du corps godronné (coupe 42).
- La ligne de section intéresse le repli ou godron Fd et le godron suivant Fd'.

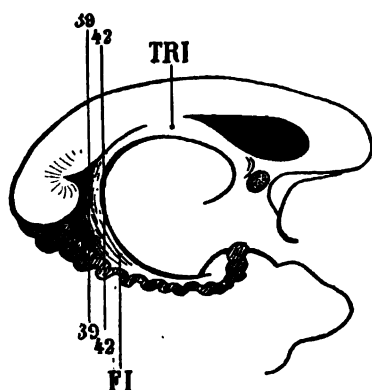
Schéma 67.

LMA. La substance blanche de la corne d'Ammon (fig. 37), étalée au devant du fasciola cinerea et de ses replis (Fci, Fd), part de la face inférieure du corps calleux (fig. 38) et va, obliquement en bas et en dehors, rejoindre la lame médullaire qui tapisse la face supérieure de la circonvolution de l'hippocampe (Hip). Sur la figure 38 on distingue encore quelques taches grises correspondant au reliquat du fasciola cinerea (Fci) et de son tubercule (Tf). Plus loin (fig. 39), ces taches ont disparu parce que le couteau a passé au-devant de la substance grise. Mais la lame médullaire n'est pas pour cela devenue absolument blanche. Sur deux points, en haut et en bas (FI, FI), elle est striée obliquement de haut en bas et de dedans en dehors. C'est qu'en effet les fibres dont elle se compose sont dirigées dans ce sens, les supérieures venant d'avant en arrière, les inférieures allant d'arrière en avant. Cette partie blanche striée, issue de la face inférieure du corps calleux, est le pilier postérieur du trigone cérébral ou *fimbria* (FI). Sur une coupe plus antérieure, où les fibres sont sectionnées plus parallèlement à leur direction générale (fig. 42), la coloration de la fimbria est plus claire.

FI. La fimbria. Confondue en dedans (fig. 37, 38, 39) avec la lame médullaire (LMA) qui revêt le fasciola cinerea, la fimbria s'isole nettement à l'état de bandelette (fig. 41, 42), à partir du moment où la section passe au-devant de la substance grise de la bandelette cendrée. Alors on ne retrouve plus la bandelette cendrée ou fasciola cinerea qu'aux deux extrémités de la fimbria : en haut

(fig. 41), on la reconnaît encore (Fci) sous le corps calleux, mais ce n'est qu'une couche de substance grise d'une extrême minceur, représentant sa partie la plus antérieure. En bas, c'est l'ensemble des replis gris de la corne d'Ammon.

La fimbria (FI), sur toutes les figures de cette planche, apparaît comme un ruban homogène, décrivant un arc à concavité antérieure. Ses fibres émanent de la partie la plus inférieure du corps calleux (fig. 37, FI), où elles forment un faisceau foncé, isolé, compact, se rapprochant de plus en plus de la cavité ventriculaire, mais restant



Coupes 39 et 42 de la fimbria FI, passant du lobe sphénoïdal dans le trigone (TRI).

Schéma 68.

toujours séparé de cette paroi (fig. 40) par une lame blanche (ALV), l'alveus, qui émerge directement de la face inférieure du corps calleux.

La direction des fibres de la fimbria, reconnaissable sur les figures 39, 40, etc., permet de constater qu'elles ne se continuent pas, à la partie inférieure, avec la substance blanche qui recouvre la corne d'Ammon. Entre celle-ci et la fimbria il y a une bandelette arquée, convexe en haut, qui recouvre la substance grise de la corne d'Ammon et qui fait suite à la lame médullaire du subiculum (LMA, fig. 41). Mais la teinte de cette extrémité inférieure, plus claire en dedans, laisse soupçonner que les fibres de la fimbria s'épuisent en partie, surtout en dedans, sur le fascia dentata (Fd), les plus externes continuant toujours leur trajet d'arrière en avant. L'examen des coupes sur des régions plus antérieures nous montrera que le pilier postérieur du trigone ou fimbria s'épuise, en effet, progressivement sur la corne d'Ammon, à sa partie interne. Mais un grand nombre de ses fibres conservent leur groupement compact

jusqu'à la partie antérieure de la corne d'Ammon. Nous allons, également y revenir dans un instant.

ALV. L'alveus. Nous venons de dire que la fimbria est séparée de la paroi ventriculaire par l'alveus (ALV, fig. 40). L'alveus est simplement l'épanouissement des fibres les plus antérieures du faisceau inférieur du forceps (FOi) à la face externe de la corne d'Ammon. Il est bien évident que ces fibres proviennent du corps calleux, où elles sont plus foncées à la partie inférieure et externe du splenium (fig. 41). Elles sont, en tout cas, indépendantes de celles de la fimbria. Celles-ci ne sont qu'accolées au corps calleux; les fibres de l'alveus en font partie intégrante. On peut voir, en outre, que les fibres les plus externes de l'alveus continuent leur trajet oblique en bas et en dehors, jusqu'à la partie inférieure de la corne d'Ammon, qu'elles se portent ensuite en dedans et qu'elles forment, dans ce dernier trajet (fig. 41), la limite supérieure du sillon ou fente, ou diverticule du subiculum (*Dsu*). Elles vont ainsi se continuer sous la corne d'Ammon, comme ont fait déjà toutes les fibres du faisceau inférieur du forceps et se terminent finalement dans l'étage supérieur de la circonvolution de l'hippocampe, en dehors et au-dessus du cingulum (*Cin*, fig. 40).

Les coupes verticales nous font voir ainsi que l'alveus, envisagé généralement comme une couche blanche tapissant la face externe de la corne d'Ammon dans le ventricule, n'est que la continuation la plus antérieure des fibres inférieures du splenium. Ce sont encore ces fibres qui, dans leur ensemble, forment la mince cloison de substance blanche que nous avons appris à connaître sous le nom de triangle sous-calleux (TSC).

Fci. Fasciola cinerea. Sur la figure 42 se détache, au-dessous du corps calleux, un petit triangle blanc (Fci), interposé entre le corps calleux (*cc*), la couche optique (*Th*) et la fimbria (*FI*). C'est la coupe très fine de la mince lamelle blanche qui revêt la partie la plus antérieure du fasciola cinerea. Sur la figure suivante, cette coupe sera encore plus réduite; plus loin, elle aura complètement disparu. Il est rare que les sections soient assez rapprochées les unes des autres pour donner un aspect aussi net à l'œil nu.

Th. Couche optique. Les premières entailles faites dans la partie la plus reculée de la couche optique apparaissent sur cette planche sous la forme d'un ovale (*Th*), foncé en dedans, clair en dehors. La

portion interne foncée est la substance grise du pulvinar, ou portion la plus reculée du thalamus. La portion externe, claire, est la coupe de revêtement blanc de la couche optique. Celui-ci se compose de fibres dont la direction oblique en bas et en dehors commence à se montrer sur la figure 42. Nous verrons ultérieurement le trajet de ces fibres.

Substance blanche.

cc. Le corps calleux augmente d'épaisseur sur les figures 37 et 38, puis diminue. La forme du splenium permet de comprendre ces

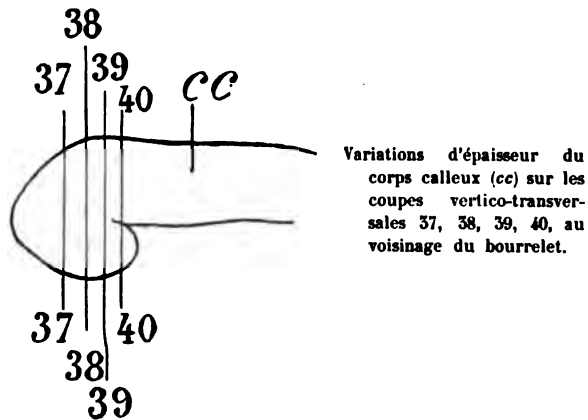


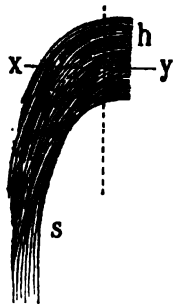
Schéma 69.

variations. Il est, dans son ensemble, strié transversalement. Les stries foncées qui séparent les couches blanches et qui sont visibles seulement sur les cerveaux durcis, représentent les couches de fibres antéro-postérieures qui se groupent, dans le voisinage de l'angle supéro-interne du ventricule, en un faisceau d'abord diffus, qui en devenant compact formera la fimbria (fig. 42, FI).

TAP. Le tapetum (fig. 38) est, d'une façon manifeste, la continuation de la portion supérieure du corps calleux. Il contourne toute la paroi externe du ventricule, jusqu'à l'angle inféro-externe. Là il passe en grande partie sous le plancher du ventricule; mais une partie (TAP, fig. 37, 42) se réfléchit d'arrière en avant sous la forme d'une lamelle foncée, située verticalement dans l'épaisseur des fibres blanches. En dehors du tapetum courent d'avant en arrière les fibres des faisceaux sensitifs interne et externe (FSi, FSe). Le contact est

immédiat, mais il n'y a que contact, du moins dans toute l'étendue verticale de la paroi externe du ventricule. Ici, les fibres du tapetum et du faisceau sensitif ne se mélangent jamais. Il n'en est pas de même dans la région supérieure et externe du tapetum, où les fibres du faisceau sensitif externe (FSe, fig. 42) rejoignent la partie supérieure du corps calleux.

FS. Le faisceau sensitif (fig. 37) est composé de ses deux couches : l'externe, compacte, foncée, dirigée d'avant en arrière (FSe, fig. 38 et suiv.); l'interne, pâle, en apparence moins compacte (FSi), fig. 38 et suiv.), et dont les fibres ont une direction qu'il s'agit de déterminer. On constatera d'abord sur les coupes horizontales que cette partie interne du faisceau sensitif n'est pas moins claire que la partie externe. Donc ses fibres se rapprochent de la direction horizontale; et si elles sont claires sur les coupes verticales, c'est parce qu'elles sont dirigées, d'une façon générale, de dedans en dehors, horizontalement. Nous approchons, en effet, de la région du corps opto-strié, et nous allons voir (pl. IX, fig. 52) que ces fibres prennent leur origine dans un noyau, d'où elles pénètrent dans le centre ovale horizontalement de dedans en dehors. — On pourrait supposer que le faisceau sensitif, sur toutes ces coupes, ne se compose pas de deux couches de fibres, mais seulement d'une seule, incurvée de telle sorte que sur les sections verticales la différence de teinte soit le fait de cette incurvation. La figure ci-contre explique ce que nous



Projection horizontale du faisceau sensitif et changement de direction des fibres de ce faisceau.

h, portion transversale de son trajet.

s, portion sagittale.

xy, une coupe vertico-transversale.

La ligne pointillée indique la direction sagittale, parallèle à la fente interhémisphérique.

Schéma 70.

voulons dire : le faisceau sensitif est constitué par des fibres arquées, d'abord horizontales de dedans en dehors, puis sagittales et un peu obliques en dehors et en arrière. Une section vertico-transversale suivant *xy* laissera à la partie horizontale (*h*) (qui est

dans le plan de la coupe) une teinte claire; tandis que la portion sagittale s , perpendiculaire à xy (ou à peu près), aura une teinte foncée.

Cette hypothèse serait acceptable en totalité (elle ne l'est qu'en partie), si la transition entre la partie externe foncée et la partie interne claire s'effectuait insensiblement. Il n'en est rien. La démarcation est très tranchée; et s'il y a dans le faisceau sensitif interne (FSi) une notable quantité de fibres qui passent dans le faisceau externe (FSe), celui-ci est loin de se composer uniquement des fibres qui ont déjà formé le faisceau interne. Les coupes horizontales démontrent même que la majeure partie des fibres du faisceau externe, venues de beaucoup plus loin en avant, n'ont rien de commun avec le faisceau interne.

FLI. Le faisceau longitudinal inférieur présente ici quatre couches (fig. 37 et suiv.) : 1° une couche supérieure claire, formée des fibres les plus internes du tapetum (TAP), réfléchies sous le ventricule; 2° une couche foncée, formée des fibres du faisceau sensitif interne (FSi, fig. 39) et des fibres du faisceau sensitif externe (FSe); 3° une couche claire, formée d'une bonne partie des fibres du faisceau sensitif externe (FSe), mélangées avec les fibres les plus internes du faisceau diffus du fornix (FDF); 4° une couche foncée (FLs, fig. 38), qui est la continuation, sous le ventricule, du faisceau diffus du fornix (FDF). Toutes ces couches du faisceau longitudinal inférieur, sous-jacentes au plancher ventriculaire et au sillon du subiculum (*Dsu*, fig. 41), se prolongent et se perdent dans la circonvolution de l'hippocampe (Hip); elles appartiennent *toujours* à l'étage *inférieur* de cette circonvolution et ne se mélangent avec les fibres de l'étage supérieur que tout à fait au voisinage de l'écorce grise.

Il ne faut pas considérer les stratifications sous-ventriculaires du faisceau longitudinal inférieur comme des faisceaux compacts, absolument séparés les uns des autres. Nous nous sommes déjà expliqué sur ce point (FLI, pl. VI). Ce qui est incontestable, c'est que les couches foncées représentent des faisceaux antéro-postérieurs, et les couches claires des faisceaux transversaux. Les faisceaux antéro-postérieurs foncés deviennent clairs au fur et à mesure qu'ils deviennent transversaux.

FDF. Le faisceau diffus du fornix se reconnaît toujours facilement dans la région limbique (fig. 39, 41). Ses rapports et sa forme

sont ceux que nous avons déjà signalés. Dans la quatrième circonvolution temporale (T'), il devient moins apparent. Il est presque totalement épuisé. Mais nous venons de dire qu'une bonne partie de ce faisceau se prolonge dans la couche la plus inférieure du faisceau longitudinal inférieur (fig. 39, 40, 41).

FCF. Le faisceau compact du fornix ne présente rien de spécial. La majeure portion de ses fibres se porte horizontalement en dedans, vers l'écorce de la circonvolution limbique.

Cin. Le cingulum (fig. 30, 38), dans la circonvolution limbique, est très caractérisé. Nous connaissons sa forme de croissant; elle reste maintenant invariablement la même. A sa partie supérieure et interne, la coloration accentuée qu'il présente dans son ensemble s'atténue peu à peu (fig. 42), de place en place. Cela signifie simplement que ses fibres supérieures se portent souvent directement en dedans vers l'écorce limbique pour s'y insérer. Mais les fibres les plus voisines du corps calleux gardent, sur toute leur étendue, leur homogénéité. En d'autres termes, les fibres supérieures du cingulum sont des fibres courtes; les fibres inférieures sont des fibres longues.

Au-dessous de la corne d'Ammon (fig. 39, 40, 42), elles se portent en dehors et se mêlent avec toutes celles de l'étage supérieur du subiculum. Leurs plus proches voisines sont celles du faisceau inférieur du forceps (FOi, fig. 37).

FOi. Le faisceau inférieur du forceps que nous avons vu constituer l'alveus, passe, en effet, sous la corne d'Ammon et va, au-dessus du sillon du subiculum (*Dsu*), se jeter, de dehors en dedans, dans l'étage supérieur de la circonvolution de l'hippocampe. Jusqu'à présent, nous avons su reconnaître sa section transversale foncée, compacte; par conséquent, il était dirigé d'arrière en avant. A présent, il se porte directement en dehors, comme le cingulum, son faisceau satellite. Il a une teinte franchement claire (FOi, fig. 37).

En haut, dans le corps calleux, il s'isole de plus en plus complètement de la fimbria (FI, fig. 39).

FI. La fimbria, qu'on peut considérer comme un faisceau antéro-postérieur du corps calleux (du moins dans la région du splenium), entoure en dedans le faisceau inférieur du forceps, dont elle dérive, et s'incline en dehors et en bas (elle accompagne (fig. 42) le faisceau inférieur du forceps, avec lequel elle paraît se confondre dans la

paroi interne du ventricule). Mais, au voisinage de la corne d'Ammon (fig. 40, 41), ses fibres (FI) changent de couleur : claires d'abord, elles deviennent progressivement foncées. Elles se portent en avant, au-dessus de la corne d'Ammon. Elles sont désormais séparées du hile du fascia dentata (Hfd, fig. 41) par une lame blanche, transversale, qui continue, de dedans en dehors, la lame médullaire de la corne d'Ammon (LMA, fig. 42). La continuité de celle-ci avec la fimbria n'est pas seulement apparente, elle est réelle.

F0m. Le faisceau moyen du forceps a presque totalement disparu. On ne retrouve que sur certaines coupes (fig. 37, 39, 42) le bourgeon blanc de ce faisceau, à son insertion sur le corps calleux, vestige du bulbe de la corne postérieure.

CO. Le faisceau sensitif du centre ovale diminue d'épaisseur (fig. 38, 39, 40) entre le tapetum (TAP) et le faisceau diffus du fornix (FDF). Sur les figures 41, 42, on reconnaît d'ailleurs que ses fibres, à leur extrémité interne, se portent plus en avant et se mélangent d'une façon plus intime avec toutes celles que renferme le manteau de la circonvolution limbique (C, fig. 41).

FPF. Le faisceau pariéto-frontal devient plus compact, surtout dans l'épaisseur de la première circonvolution frontale (F¹, fig. 37, 39, 42). On l'y voit prendre une insertion puissante (fig. 39) au contact du lobule paracentral (Pa).

PLANCHE XVIII

COUPES VERTICO-TRANSVERSALES PASSANT
PAR LE LOBULE PARACENTRAL, LE PENTAGONE DE LA CIRCONVOLUTION
LIMBIQUE ET LA PARTIE ANTÉRIEURE DU TUBERCULE
QUADRIJUMEAU POSTÉRIEUR

Écorce.

Les coupes, très rapprochées de celles de la planche précédente, ne s'en distinguent que par des détails insignifiants. Les explications relatives à l'écorce s'appliquent donc à ces deux planches.

On remarquera cependant que la section de plus en plus large du pulvinar (Th) modifie l'aspect de la face interne de l'hémisphère. — Le sinus du corps calleux (sC) est et continue d'être très apparent; la petite languette de substance grise qui, au-dessous de lui, s'étale sur la face supérieure du corps calleux (cc) représente le prolongement antérieur du fasciola cinerea.

A la face externe, la scissure de Sylvius (S') s'enfonce dans l'hémisphère, repoussant devant elle une couche de substance grise dont on reconnaît une tache aberrante au beau milieu de la substance blanche. Cette tache répond au fond même de la scissure; c'est l'extrémité de son cul-de-sac postéro-interne. Ce cul-de-sac, plus ou moins profond, repousse *toujours* en dedans le faisceau sensitif (FSe, FSi), qui décrit une concavité externe, en général située vers le milieu de la hauteur du ventricule.

Cavité ventriculaire.

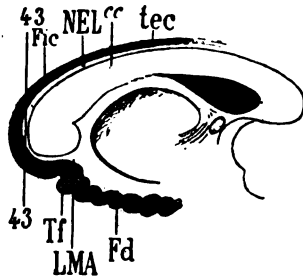
Toujours plus haute, à mesure que les coupes sont plus antérieures, elle présente, au voisinage du pulvinar une irrégularité de forme qui tient surtout ici aux rapports de la fimbria (FI). En effet, la fimbria est réduite à une lame blanche qu'on voit se rétrécir de plus en plus à sa partie inférieure; elle flotte en quelque sorte, n'étant plus maintenue que par ses deux extrémités; les changements de position qu'elle subit sous le passage du couteau augmentent ou diminuent les dimensions de la lumière ventriculaire. Les coupes approchent de la région où le ventricule latéral sera divisé en deux étages: un supérieur, un inférieur. C'est le point où sa cavité présente son maximum de hauteur.

Substance grise.

Les particularités relevées déjà à l'occasion de la formation de la corne d'Ammon se retrouvent ici sans modifications profondes. L'aspect général de la circonvolution de l'hippocampe est le même. Nous signalerons seulement les quelques changements qui se sont accomplis depuis les coupes de la planche précédente. Celles-ci d'ailleurs leur font suite à une distance d'un quart de millimètre.

LMA. Au-dessous de la partie inféro-externe du corps calleux et lui adhérent, on voit une tache blanche représentant la couche de

substance médullaire qui tapisse le fasciola cinerea. Elle est d'une extrême minceur. Elle tient en avant au corps calleux (cc), avec lequel elle se confond. En arrière, elle n'est pas moins intimement fixée au fasciola cinerea (Fci). Sur les coupes suivantes elle disparaît; ses fibres antéro-postérieures, disposées sous la forme d'une bandelette excessivement ténue, courent sur la convexité du corps



cc, Corps calleux.


43, Coupe vertico-transversale passant en arrière du corps calleux à travers la lame médullaire du fasciola cinerea. Cette lame forme en bas, au-dessus du fascia dentata (Fd) la lame médullaire de la corne d'Ammon, ou substance réticulaire d'Arnold. En haut, elle forme le tractus de Lancisi (NEL), situé au-dessous du prolongement antérieur du fasciola cinerea (Fci), qui devient, plus en avant, le tœnia tecta (tec).

Tf, Tubercule du fascia dentata.

Schéma 71.

calleux et représentent les *tractus de Lancisi* ou *stries médullaires médianes*. Ces tractus sont parfois à peine visibles, tantôt plus, tantôt moins rapprochés du sinus du corps calleux.

Comme elle est adhérente en arrière au fasciola cinerea, il faut s'attendre à la retrouver sur le segment inférieur de cette couche grise à la partie supérieure de la corne d'Ammon. Elle y forme en effet (fig. 45, 46) un revêtement blanc, étalé horizontalement (LMA) au-dessus de la substance grise de l'hippocampe. La lame médullaire en question est appelée encore quelquefois *substance réticulaire d'Arnold*; elle ne se présente pas en effet sous la forme d'une enve-



Fragment de la circonvolution de l'hippocampe recouverte par la lame réticulaire d'Arnold (grandeur naturelle). Cette lame est rendue très évidente par un séjour de 24 heures dans le bichromate d'ammoniaque.

LMA, substance réticulaire;

Fi, fimbria;

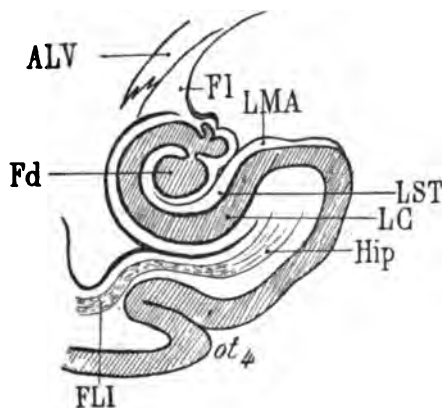
Fd, fascia dentata.

Schéma 72.

loppe continue et uniforme; c'est une sorte de treillis, de filet, dans les mailles duquel on reconnaît la substance grise sous-jacente. Il

peut donc arriver que les coupes vertico-transversales passent par les mailles grises au lieu de passer par le treillis blanc. Dans ce cas la substance réticulaire d'Arnold ou lame médullaire (LMA) semble faire défaut (voy. pl. IX, fig. 49, et pl. X, fig. 60). Il n'en est rien, car sur les coupes suivantes on la retrouve. Elle est sujette aussi à des variations d'épaisseur assez considérables. Elle s'amincit de dedans en dehors progressivement (fig. 46, 47, 48), et disparaît sur le bord interne de la circonvolution de l'hippocampe. En dedans, au contraire, elle s'élargit (fig. 47), passe au-dessus du fascia dentata (Fd', fig. 44), et se continue avec la partie interne de la fimbria, mais sans mélanger ses fibres avec celles de cette dernière (FI, fig. 45).

On peut se demander si, au niveau du corps godronné, la lame médullaire LMA (fig. 48) passe toujours directement de la surface de l'hippocampe à la fimbria. Il y a des interruptions dans sa continuité, plus nombreuses au-dessus du corps godronné que partout ailleurs. Les saillies du fascia dentata peuvent avoir pour conséquence l'amincissement de la lame médullaire. Mais ce n'est pas tout. La lame médullaire s'enfonce toujours ou envoie un prolongement entre la substance grise de l'hippocampe (LC, fig. 46) et le



Coupe vertico-transversale de la circonvolution de l'hippocampe (Hip) et de la corne d'Ammon (Fd).

Fd, fascia dentata de la corne d'Ammon.

LC, lamina convoluta.

LMA, substance réticulée d'Arnold.

LST, stratum lacunosum.

FI, fimbria.

ALV, alveus.

ot, grand sillon occipito-temporal.

FLI, faisceau longitudinal inférieur.

Schéma 73.

fascia dentata (Fd). Ce prolongement n'est pas, du reste, un simple diverticulum de la substance réticulaire. C'est une véritable invagination, dans laquelle on peut facilement reconnaître deux feuillets; et entre ces deux feuillets circulent des ramifications de la pie-mère. La substance blanche de la portion invaginée s'appelle

stratum lacunosum (LST). Mais, après avoir décrit son trajet circulaire autour de la convexité inférieure du fascia dentata (Fd), cette lame revient vers l'écorce du fascia dentata et continue son trajet de dehors en dedans, pour aller s'adosser à la fimbria (FI).

Fd. Le fascia dentata est la partie la plus profonde de la corne d'Ammon. Toutes les figures de la planche XVIII démontrent, comme les précédentes, qu'il n'est que la continuation de la substance grise de l'hippocampe retournée sur elle-même, comme un point d'interrogation horizontal. D'autre part, nous savons que le fascia dentata forme une série de saillies godronnées à la surface de la

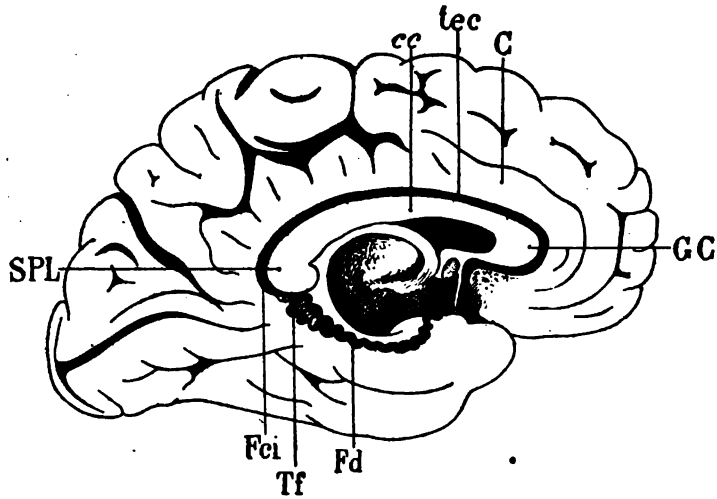


Schéma 74.

cc, corps calleux. — SPL, bourrelet. — GC, genou. — Fd, fascia dentata. — Fci, fasciola cinerea. — tec, tænia tecta. — Tf, tubercule du fasciola cinerea. — C, circonvolution limbique.

circonvolution de l'hippocampe; qu'il est séparé de celle-ci par un sillon (sillon de l'hippocampe) où s'enfonce le stratum lacunosum (LST, fig. 45); enfin qu'il est la continuation du fasciola cinerea en arrière du splenium du corps calleux. Déjà on a vu que le fasciola cinerea s'insinuait, au-dessus du splenium, dans la profondeur du sinus du corps calleux (sC, fig. 45), et qu'il y représentait un repli de la substance grise de la circonvolution limbique (C, fig. 43, 45). Ce repli, très mince, très effilé à son extrémité interne, n'est que le *tænia tecta* (tec, fig. 45 et schéma 74), ou *tractus gris longitudinal de Duverney*, ou *tractus latéral*, appelé encore par les

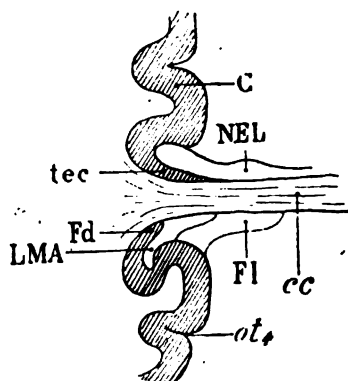
Allemands *induseum griseum*¹. Nous lui conserverons exclusivement le nom de *tænia tecta*, qui lui convient beaucoup mieux que tous les autres. Ainsi le corps godronné ou fascia dentata, le fasciola cinerea et le *tænia tecta* sont une seule et même chose ; pour mieux dire, c'est la même bandelette de substance grise, présentant, suivant les points où on l'examine, de grandes différences de volume et de forme, mais partout continue avec elle-même, sans aucune interruption. Elle parcourt un trajet considérable, demi-circulaire, tout autour du corps calleux, accolée au cingulum (*Cin*, fig. 44, 46) avec lequel elle a certainement d'autres rapports que des rapports de contiguïté. Elle part, en avant, de la substance grise basilaire, s'enfonce sous la circonvolution limbique, franchit le genou du corps calleux, longe son bord externe, l'accompagne en arrière jusqu'au splenium, se réfléchit derrière celui-ci et prend à ce niveau le nom de fasciola cinerea. Puis, toujours adossée à la circonvolution limbique, elle se porte du cap du lobe carré à la circonvolution de l'hippocampe, formant la lisière la plus externe du pli de passage temporo-limbique. Arrivée à la circonvolution de l'hippocampe, elle change de nom encore une fois et devient le corps godronné ou fascia dentata.

Dans tout ce long parcours elle est intercalée entre deux tractus blancs composés de fibres longitudinales. Le tractus interne est le tractus de Lancisi. Le tractus externe est le cingulum. L'un et l'autre se retrouvent toujours, en dedans et en dehors du *tænia tecta*, quelle que soit la région où on l'examine et quel que soit le nom qu'on lui donne. Au-dessus et en dehors du corps calleux, le tractus blanc externe est le cingulum, avons-nous dit ; on le voit sur toutes les figures des planches précédentes et encore sur la figure 44 de la planche XVIII, accompagner la substance grise de l'hippocampe. Le tractus interne, au-dessus du corps calleux, s'appelle tractus de Lancisi (schéma 74) ; au-dessous du corps godronné il s'appelle *lame médullaire de l'hippocampe* ou *substance réticulaire* d'Arnold (LMA). Mais c'est toujours le même appareil fibreux.

Ce n'est pas tout. On peut considérer le *tænia tecta* et le corps godronné comme la réflexion de la substance grise corticale sur elle-même, aussi bien au-dessus du corps calleux qu'au-dessous. Le

1. *Indusium* (Varr. ap. Non.) désigne en latin un peignoir de femme. Nous avouons ne pas comprendre l'adaptation de ce mot à la disposition anatomique dont il est ici question.

schéma 75 démontre qu'il ne s'agit pas là seulement d'une comparaison. Cette réflexion de la substance grise corticale est un fait réel et constant, dans toute l'étendue de la circonvolution limbique.



Réflexion du fascia dentata (Fd) à la partie postérieure du corps calleux (cc).

Il devient le tænia tecta (tec) à la face supérieure du corps calleux.

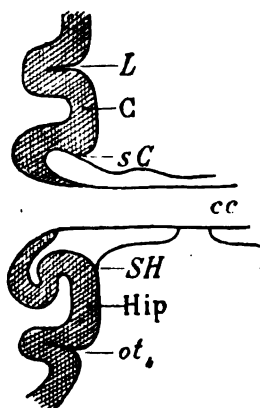
La substance réticulaire d'Arnold (LMA) devient le tractus de Lancisi (NEL).

La circonvolution de l'hippocampe située au-dessus du quatrième sillon occipito-temporal (ot_4) devient la circonvolution limbique (C).

FI, la fimbria.

Schéma 75.

Précisément elle répond au *limbe* de l'hémisphère, c'est-à-dire à toute la portion de l'écorce où la substance grise s'arrête et est remplacée par de la substance blanche. En haut, c'est le corps calleux (cc); en bas, c'est le trigone ou son pilier postérieur, la fimbria (FI), qui limite l'écorce. Le corps calleux se confond avec le tractus de Lancisi et s'enfonce au-dessus du tænia tecta. La fim-



Réflexion du sillon de l'hippocampe SH dans le sinus du corps calleux (sC). Ces deux sillons séparent du corps calleux (cc) les deux circonvolutions homologues :

C, la limbique ou circonvolution du corps calleux;

Hip, la circonvolution de l'hippocampe.

L, scissure limbique.

ot_4 , grand sillon occipito-temporal.

Schéma 76.

bria (corps calleux réfléchi) se confond avec la lame médullaire (tractus de Lancisi réfléchi), et s'enfonce au-dessus du fascia dentata (tænia tecta réfléchi). Au niveau où la substance grise de

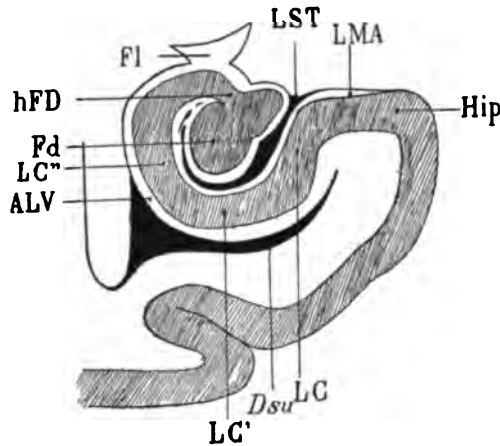
l'écorce se réfléchit sur elle-même, on voit un espace libre séparant les deux surfaces de cette sorte d'invagination (schéma 75). L'espace libre au-dessus du splenium s'appelle *sinus du corps calleux* : au-dessous il s'appelle *sillon de l'hippocampe*; mais c'est le même sillon avec deux noms différents. Enfin les deux circonvolutions situées au-dessus et au-dessous de ce sillon, la circonvolution du corps calleux en haut (C), la circonvolution de l'hippocampe en bas (Hip), sont une seule et même circonvolution, dont Broca a su, avec une rare sagacité, démontrer l'autonomie par l'anatomie comparée, et qu'il a appelée la *circonvolution limbique*.

En poursuivant plus loin encore l'analyse de cette disposition si remarquable, on arriverait facilement à prouver que la scissure limbique (L) qui limite en haut la circonvolution limbique, n'est que la suite du grand sillon occipito-temporal (*ot*), qui limite en bas la circonvolution de l'hippocampe. Nous avons déjà insisté sur la constance de ce dernier sillon, sur la précocité de son apparition, sur la permanence de ses rapports profonds. Nous avons dit qu'il était le lieu d'insertion du faisceau diffus du fornix, aussi bien dans la région pariétale interne que dans la région temporale interne. Toutes ces raisons suffisent, et au delà, pour justifier son assimilation avec la scissure limbique.

LC. La substance grise de la circonvolution de l'hippocampe, avant de se terminer dans le fascia dentata (Fd), décrit une double courbe dont le sens est invariable. C'est une sorte d'S italique, couchée horizontalement sur le subiculum. Il est important de désigner par un nom spécial chacune des parties de cette courbe. La portion verticale interne, grise jusqu'à la surface (Hip), est l'écorce de l'hippocampe proprement dit. La portion horizontale, recouverte par la lame médullaire (LMA), est l'écorce ou substance grise du subiculum. Le subiculum a pour limite supérieure cette surface et pour limite inférieure le prolongement virtuel de l'angle inféro-interne de la cavité ventriculaire. Ce prolongement (*Dsu*) est le diverticulum latéral du subiculum; nous avons vu déjà qu'il divise en deux étages, jusqu'à l'écorce, le manteau de la circonvolution de l'hippocampe. La portion verticale de l'écorce, adjacente à la face externe du stratum lacunosum (LST), sera le segment interne de la lamina convoluta (LC); la portion horizontale interposée entre le stratum lacunosum et le sillon du subiculum sera le segment

moyen de la lamina convoluta (LC'). La portion verticale, remon-
tante, sous-adjacente à l'alveus (ALV), sera le segment externe de la

Hip, circonvolution de l'hippocampe, dont la face supérieure, ou subiculum, est tapissée par la substance réticulaire d'Arnold (LMA). La substance grise de l'hippocampe se réfléchit en bas et en dehors pour former les trois segments (interne, moyen et externe) de la lamina convoluta (LC, LC', LC'').



La lamina convoluta se termine par le fascia dentata (Fd), qui se développe à son extrémité après avoir subi un étranglement (hile du fascia dentata, hFd).

La lamina convoluta est séparée de la cavité ventriculaire par l'alveus (ALV).

L'alveus se prolonge, en dedans, sous la lamina convoluta, qu'il sépare du sillon ventriculaire inféro-interne (Dsu).

LST, le stratum lacunosum, sépare la lamina convoluta de sa portion rentrante ou fascia dentata (Fd).

FI, la fimbria, superposée au hile du fascia dentata.

Schéma 77. — Coupe vertico-transversale de l'hippocampe.

lamina convoluta (LC''). La portion amincie, à laquelle le fascia dentata (Fd) est comme appendu, sera — et s'appelle d'ailleurs déjà — le hile du fascia dentata (hFd).

La substance grise de la corne d'Ammon n'est donc qu'une sorte d'enroulement de la substance grise de l'écorce de l'hippocampe,

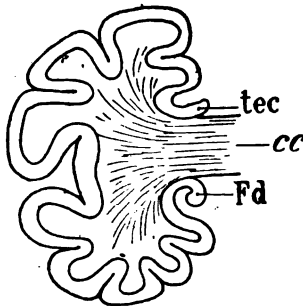


Schéma représentant le renversement de l'écorce à la face inférieure et à la face supérieure du corps calleux (cc), pour former le fascia dentata (Fd) et le tænia tecta (tec).

Schéma 78.

dans un sens inverse de celui que présente le reste de l'écorce sur toute la superficie de l'hémisphère. Comme elle se compose essen-

tiellement du fascia dentata et de ses prolongements supéro-antérieurs (le fasciola cinerea et le tænia tecta), on reconnaîtra le même enroulement de la substance corticale sur le bord libre de ces dernières parties. La figure schématique ci-dessus permet de comprendre immédiatement cette disposition. Il nous reste à examiner les portions blanches de la corne d'Ammon.

FI. La fimbria (fig. 44, 45, 46, 48) occupe la partie inférieure et externe du corps calleux, où ses fibres antéro-postérieures, diffuses, dissociées par les fibres transversales du corps calleux, se portent en dehors et en bas, jusqu'au voisinage du fascia dentata. Elles forment une bonne partie du faisceau oblique qui joint encore le splenium (CR) à la circonvolution de l'hippocampe (Hip, fig 47). Mais elles ne représentent pas la totalité de cette bandelette; elles n'en occupent que la moitié interne, ou les deux tiers internes. Le tiers externe est occupé par l'alveus dont il va être question. A sa partie supérieure la fimbria est donc dirigée d'avant en arrière, là où elle est encore mélangée avec les fibres du corps calleux. Plus loin en arrière, elle se porte en bas et en dehors, et sa teinte devient claire; enfin, tout à fait en bas, elle se porte en avant, au-dessus du corps godronné, et sa couleur est plus foncée. C'est au contact du corps godronné qu'on peut la voir (fig. 45) se continuer de dehors en dedans avec la lame médullaire.

TSC. L'alveus (désigné jusqu'à présent par le signe ALV) se détache de la fimbria vers le milieu du parcours oblique de celle-ci. C'est-à-dire que le couteau laisse flotter ses fibres dans la cavité ventriculaire (fig. 46), alors que la fimbria reste compacte. L'alveus, en effet, n'a que des rapports de contiguïté avec la fimbria. Il lui est simplement accolé et la moindre action mécanique les détache l'un de l'autre. Il n'est plus d'ailleurs représenté ici que par une très mince lamelle, dont nous avons déjà parlé, et que nous avons désignée sous le nom de triangle sous-calleux (TSC). C'est cette lamelle qui, un peu plus en arrière, se continuait avec la face externe de la corne d'Ammon dans le ventricule. Elle forme la paroi interne du ventricule; on la retrouve, aussi bien en avant qu'en arrière (fig. 45, ALV), adossée au segment externe de la lamina convoluta (45, LC^m). Elle est le prolongement le plus inférieure du splenium. Sur les figures 47, 48, l'alveus présente encore quelques encoches; il devient de plus en plus mince. Ce décollement de

l'alveus et de la fimbria est inévitable quand la cavité ventriculaire n'est pas remplie de cire ou de paraffine.

QA. Le tubercle quadrijumeau antérieur est représenté sur le schéma 79 tel qu'il apparaît sur les coupes verticales (fig. 43).

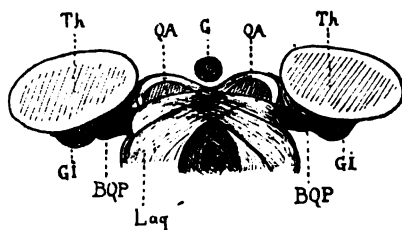


Schéma représentant sur une coupe vertico-transversale la région du tubercle quadrijumeau antérieur(QA).
 Th, thalamus.
 G, glande pinéale.
 Laq, le laqueus (ruban latéral de Reil) avant sa décussation.
 BQP, bras du tubercle quadrijumeau postérieur.
 Gi, corps genouillé interne.

Schéma 79.

Il se compose d'une masse grise (QA) recouverte d'une lame blanche superficielle (ZSQ) (stratum zonale des tubercules quadrijumeaux) dont nous verrons les rapports ultérieurement. Il repose sur une lame blanche de fibres dirigées obliquement en haut et en dedans : le laqueus (Laq, schéma 79).

Au-dessus et en dedans du tubercle quadrijumeau antérieur, on reconnaît la coupe vertico-transversale de la glande pinéale (G), couchée sur la gouttière médiane, antéro-postérieure, qui sépare l'un de l'autre les deux tubercules gauche et droit (43, 48).

Th. Le thalamus ou couche optique (Th), composé de substance grise en dedans, de substance blanche en dehors (43, 44, 45) se présente ici comme un îlot, séparé de toutes les parties avoisinantes par la grande fente de Bichat (Bf, 47). Sa portion inférieure et interne, d'un gris homogène, est le pulvinar (Pul, 46) ou noyau postérieur du thalamus. Il reçoit de la partie externe trois ou quatre bandes de substance blanche, obliques en haut, en dedans et en arrière, et qui appartiennent au stratum zonale (ZS, fig. 46).

Substance blanche.

cc. Le corps calleux (44, 45, 47) consiste surtout en fibres transversales dont la majeure partie forme le tapetum. Il en est ainsi dans toute la région occipitale. Un peu plus en avant les fibres du corps calleux ne suivront plus la paroi ventriculaire ; elles formeront le centre ovale.

TAP. Le tapetum (fig. 44, 46) est la continuation du corps calleux et de ce qui reste du faisceau supérieur du forceps. On peut remarquer sur cette planche que son épaisseur ne cesse de décroître. Il va disparaître presque complètement. Ainsi nous constatons que la diminution d'épaisseur du tapetum se fait progressivement, à mesure que les sections intéressent des parties de plus en plus antérieures du corps calleux. Cela semble démontrer que le tapetum et le splenium du corps calleux ont des rapports étroits; bien plus, que le tapetum n'est autre chose que l'épanouissement du splenium à la face externe du ventricule. Mais cela ne veut pas dire que le tapetum ne se compose que de fibres du splenium. On a prétendu que dans les cas d'absence congénitale du corps calleux, le tapetum est parfaitement développé. Nous ne saurions nous prononcer sur ce fait, soit pour le confirmer, soit pour l'infirmer, car nous n'avons jamais étudié encore de cerveaux dépourvus de corps calleux. Il est certain, en tout cas, que le tapetum renferme des fibres venues d'une région supérieure à celles du corps calleux; il suffit pour s'en assurer, de jeter les yeux sur les figures 44 et 45: la partie supérieure du tapetum se continue manifestement avec le manteau de la circonvolution limbique.

Les fibres inférieures du corps calleux (FOi) seront étudiées plus loin (voy. FI).

FS. Le faisceau sensitif composé de ses deux couches [faisceau sensitif externe (FSe) et faisceau sensitif interne (FSi)] présente la même disposition d'ensemble que sur la planche précédente. On remarquera seulement qu'une plus notable partie des fibres du faisceau externe semble s'épuiser dans le gyrus fusiforme (T¹) (fig. 43, 44 et suiv.). Puis, sur les coupes plus antérieures, ce faisceau perd beaucoup de son importance, et l'on constate en revanche l'augmentation de surface du faisceau du gyrus fusiforme. — Le faisceau sensitif interne n'a pas de limite supérieure bien précise. Il semble toutefois s'étendre jusqu'à l'angle supéro-externe du ventricule¹. On verra sur les figures suivantes (54, 55, etc.) qu'il a en effet l'étendue verticale du corps strié; il va donc en réalité jusqu'à l'angle supéro-externe du ventricule. — Le faisceau externe (FSe)

1. L'angle supéro-externe de la cavité ventriculaire n'est pas celui qui correspond à l'arête supéro-externe de la corne occipitale. Ici il n'y a plus d'angle supéro-externe, à proprement parler, puisque la paroi supérieure est formée par l'ancienne paroi externe fortement incurvée en dedans.

n'est compact que dans sa moitié inférieure. — Dans sa moitié supérieure il se dirige obliquement en haut, en dedans et en avant, au-dessus du faisceau supérieur du corps calleux (FOs) vers la circonvolution limbique, mais il n'atteint pas cette circonvolution. Du moins ses fibres sont en grande partie arrêtées par celles des faisceaux compact et diffus du fornix.

FLI. Le faisceau longitudinal inférieur, sur la première figure de la planche VIII, présente les quatre couches sous-ventriculaires que nous connaissons déjà. Mais peu à peu on les voit s'atténuer (fig. 44 et 45), puis se renforcer (fig. 46 et 47), puis se réduire encore. La région de l'hippocampe (Hip) représentée ici est en effet

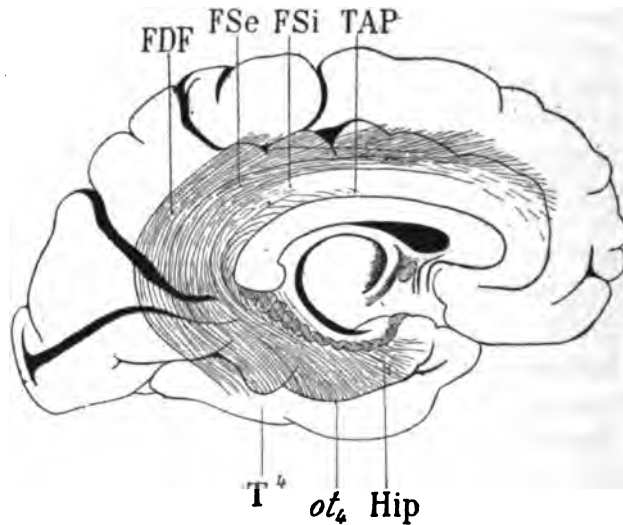


Schéma 80 représentant par transparence les faisceaux constitutifs du faisceau longitudinal inférieur, s'insérant à l'écorce de la circonvolution de l'hippocampe (Hip), *au-dessus* du grand sillon occipito-temporal (ot_4). Ces faisceaux sont : 1° Le faisceau sensitif externe (FSe); 2° le faisceau sensitif interne (FSi); 3° le tapetum (TAP). Quant au faisceau diffus du fornix (FDF), il s'insère à l'écorce de la quatrième circonvolution occipito-temporale, *au-dessous* du grand sillon occipito-temporal (ot_4).

celle où toutes les couches de ce faisceau convergent et s'épuisent. Elles se portent donc successivement d'arrière en avant, puis de dehors en dedans, chaque changement de direction étant signalé par un changement de coloration. On remarquera, par exemple (fig. 46), que le faisceau sensitif interne (FSi) se continue sous le ventricule avec la troisième couche du faisceau longitudinal infé-

rieur (FL₃), mais qu'il se continue également avec la quatrième couche (FL₄). C'est-à-dire que les fibres les plus internes du faisceau sensitif interne se portent encore d'avant en arrière (FL₃) quand ses fibres externes se portent déjà de dehors en dedans. En d'autres termes, le point d'arrivée des fibres du faisceau sensitif (FSe, FSi) dans la circonvolution de l'hippocampe occupe une région de cette circonvolution d'autant plus antérieure que les fibres du faisceau sensitif sont plus internes. La figure schématique précédente (80) représente l'ensemble de cette disposition sur un profil de l'hémisphère gauche.

La coupe 48 ne laisse plus guère apercevoir au-dessous du ventricule qu'une seule couche foncée, la cinquième, qui sur les coupes suivantes (pl. IX) se dédouble encore, puis, finalement, se réduit à une mince lamelle foncée. Cette couche, la plus inférieure (FL₅, fig. 47, pl. VIII) est toujours, manifestement, la continuation sous-ventriculaire du faisceau sensitif externe (FSe).

Quant aux fibres du tapetum que nous avons vues former précédemment la couche la plus superficielle du faisceau longitudinal inférieur, elles ne sont plus désormais représentées que par une bandelette grise (fig. 44, TAP) verticale, située au milieu même du prolongement du faisceau supérieur du forceps (FOs). Elles se dirigent obliquement en bas et en avant; elles ne passeront sous le ventricule que dans une région plus antérieure.

FDF. Le faisceau diffus du fornix perd beaucoup de son épaisseur. Il s'est en grande partie épuisé dans la circonvolution limbique, au fond de la scissure limbique. Sur toutes les coupes de la planche VIII il ne garde l'apparence d'un faisceau homogène que dans le manteau de cette circonvolution, au-dessus des fibres claires du faisceau compact du fornix (FCF), dirigées transversalement. Dans l'épaisseur de la quatrième circonvolution temporale (T⁴, fig. 44), on peut encore le reconnaître; mais il est au bout de son trajet. Plus loin (fig. 47, 48) on ne distingue plus la teinte foncée grâce à laquelle nous pouvions jusqu'ici affirmer sa présence. Ses fibres deviennent verticales, claires et se jettent dans l'écorce du gyrus fusiforme (T⁵).

FCF. Le faisceau compact du fornix mélangé au faisceau compact se porte directement en dedans vers l'écorce, dans le manteau de la circonvolution limbique, au-dessus du cingulum (*Cin*, fig. 47).

Cin. Le **cingulum** ne présente rien de remarquable dans son trajet à travers la circonvolution limbique (fig. 44, 46, 47). Dans la circonvolution de l'hippocampe (fig. 44), il se mêle avec le faisceau inférieur du forceps, devenu ici l'alveus; et même, à l'extrémité la plus interne de la circonvolution de l'hippocampe, on le voit mélanger en partie ses fibres avec celles du faisceau longitudinal inférieur (FLI).

FOi. Les **fibres inférieures du forceps** (fig. 45) présentent sur cette planche la même disposition que sur la précédente; le forceps comprend deux parties: une interne (fig. 45), située dans l'angle et au-dessous de l'angle supéro-interne du ventricule; elle descend vers la corne d'Ammon et forme l'alveus (ALV); une externe (FI), située en dedans de la précédente et qui, elle aussi, descend vers la corne d'Ammon, mais pour changer de direction au-dessus du fascia dentata, en se portant d'arrière en avant jusqu'à l'uncus du lobe sphénoïdal (voir plus loin). Sur les figures 46, 47, 48, la partie interne du faisceau inférieur du forceps, réduite à une minceur extrême, est entamée inégalement par le couteau; elle est comme ébarbée. Nous touchons ici à la région où le faisceau inférieur du forceps va disparaître. Il n'en subsistera plus que la partie externe ou fimbria (FI). — **FOm** (fig. 43) représente ce qui reste du *faisceau moyen du forceps*.

CO. Le **faisceau sensitif du centre ovale** (fig. 44, 46, 48) diminue d'épaisseur au voisinage du corps calleux, à mesure que celui-ci augmente d'importance.

FPF. De nouveau le **faisceau pariéto-frontal** est devenu diffus. Ses fibres sont donc sectionnées dans le plan même de la coupe. Sur la figure 48 on remarquera toutefois un faisceau compact, très foncé, qui prend une insertion importante dans l'écorce de la circonvolution pariétale. Sur la figure 46, au niveau du pédicule de la première circonvolution frontale, on voit le faisceau (FPF) se confondre, sans aucune ligne de démarcation, avec le faisceau diffus du fornix (FDF). Nous avons déjà signalé l'intime connexion de ces deux faisceaux au-dessous du fond de la scissure limbique.

Laq. Le **laqueus** ou couche latéral du ruban de Reil (fig. 43) est un faisceau oblique de fibres blanches dont il sera question plus loin.

ZS. Le **stratum zonale** (fig. 46, 47) représente le revêtement blanc du pulvinar de la couche optique. Son origine et sa terminaison seront étudiées à l'occasion des rapports de la couche optique avec l'écorce.

PLANCHE XIX

COUPES VERTICO-TRANSVERSALES PASSANT PAR LE SILLON TRANSVERSE
DES TUBERCULES QUADRIJUMEAUX.

Écorce

Ici les coupes (49 à 54) n'intéressent plus, à la face interne, qu'une très faible partie du pli de passage pariéto-limbique (π L). Celui-ci est même devenu tout à fait profond (fig. 51). Cela explique comment, dans la région représentée sur cette planche, la hauteur de la circonvolution limbique (C) diminue très rapidement; et cela est constant.

A la face externe (fig. 49 et suiv.), on voit la scissure de Sylvius (*S'*) s'enfoncer de plus en plus profondément. Elle arrive (fig. 50, 51) presque au contact du faisceau sensitif externe (FSe). En même temps le sillon interpariétal (*p*) diminue de profondeur.

Sur les figures 50, 52 et suiv. la scissure de Rolando (*R*) est sectionnée dans son axe même, là où elle forme une concavité antérieure (voy. Schéma, 81). Cette coïncidence, qui ne peut jamais manquer de se produire à un moment donné sur les coupes verticales en série, permet de voir la face postérieure de la frontale ascendante (F, fig. 52, 53, 54) au fond et en avant de la scissure de Rolando.

A la face interne de l'hémisphère, les surfaces de section de la couche optique (Th, fig. 54) deviennent bien plus larges. Sur la dernière figure, on voit même se produire tout d'un coup une modification radicale dans le contour de l'écorce. L'alveus a disparu, et le ventricule s'ouvre, par sa face interne, dans la région sous-thalamique. Cette communication n'est qu'apparente, puisque, en réalité, la toile choroïdienne ferme toujours la fente

ventriculaire. Mais quand la toile choroïdienne a disparu, la cavité ventriculaire se fait jour dans la région sous-thalamique. Cette région sous-thalamique n'est autre chose que la fente de Bichat (voy. fig. 54).

On sait, d'autre part, que la fente de Bichat s'insinue sous le corps calleux, au-dessus des tubercules quadrijumeaux et de la couche optique. Or, si l'on se reporte à la figure 49 (même planche),

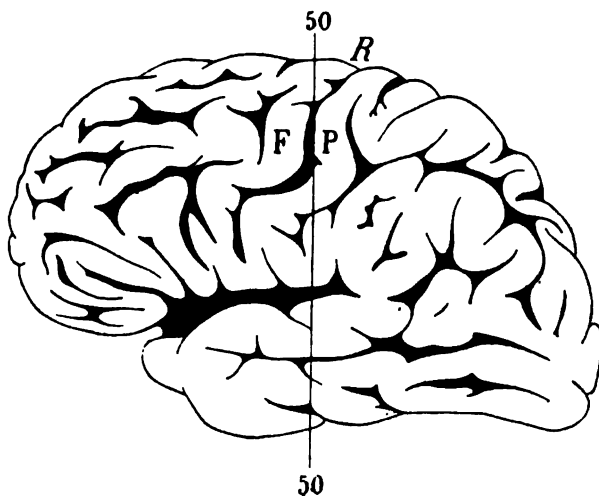


Schéma 81.

Face externe de l'hémisphère gauche. Coupe vertico-transversale passant par le coude de la scissure de Rolando (50). — F, frontale ascendante. — P, pariétale ascendante.

on verra la fente de Bichat (*Bf*) pénétrer de dedans en dehors, au-dessus de la corne d'Ammon, se prolonger entre la fimbria (*Fl*) et la couche optique (*Th*), et se continuer, sous le corps calleux, avec un espace vide au milieu duquel se trouve la glande pinéale (*G*). Cet espace vide, limité en haut par le corps calleux (*cc*), en bas par le tubercule quadrijumeau postérieur (*QP*), en dehors par la couche optique (*Th*), est le prolongement antérieur et médian de la grande fente cérébrale de Bichat.

Cavité ventriculaire

Outre ce qui précède relativement à sa continuité médiate avec la fente de Bichat, la cavité ventriculaire présente ici comme particu-

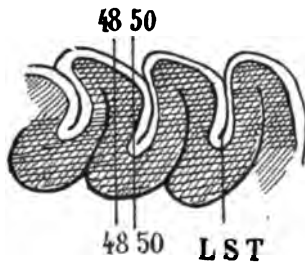
larité essentielle le rétrécissement progressif de sa partie moyenne. Ce rétrécissement est dû à l'apparition du noyau caudé (NC, fig. 50 et suiv.) au milieu du tapetum (TAP); il est dû aussi à l'élargissement de la couche optique (Th), qui se porte en dehors à la rencontre du noyau caudé (fig. 54).

Dans sa partie supérieure comme dans sa partie inférieure, la cavité ventriculaire ne subit pas de modifications. *Le sillon du subiculum* (*Dsu*, fig. 51) s'enfonce toujours plus ou moins profondément dans la circonvolution de l'hippocampe.

Aq. (fig. 50, 52) représente la demi-section verticale de l'aqueduc de Sylvius entre les deux tubercules quadrijumeaux (l'antérieur et le postérieur du même côté).

Substance grise

Fd. La corne d'Ammon, essentiellement constituée par le fascia dentata, ne présente, sur cette planche, qu'une ou deux particularités nouvelles. Dans la continuité de la lamina convoluta (LC, fig. 49, 50) apparaît une strie blanche transversale, qui s'allonge (fig. 51, 52, LMA') en même temps que le stratum lacunosum s'élargit (LST,



La coupe 48 passe au milieu de la lamina convoluta; la coupe 50 passe au contact du stratum lacunosum (LST).

Schéma 82.

fig. 53). Il est évident que cette nouvelle strie, sur la figure 50 par exemple, correspond à la section du stratum lacunosum, respecté sur la coupe 48. Elle représente la lame médullaire (LMA') qui recouvre le godron situé immédiatement en avant de la coupe. Il ne faut donc pas voir dans ce petit tractus blanc une couche spéciale, surajoutée à la constitution déjà décrite de la corne d'Ammon. Sur la coupe 54 on remarquera également que la substance réticulaire ou lame médullaire (LMA) divise en deux tronçons le fascia dentata (Fd). Cet aspect tient encore à la direction du trait de section, qui

entame le corps godronné sur deux saillies successives, ainsi que l'indique la ligne 50 de la figure schématique 82. On verra plus loin (Pl. XXIII, fig. 76 et 77) que la disposition tout artificielle dont il s'agit acquiert parfois une complexité extrême, surtout dans les régions antérieures du corps godronné, et cela, malgré la simplicité réelle et l'unité de configuration de la corne d'Ammon dans toute son étendue antéro-postérieure.

FI. La fimbria devient de plus en plus mince; au fur et à mesure que le couteau divise des parties plus antérieures, elle se réduit; un mince pont de substance blanche (fig. 51, 52, 53) établit encore une communication entre la partie inférieure du corps calleux (*cc*) et la lame médullaire (LMA, fig. 51). Sur la coupe 54 la continuité est interrompue. La fimbria est divisée en deux tronçons. Le tronçon supérieur (TRI, 51, 54) poursuit son trajet postéro-antérieur à la partie inférieure et externe du corps calleux: c'est le pilier postérieur du trigone cérébral. Le tronçon inférieur, coupé perpendiculairement à la direction de ses fibres, présente l'aspect d'un croissant, coiffant en partie le fascia dentata (fig. 53, FI). C'est la fimbria proprement dite, ou corps bordé, *corpus fimbriatum*.

G. Glande pinéale (49, 52).

SG. Substance grise de l'aqueduc de Sylvius. — Au pourtour de l'aqueduc de Sylvius (Aq, fig. 52) on distingue une masse de substance grise qui tapisse de toutes parts la cavité encéphalo-médullaire. C'est la substance grise centrale, recouverte par la membrane épendymaire; et c'est l'épendyme lui-même, avec une structure spéciale, plus ou moins simple ou plus ou moins complexe, suivant la région où a été pratiquée la section du canal nerveux.

QA. Le tubercule quadrijumeau antérieur (49, 50) présente les mêmes rapports que sur les coupes précédentes.

GI. Le corps genouillé interne (50, 51, 53) commence à être aperçu au-dessous de la couche optique (Th, fig. 49, 51) dans la profondeur de la fente de Bichat.

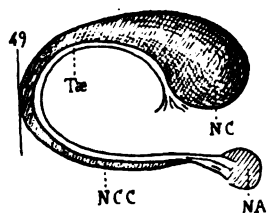
Th. La couche optique, complètement isolée encore des parties avoisinantes, est formée de substance grise homogène, plus foncée à sa partie interne, et traversée de dehors en dedans par les bandes blanches du stratum zonale (ZS, fig. 52).

Substance blanche

cc. **Le corps calleux** recommence à augmenter d'épaisseur. La cavité ventriculaire, au niveau de son angle supéro-interne, s'y enfonce de plus en plus profondément; elle le divise ainsi en deux étages : un supérieur qui représente le corps calleux proprement dit, dont les fibres formeront plus en dehors le centre ovale; un inférieur dont les fibres dirigées en dehors en bas et en arrière constituent le pilier postérieur du trigone ou fimbria. Celles des fibres de cet étage inférieur qui ne participent pas à la formation de la fimbria ont été sectionnées plus en arrière, alors qu'elles s'épanouissaient en tous sens au pourtour de la corne d'Ammon.

TAP. **Le tapetum** (fig. 50, 51, 52) provient du corps calleux, mais il diminue considérablement d'épaisseur. On peut constater qu'il n'emprunte au corps calleux que la moitié, tout au plus, des fibres supérieures de celui-ci. Une autre bonne partie des fibres calleuses s'insinue de dedans en dehors entre le tapetum (TAP, fig. 52) et le faisceau diffus du fornix (FDF).

Sur la première figure de cette planche (fig. 49), on voit apparaître, vers le milieu de la paroi ventriculaire externè, une petite masse grise (NC) perdue dans la substance blanche du tapetum : c'est le noyau caudé, c'est la partie la plus reculée de la convexité du noyau caudé, entamée pour la première fois par le couteau. Sur



Profil du noyau caudé du côté gauche, entamé en arrière par la coupe 49, au moment où la queue de ce noyau se refléchit de haut en bas et d'arrière en avant.

- NC, noyau caudé.
- NCC, queue du noyau caudé.
- NA, noyau amygdalien.
- Tæ, tænia semi-circularis.

Schéma 83.

les coupes suivantes, cette tache grise augmente de largeur et surtout de hauteur. Elle refoule dans le ventricule une partie du tapetum (fig. 50, 51, 52). Mais elle est toujours dans le tapetum lui-même. Cependant on voit bientôt proéminer en dedans du noyau caudé (NC, fig. 54) une petite bandelette blanche à fibres verticales (Tæ) qui semble n'être qu'un simple épaissement du tapetum. C'est le

tænia semi-circularis, ou bandelette demi-circulaire. En réalité le *tænia* est indépendant du tapetum ; mais il est de même provenance, il a la même signification : c'est un petit système de fibres antéro-postérieures, parallèles aux fibres inférieures du corps calleux, par conséquent aux fibres de la fimbria. C'est une bandelette analogue à la fimbria, par sa direction générale, par ses tenant et aboutissant.

Au-dessous du noyau caudé (NC, fig. 52), dans la lame blanche du tapetum, on distingue encore une petite lame grise, verticale (TAP), qui représente les fibres du tapis réfléchies d'arrière en avant. Mais leur nombre est singulièrement diminué.

FS. Le faisceau sensitif se modifie d'une façon très appréciable. Le faisceau sensitif externe (FSe), toujours plus foncé que l'externe, par conséquent composé de fibres plus franchement antéro-postérieures, remonte à la partie externe du tapetum (TAP) jusqu'au voisinage de l'angle supéro-externe de la cavité ventriculaire. Là, il s'incurve légèrement en dedans. Le faisceau sensitif interne (FSi) devient de plus en plus pâle, et il est nettement strié dans le sens transversal. Il est évident qu'il change de direction. Antéro-postérieur sur les planches précédentes, il se porte ici presque directement en dedans. Le changement de direction s'accuse d'autant plus que les coupes intéressent des portions plus antérieures du noyau caudé (NC). Sur les figures 52, 53 on distingue encore, à sa partie inférieure, la coloration foncée qui correspond à sa direction antéro-postérieure; sur la figure 54, il est devenu presque tout à fait clair, par conséquent transversal. Ses fibres passent de dehors en dedans au-devant du noyau caudé, pour aller se jeter dans la partie postérieure de la couche optique ou pulvinar (Pul).

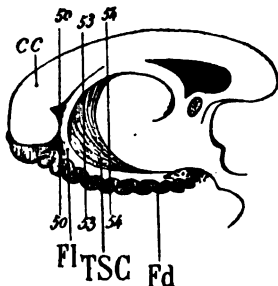
FLI. Le faisceau longitudinal inférieur ne se compose plus que de deux couches. La supérieure, transversale, renferme les fibres du faisceau sensitif interne (FSi); l'inférieure renferme les fibres du faisceau sensitif externe (FSe). Il va sans dire que toutes les fibres de ces deux derniers faisceaux ne passent pas sous le ventricule pour former le faisceau longitudinal inférieur. Nous avons déjà vu que le faisceau longitudinal inférieur ne représente qu'une partie des fibres du faisceau sensitif, réfléchi sous la corne occipitale.

FDF. Le faisceau diffus du fornix devient de plus en plus mince. Il ne se compose plus que de fibres mal agglomérées, dirigées dans le sens antéro-postérieur au fond de la scissure limbique.

FCF. Le faisceau compact du fornix est perdu dans le manteau de la circonvolution limbique. Il s'y est épuisé, lui aussi, en grande partie. Mais nous le verrons réapparaître un peu plus loin vers les régions antérieures.

Cin. Le cingulum, dans la circonvolution de l'hippocampe (fig. 52), se termine sous la substance grise du subiculum avec les fibres les plus antérieures du faisceau longitudinal inférieur (FLI) et avec celles de l'alveus.

FOi. Le faisceau inférieur du forceps, devenu l'alveus (fig. 52), passe sous la corne d'Ammon, de dehors en dedans, et va se terminer, comme le faisceau précédent, dans l'étage supérieur de la circonvolution de l'hippocampe. Mais ici une transformation considérable s'est accomplie, de la coupe 50 à la coupe 54.



Profil de la fimbria au niveau de sa réflexion sous le corps calleux (cc).

La coupe 50 passe par la fimbria (FI) au niveau de sa réflexion.

Les coupes 53, 54 la divisent avant la réflexion — lorsqu'elle est encore adjacente à la face inférieure du corps calleux — et après sa réflexion — lorsqu'elle marche d'arrière en avant, au dessus et en dehors du fascia dentata (Fd).

Entre la partie supérieure et la partie inférieure de la fimbria les deux coupes 53 et 54 sectionnant le triangle sous-calleux (TSC).

Schéma 84.

La coupe 50, comme on peut s'en rendre compte sur le profil ci-dessus, intéressait le corps calleux et la fimbria, sans solution de continuité. La coupe 53 passe au-devant de la concavité antérieure de la fimbria. Celle-ci, sur une section vertico-transversale, paraît donc divisée en deux tronçons. Mais cette section intéresse encore dans toute sa hauteur le triangle sous-calleux (TSC). Le triangle sous-calleux n'est pas autre chose que la partie la plus antérieure du faisceau inférieur du forceps, entre le corps calleux et l'alveus : c'est à la fois l'alveus et le faisceau inférieur du forceps. Sur la coupe 54, le couteau a passé au-devant de la concavité anté-

rière du triangle sous-calleux. Il n'y a donc plus désormais aucune continuité reconnaissable entre la corne d'Ammon et le corps calleux. Le tronçon inférieur de la fimbria portera seul le nom de fimbria ou de corps bordé (FI, fig. 53); le tronçon supérieur portera le nom de pilier postérieur du trigone (TRI, fig. 51, 54).

F0m. Le faisceau moyen du forceps a complètement disparu. Il ne reste plus trace ici du bulbe de la corne postérieure. Non seulement on ne reconnaît plus aucune saillie des fibres moyennes du splenium dans la cavité ventriculaire, mais cette cavité s'enfonce dans le corps calleux plus profondément en dedans; la masse du corps calleux se trouve ainsi divisée en deux parties: la supérieure correspond au corps calleux proprement dit, et l'inférieure au trigone cérébral.

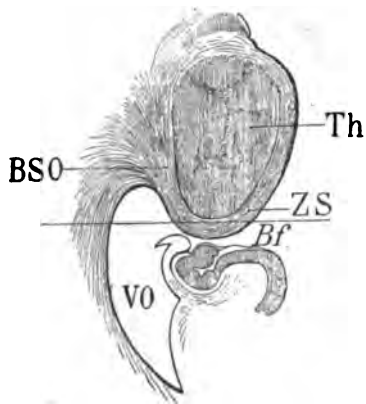
CO. Le faisceau sensitif du centre ovale manifeste de plus en plus nettement (fig. 52, 53, 54) sa continuité avec le faisceau sensitif externe. Nous avons vu que celui-ci (FSe, fig. 52, 53) se porte en avant et en dedans; c'est la direction que nous avons aussi assignée au faisceau sensitif du centre ovale. Il n'est pas étonnant de voir la continuité des deux faisceaux s'accuser davantage à mesure que les coupes intéressent des régions plus antérieures.

FPF. Le faisceau pariéto-frontal continue de présenter ses inégalités de coloration, suivant les coupes et suivant les régions, c'est-à-dire suivant le degré d'obliquité de la surface de section par rapport à la direction des lames imbriquées qui le composent. Mais ici déjà on peut remarquer que les faisceaux foncés, ceux, en d'autres termes, qui se portent d'arrière en avant, n'existent plus guère que dans la région de la circonvolution pariétale ascendante (P). Tout le manteau de la circonvolution pariétale inférieure (P^a) est assez uniformément clair. De cette région les fibres se portent transversalement dans le centre ovale. Un peu plus loin, nous les verrons changer de direction pour constituer un nouveau faisceau, le faisceau rolandique ou faisceau arqué, remarquable par la constance de sa forme et de ses rapports.

Laq. Le laqueus n'offre rien de spécial ici. Il sera étudié plus complètement à l'occasion des coupes de la planche suivante.

ZS. Le stratum zonale (fig. 52, 54) se dirige de dehors en dedans. Il se compose de bandes fibreuses, en apparence éparpillées et sans

ordre à la surface et dans la profondeur du thalamus (fig. 54). Mais en suivant la série des coupes, on s'aperçoit que trois faisceaux principaux entrent dans sa constitution : un inférieur superficiel (fig. 52); un supérieur également superficiel; un moyen ou profond. Tous les trois convergent vers la partie interne du thalamus. Le faisceau inférieur (fig. 54), clair au-dessous de la couche optique, devient foncé à sa partie externe, où il change de nom; ses fibres,



Projection horizontale de la couche optique Th, au niveau de la coupe vertico-transversale 54 (Pl. 19).

VO, portion occipitale du ventricule latéral.

Bf, fente de Bichat.

Th, couche optique recouverte en arrière par le stratum zonale (ZS).

BSO, la bandelette sous-optique qui continue le *stratum zonale* à la partie postéro-interne de la couche optique est sectionnée, en dehors parallèlement à ses fibres, en dedans perpendiculairement.

Le trait horizontal correspond à la coupe 54.

Schéma 83.

en effet, se dirigent, à ce niveau, d'arrière en avant pour constituer la bandelette sous-optique (BSO).

BSO. La bandelette sous-optique est un faisceau en éventail venu des régions postérieures et latérales de l'écorce sphénoïdale et qui contribue à former la racine postérieure de la couche optique. Le schéma ci-dessus représente une section horizontale de la couche optique sur laquelle est indiqué le trait de la coupe vertico-transversale 54. On se rend compte, d'après cette figure toute schématisée, du changement de coloration du *stratum zonale* (ZS), lorsqu'à la partie externe de la couche optique il devient la bandelette sous-optique (BSO).

ZO. Le stratum zonale de la bandelette optique est cette portion terminale de la bandelette optique qui, sans pénétrer dans le corps genouillé externe, continue son droit chemin en arrière jusqu'à la surface du pulvinar (Th). Foncé à sa partie inférieure (fig. 54), qui est encore dirigée d'avant en arrière, il devient clair plus haut lorsqu'il s'épanouit de bas en haut à la surface du thalamus. Mais il est

à remarquer qu'il n'arrive jamais jusqu'à la surface même du pulvinar. Il en est séparé toujours par une couche de substance grise. Et c'est pourquoi on ne le distinguait pas encore sur les coupes

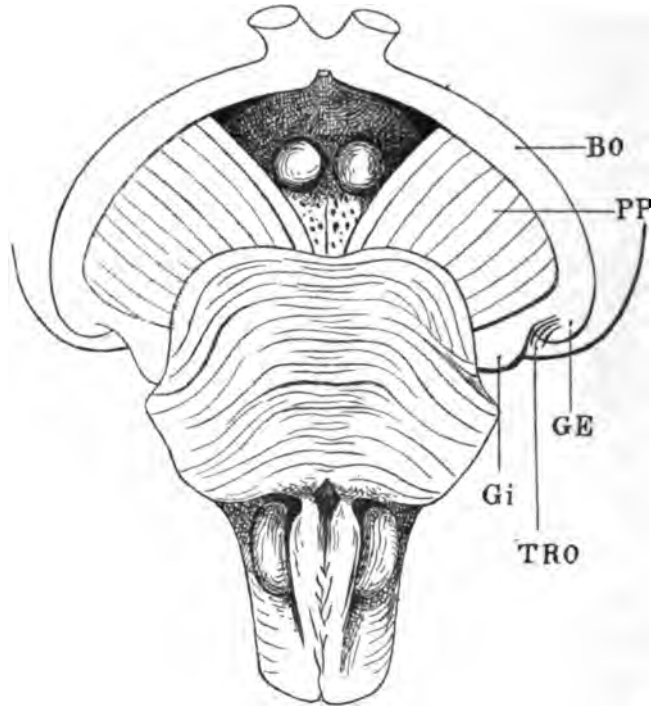


Schéma 86.

Face inférieure de la région pédonculo-protubérantielle, où l'on voit, à la partie postérieure du pédoncule cérébral gauche (PP), la bandelette optique (BO) se continuer avec le corps genouillé externe (GE) et le corps genouillé interne (GI). Entre ces deux noyaux un prolongement des fibres de la bandelette optique (TRO) s'étale à la surface du thalamus. Ce prolongement situé dans le sillon de séparation des corps genouillés (GE, GI) (*sulcus intergenicularis*) est le *stratum zonale de la bandelette optique*.

précédentes. Plus loin, c'est-à-dire plus en avant (pl. XX et XXI), nous le retrouverons, moins diffus, désigné par le signe TRO, correspondant à ce qu'on a appelé le *tractus opticus zonalis*.

PLANCHE XX

COUPES VERTICO-TRANSVERSALES PASSANT PAR LA PARTIE ANTÉRIEURE
DU SPLENIUM ET PAR LE TUBERCULE QUADRIJUMEAU ANTÉRIEUR

Écorce.

Les scissures, sillons et circonvolutions se profilent sur cette planche de la même façon que sur la précédente. Les explications qui les concernent devront donc être recherchées dans ce qui a été déjà exposé, particulièrement à propos des planches XVII et XVIII. On remarquera seulement que l'écorce grise de la scissure de Sylvius (*S'*) s'enfonce plus profondément dans l'hémisphère; elle arrive presque au contact du faisceau sensitif externe (fig. 56, FSe), mais ne l'atteint jamais. La substance grise qui revêt le cul-de-sac ou gouttière de cette scissure se relève brusquement et directement en haut. Cette disposition absolument constante correspond au commencement de la formation de l'opercule pariétal (OP) (voy. fig. 67).

Cavité ventriculaire.

Les sections successives de l'hémisphère intéressent ici d'abord la cavité ventriculaire occipitale dans toute sa hauteur (fig. 55), puis la portion supérieure de cette cavité (qui ne s'est pas encore montrée à l'état d'isolement), puis sa portion inférieure qui est le prolongement de la corne occipitale. La séparation est due ici à ce fait que la couche optique (Th) rejoint le corps strié (NC) à travers la cavité elle-même. En réalité la cavité n'est pas scindée (fig. 56). Simple en arrière, elle se bifurque au niveau de la partie postérieure de la couche optique : un prolongement supérieur se porte au-dessus de la couche optique (Th) et de la fimbria (FI) : c'est la portion frontale du ventricule latéral (VF, fig. 56). Un prolongement inférieur se porte au-dessous de la couche optique : c'est la portion sphénoïdale du ventricule latéral (VS). Cette portion sphénoïdale est celle qui communique au-dessous de la couche optique avec la fente de Bichat, tout le long de la portion inféro-antérieure de la fimbria (fig. 57, FI).

Sur toutes les figures qui vont suivre, on reconnaîtra, pour la portion frontale de la cavité ventriculaire, une voûte formée par la face inférieure du corps calleux; une base formée par la fimbria, la couche optique, la bandelette demi-circulaire ou *tænia semicircularis* (fig. 56, 58, 60, Tæ) et le noyau caudé du corps strié (NC). Cette portion frontale, aplatie, présente deux bords, un externe mousse, arrondi, concave en dedans, limité en dehors par le tapetum (TAP), et un bord interne, aigu, enfoncé entre le corps calleux (cc) et le trigone (TRI, fig. 58).

Pour la portion sphénoïdale, elle reste quelque temps encore quadrangulaire : le côté supérieur du quadrangle est représenté par la couche optique et ses annexes (corps genouillé externe, etc., voy. plus loin); le côté externe est représenté par le tapetum (TAP, fig. 60), le côté interne par l'alveus (ALV); le côté inférieur ou base est toujours superposé au fond du grand sillon occipito-temporal (ot.). Le faisceau longitudinal inférieur (FLI) est toujours sous-jacent à ce sillon.

Aq. Aqueduc de Sylvius.

Substance grise.

CAM. La corne d'Ammon ne présente rien de particulier. Tout ce qui a été signalé, à l'occasion des coupes des planches XVII et XVIII, se retrouve ici avec une disposition identique. On remarquera simplement que la fimbria (FI) fait une saillie externe dans la cavité ventriculaire, et que cette saillie (fig. 58, 59) s'accuse bientôt à tel point que le bord externe de ce faisceau se termine par une crête aiguë. Sur les cerveaux frais la crête représentée ici donne insertion à la toile choroïdienne.

SG. La substance grise de l'aqueduc de Sylvius (57, 58, 59) se confond en grande partie, vers la périphérie, avec des faisceaux qui, en raison de leur direction oblique, affectent une teinte foncée. Ces faisceaux, qui seront étudiés plus loin, sont les faisceaux de la calotte.

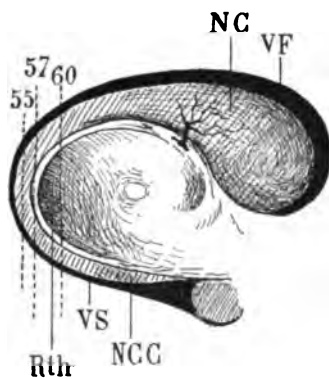
QA. Le tubercule quadrijumeau antérieur, d'abord indépendant de la couche optique sur les premières coupes de cette planche, se confond avec elle sur la coupe 60. La même couche blanche de stratum zonale qui revêt les faces inférieure et postérieure de la

couche optique, passe à la face supérieure du tubercule quadrijumeau antérieur. Nous y reviendrons plus loin. — La fusion du tubercule quadrijumeau et de la couche optique s'effectue immédiatement au-dessus et en dedans du **corps genouillé interne** (GI, 55, 56, 57, 60).

GI. Ce dernier noyau gris est relié au tubercule quadrijumeau postérieur par un tractus (BQP) visible sur les coupes 55, 56, 57. Le tubercule quadrijumeau inférieur n'est pas indiqué sur cette planche. Les coupes, en effet, passent au-devant de lui. Mais on voit son prolongement antérieur le *bras du tubercule quadrijumeau postérieur* (BQP) se jeter sous la couche optique, en dedans du corps genouillé interne.

Th. Le **thalamus** (fig. 55, 56, 60), toujours d'un gris homogène à sa partie interne, est parcouru maintenant par des fibres blanches non-seulement à sa surface, mais dans sa profondeur : fibres transversales dirigées de dehors en dedans et aboutissant toutes à cette région interne et postérieure qui s'appelle le pulvinar (Pul, fig. 59).

NC. Le **noyau caudé du corps strié** (fig. 55, 56), allongé à la face externe de la cavité ventriculaire, semble divisé en plusieurs tron-



Les coupes 55, 57, 60 représentées sur le profil du noyau caudé (NC), montrent la raison d'être de la disposition anatomique figurée sur la planche 20.

55, section de la queue du noyau caudé (NCC);

57, section du noyau caudé proprement dit et de la queue du noyau caudé au niveau du point où ces deux parties se confondent;

60, section du noyau caudé et de la queue du noyau caudé, séparés l'un de l'autre par les fibres de la couronne rayonnante de la couche optique (Rth).

VF, corne frontale du ventricule latéral;
VS, corne sphénoïdale de ce ventricule.

Schéma 87.

cons sur les figures 57, 58, 59. Finalement il reste divisé en deux tronçons : un supérieur, le **noyau caudé proprement dit** (NC, fig. 60). un inférieur, la **queue du noyau caudé** (NCC). Celle-ci aboutit à la région la plus antérieure du ventricule sphénoïdal (VS, fig. 60); le noyau caudé proprement dit arrive jusqu'au cul-de-sac antérieur

du ventricule frontal. L'un et l'autre sont limités en dedans par la bandelette demi-circulaire ou *tænia* (Tæ, fig. 56, 57, 58). Celle-ci même, comme nous le verrons plus loin, contribue à établir, dans la profondeur et non pas seulement à la surface, une démarcation entre le noyau caudé et la couche optique (Tæ, fig. 59).

Substance blanche.

cc. **Le corps calleux** fournit, au niveau de son étage supérieur, dans deux directions bien distinctes, des fibres à l'hémisphère : d'abord les fibres antérieures du tapetum (TAP, fig. 57); puis le faisceau du centre ovale (CO, fig. 57, 60) dont il a déjà été question.

TAP. **Le tapetum** se réduit encore progressivement sur toutes les figures de cette planche. Il n'est plus guère reconnaissable que dans sa portion sus-jacente à la portion supérieure du ventricule. Au-dessous de la queue du noyau caudé (NCC, fig. 60), il présente encore dans sa hauteur la strie grise qui correspond à ses fibres antéro-postérieures.

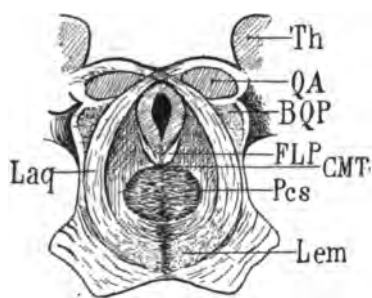
Tæ. **La bandelette (ou *tænia*) demi-circulaire** que nous avons déjà rencontrée sur la planche précédente établit, comme nous venons de le dire, la ligne de séparation de la couche optique et du corps strié. Elle se compose surtout de fibres verticales sur les coupes postérieures des corps opto-striés. Nous verrons un peu plus loin ses rapports avec ces derniers et quelle signification anatomique on est en droit de lui attribuer.

PV. **Le pont de Varole** (57, 58, 60) apparaît ici pour la première fois. Il n'est sectionné que dans sa partie supérieure. Sa moitié inférieure a été séparée transversalement de sa moitié supérieure avant la division du corps calleux (voy. *Introd.*). Il se compose de fibres horizontales appartenant en majeure partie au pédoncule cérébelleux moyen. Elles sont légèrement excavées; leur concavité regarde en haut. Leur coloration claire indique leur direction transversales : elles forment une commissure entre les deux moitiés du cervelet.

Tout ce qui est au-dessus du pont de Varole (fig. 57-60) appartient à la région dite de la calotte et des tubercules quadrijumeaux. Seulement il faut remarquer ici que la coupe a divisé les tubercules quadrijumeaux antérieurs, laissant les tubercules postérieurs

derrière elle. La coupe sagittale qui a divisé les deux hémisphères passe exactement par le raphé médian; le bord rectiligne de cette région inférieure et interne, situé en bas et à droite, correspond par conséquent d'une façon très exacte au raphé de la calotte; l'aqueduc de Sylvius lui-même a été divisé en deux moitiés (Aq, fig. 57, 59) et il est représenté par une gouttière allongée à concavité interne.

Lem. Le lemnisque. — Juste au-dessus des fibres transversales du pont de Varole (PV) on distingue vers la ligne médiane un tractus foncé (Lem) nettement isolé en bas (fig. 60), plus diffus au niveau



QA, section vertico-transversale du tubercule quadrijumeau antérieur; BQP, bras du tubercule quadrijumeau postérieur; Pcs, pédoncule cérébelleux supérieur au niveau de sa décussation; FLP, faisceau longitudinal postérieur; Lem, lemnisque ou couche de Reil (Schleife des Allemands); Laq, laqueus ou ruban de Reil superficiel. CMT, commissure de Meynert (voy. plus loin); Th, thalamus.

Schéma 88.

de son bord supérieur, aminci en dehors, et se continuant en haut et en dehors avec un faisceau blanc arqué (Laq). Le faisceau foncé constitué par des fibres antéro-postérieures est le lemnisque (Lem) ou *lemniscus*, ou couche du ruban de Reil (*Schleife* des Allemands). Le faisceau clair, latéral, constitué par des fibres verticales, est le Laqueus (Laq) ou ruban de Reil proprement dit. Celui-ci est la continuation de celui-là. Il n'y a entre eux aucune démarcation. Ce sont deux parties d'un seul et même faisceau. Seulement les fibres du lemnisque ou de la couche de Reil (Lem), arrivées à un certain point de leur trajet postéro-antérieur, s'inclinent en haut et en dehors dans le plan de section, de façon à présenter une teinte claire sur la surface de coupe. Au moment où elles subissent ce changement de direction, elles éprouvent aussi un mouvement de torsion spiroïde, en vertu duquel les fibres les plus internes, d'abord antéro-postérieures (foncées sur la coupe), se portent tout à fait en dehors, tandis que les plus externes se portent en dedans.

La couche de Reil (Lem) a une épaisseur considérable à sa partie inférieure, lorsqu'elle passe de la région bulbaire dans la région de

la protubérance. Or ce sont toujours les fibres les plus superficielles (Laq) qui changent les premières de direction. Il reste toujours au-dessous d'elles des fibres antéro-postérieures (Lem), qui représentent le lemnisque, et qui elles aussi, à leur tour, plus haut et plus en avant, se porteront en haut et en dehors pour constituer le laqueus. Ainsi que l'indique le schéma 89, la couche

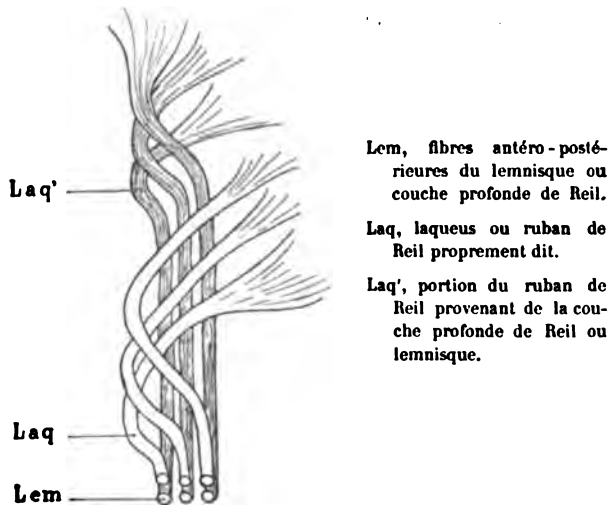


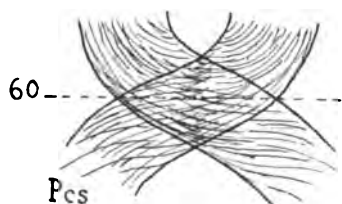
Schéma 89.

la plus profonde est celle qui poursuit le plus longtemps de bas en haut et d'arrière en avant son trajet rectiligne (Lem en bas, Laq' en haut). Deux couches seulement sont représentées. Mais on peut facilement en imaginer une troisième, et même une quatrième; la plus profonde sera celle qui, de lemnicus, deviendra le plus tard laqueus. C'est cette portion de la couche de Reil, parvenue à la face externe de la région protubérantielle (fig. 58), qui constitue ce qu'on est convenu d'appeler *le faisceau triangulaire de l'isthme ou ruban de Reil* (RR). Le faisceau triangulaire de l'isthme est un cordon blanc, plat, situé, comme on le voit sur la coupe 58, entre la protubérance annulaire ou pont de Varole (PV) et le bras du tubercule quadrijumeau postérieur (BQP). Nous reconnaitrons, à l'occasion des coupes de la planche suivante, la destination des fibres du ruban de Reil.

FLP. Le faisceau longitudinal postérieur, ainsi que le lemnicus, est composé de fibres antéro-postérieures; il apparaît sur les coupes

comme une petite strie foncée, située immédiatement au-dessous et un peu en dehors de la substance grise (SG) de l'aqueduc de Sylvius (fig. 58). Ses rapports avec celle-ci sont invariables. Il commence avec elle et finit avec elle, c'est-à-dire qu'on peut le suivre bien loin en avant jusque dans la région antérieure du troisième ventricule; en arrière il se perd, au-dessous de l'aqueduc de Sylvius, dans la substance grise du plancher du quatrième ventricule, au voisinage de la ligne médiane.

Pcs. Le pédoncule cérébelleux supérieur (fig. 57, 58, 60) est placé exactement entre le faisceau longitudinal postérieur (FLP) et le lemnicus (Lem). Il présente sur les coupes de la planche XX l'aspect d'un demi-cercle plus clair à son centre qu'à sa périphérie. Ces coupes en effet passent au niveau de son entre-croisement avec son congénère sur la ligne médiane. Sur un plan horizontal, on peut se figurer aisément comme quoi les fibres externes ont une direction plus antéro-postérieure que les fibres internes.



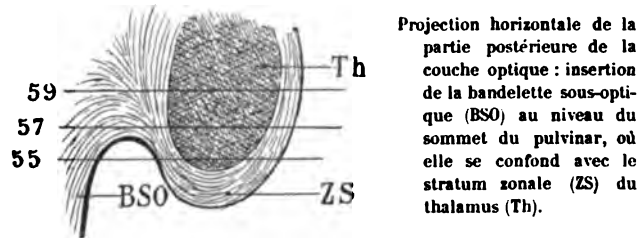
Projection horizontale de l'entre-croisement des pédoncules cérébelleux supérieurs (Pcs) au niveau de la coupe vertico-transversale 60 (pl. XX).

Schéma 90.

TEG. Le faisceau de la calotte enfin, antéro-postérieur lui-même, et dirigé en même temps en haut, est placé dans l'angle rentrant formé par le bord inféro-externe de la substance grise (SG, fig. 58) et le bord supéro-externe de l'entre-croisement des pédoncules cérébelleux supérieurs. Il provient, comme on le sait, de la région bulbo-protubérantielle, toujours au-dessus de la couche de Reil, et toujours limité en dehors par le laqueus (Laq) ou ruban de Reil proprement dit.

BSO. La bandelette sous-optique, faisceau temporo-thalamique d'Arnold (fig. 55), issue du stratum zonale du pulvinar, se porte en dehors, obliquement, de telle façon que sa section vertico-transversale est d'un gris clair. Sur la coupe 56 ce faisceau est déjà un peu plus en dehors, il se rapproche de la bandelette blanche qui sépare le corps strié de la couche optique et que nous avons déjà vue appa-

raitre sur la planche précédente : le tænia (Tæ). Puis, plus en avant encore, la bandelette sous-optique devient transversale (fig. 57, BSO), c'est-à-dire que la coupe passe par un plan de fibres transversales.



Projection horizontale de la partie postérieure de la couche optique : insertion de la bandelette sous-optique (BSO) au niveau du sommet du pulvinar, où elle se confond avec le stratum zonale (ZS) du thalamus (Th).

Schéma 91.

On constate, en examinant la direction générale des fibres qui se portent en dehors de la couche optique, vers le tænia, que la bandelette sous-optique (BSO, fig. 58) provient non seulement du stratum zonale du pulvinar, mais aussi de la région supérieure de la couche optique. — Sur les coupes 59 et 60 la bandelette sous-optique redevient foncée; elle est coupée perpendiculairement (ou à peu près perpendiculairement) à la direction de ses fibres, et à partir de là elle ne changera plus de coloration jusqu'à son extrémité antérieure. Nous pouvons dire dès à présent qu'elle se termine dans le noyau amygdalien du lobule de l'hippocampe, après avoir enveloppé toute la convexité supérieure et antérieure de ce noyau.

Sur la coupe 60 la bandelette sous-optique présente l'apparence d'un faisceau très compact. Telle est en effet sa disposition ordinaire, au voisinage du pulvinar; mais nous verrons ultérieurement, que dans le long trajet qu'elle parcourt sous le thalamus, à la face supérieure du ventricule sphénoïdal, elle est souvent dissociée par des fibres transversales venues de la couche optique, du corps genouillé et même du pédoncule cérébral.

TRO. Le tractus opticus zonalis, dont nous reparlerons un peu plus loin représente ici l'expansion, dans le stratum zonale et même dans la substance grise du pulvinar, des fibres de la bandelette optique, qui ont franchi le corps genouillé externe sans s'y arrêter. Les fibres les plus inférieures et les plus antérieures du tractus opticus zonalis, prennent quelquefois l'aspect d'un faisceau bien isolé qui va se jeter dans le corps quadrijumeau antérieur (QA), après avoir formé le stratum zonale du pulvinar, en arrière et au-dessus

du corps genouillé interne, et aussi en arrière de la couronne rayonnante de ce noyau (voy. Pl. XXI, fig. 61, RGI) avec laquelle il se confond.

FS. Le faisceau sensitif paraît ici se dissocier. Sur toutes les figures de cette planche il est beaucoup moins compact que sur les précédentes. Le faisceau sensitif externe (FSe) se porte encore plus haut, en dehors du tapetum (fig. 58, 60). Il est bien moins foncé à sa partie inférieure, qui jusqu'à présent avait tranché nettement par sa teinte sur les parties avoisinantes. Donc il tend à se diriger dans le sens transversal; et les coupes horizontales font voir qu'il s'incline en dedans. Le faisceau sensitif interne (FSi) ne se compose plus que de fibres transversales. On voit (fig. 60) que celles-ci proviennent directement de la couche optique (Pul). Un certain nombre d'entre elles passent d'ailleurs dans le faisceau sensitif externe. Elles ne vont pas de la couche optique à ce faisceau horizontalement; on peut voir (fig. 58) qu'elles s'inclinent en bas et en dehors, décrivant ainsi une courbe à concavité interne qui se poursuit jusque sous le ventricule, où elles forment en grande partie le faisceau longitudinal inférieur (FLI).

FLI. Le faisceau longitudinal inférieur se réduit de plus en plus. La couche inférieure, faisant suite au faisceau sensitif externe, se porte en dehors et en avant à la partie inférieure de la circonvolution de l'hippocampe. Le faisceau sensitif interne, directement transversal, se jette dans la partie supérieure de l'étage inférieur de l'hippocampe, juste au-dessous du prolongement du sillon du subiculum.

FDF. Le faisceau diffus du fornix (fig. 57, 60) n'est plus visible que dans la région limbique. Encore y est-il réduit à une simple lame, dont la teinte est un peu renforcée dans le manteau de la circonvolution limbique. Dans la quatrième circonvolution temporale, on ne le distingue plus.

FCF. Le faisceau compact du fornix, insensiblement confondu avec le précédent, conserve les rapports que nous avons déjà signalés.

Cin. Le cingulum dans la circonvolution de l'hippocampe (fig. 59) se confond avec les fibres du faisceau inférieur du forceps (FOi).

FOi. Le faisceau inférieur du forceps a formé une partie de

l'alveus. L'autre partie émane de la fimbria. On peut suivre (fig. 59) la continuité de la lame blanche en question, sous la corne d'Ammon, jusqu'à la paroi interne du ventricule. Ce sont les dernières fibres de ce faisceau que les coupes de la planche 10 représentent. Il n'en sera plus question dorénavant. On les trouvera en effet toujours mélangées avec celles du faisceau longitudinal inférieur (FLI) et du cingulum (*Cin*), au contact de la substance grise de l'hippocampe. Mais ce mélange n'a lieu que tout à fait au voisinage de l'écorce, puisque le sillon du subiculum (*Dsu*, fig. 58) se poursuit virtuellement jusqu'à la substance grise.

CO. Le faisceau sensitif du centre ovale, transversal au-dessus du tapetum (TAP, fig. 57, 60), est oblique en bas et en arrière, à la partie externe du ventricule. Là il se continue de plus en plus nettement avec le faisceau sensitif externe (FSe, fig. 59).

FPF. Le faisceau pariéto-frontal ne se reconnaît plus aussi bien que précédemment dans l'aire beaucoup plus large du centre ovale.

Cependant (fig. 57) on voit encore ses deux points d'attache principaux (FPF, FPF) dans le manteau de la circonvolution pariétale ascendante (P) et dans celui de la première frontale (F¹).

PLANCHE XXI

COUPES VERTICO-TRANSVERSALES PASSANT PAR LA CONVEXITÉ POSTÉRIEURE
DE LA COMMISSURE BLANCHE POSTÉRIEURE

Écorce

La face externe des coupes ne présente d'autre particularité que la section de la scissure de Rolando (*R*) sur deux points superposés. La section inférieure répond à un prolongement de cette scissure, en arrière, dans le sillon pariétal (*p*, fig. 66). La scissure de Sylvius (*S*) s'enfonce profondément et se relève dans la masse de la circonvolution pariétale inférieure (*P*², fig. 61, 62). La portion de cette circonvolution qui, par le fait du relèvement du fond de la

scissure de Sylvius, forme une sorte de péninsule, est ce qui a été déjà étudié sous le nom d'opercule (OP, fig. 63, 64, 65).

En haut, sur la face externe, le sillon præ-rolandique supérieur (*prs*, fig. 61) sépare la première frontale (F¹) de la frontale ascendante (F).

En bas, au-dessous de la scissure de Sylvius (S'), les sillons et circonvolutions du lobe temporal se succèdent comme il a été indiqué; on ne remarquera que le pli de communication qui, au fond du premier sillon (*t*, fig. 66), ou sillon parallèle, relie la première circonvolution temporale à la deuxième (T²).

A la face interne, la masse protubérantielle est sectionnée sur la ligne médiane, depuis la commissure postérieure (CP, fig. 65) jusqu'au milieu du pont de Varole (PV). Le pont de Varole n'est pas représenté sur toutes les figures de la planche.

Cavité ventriculaire.

Le ventricule latéral ne présente rien de spécial dans sa partie frontale. La corne sphénoïdale s'ouvre dans la fente de Bichat (*Bf*); on sait que cette communication est virtuelle et qu'elle est fermée par la toile choroïdienne. A ce niveau, on remarquera les rapports constants qui existent, d'une part, entre la fimbria (FI, fig. 64) et la voûte de la cavité ventriculaire; d'autre part, entre la saillie inférieure du pulvinar (Pul, fig. 66) et la face supérieure de la circonvolution de l'hippocampe (Hip, fig. 66).

Aq. Aqueduc de Sylvius (fig. 64).

Substance grise.

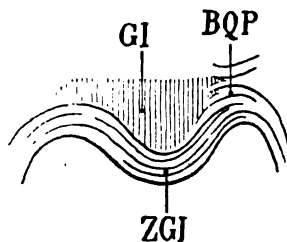
CAM. Corne d'Ammon (Voy. pl. XVII et XVIII).

SG. La substance grise de l'aqueduc de Sylvius (64, 62, 63), plus compacte et plus foncée au-dessus de l'aqueduc, plus claire et plus diffuse au-dessous, se distingue très bien, à sa partie externe, du faisceau de Reil (Laq, 65, 65). A sa partie inférieure, qui se termine en pointe, elle est arrêtée par le faisceau longitudinal postérieur (FLP). La teinte de la substance grise est toujours beaucoup plus claire que celle des faisceaux adjacents antéro-postérieurs. On pourrait d'abord méconnaître, pour cette raison, l'existence de substance grise dans cette région et dans d'autres encore; mais la

comparaison avec les faisceaux clairs, comme le faisceau du laqueus (Laq, fig. 62, 63), ne peut laisser place à aucun doute.

QA. Le tubercle quadrijumeau antérieur, interposé entre la couche optique et l'aqueduc de Sylvius, est perdu dans une masse de fibres obliques ou antéro-postérieures, dont le trajet sera indiqué à l'occasion du trajet des faisceaux de la calotte (voy. plus loin Laq).

GI. Sur la figure 62, la coupe a entamé la substance grise du corps genouillé interne. La coupe précédente avait intéressé surtout le stratum zonale qui le recouvre en arrière (ZGI). Ce noyau, régulièrement ovoïde, est entouré de tous côtés par de la substance blanche, sauf toutefois à sa partie antérieure, ainsi que nous le verrons un peu plus loin. Il est situé au fond d'une gouttière plus ou moins profonde qui sépare le pulvinar (Pul) du tubercle quadrijumeau antérieur (QA). La netteté de son contour démontre que toute sa moitié postérieure (celle qui est représentée sur la planche XXI) est recouverte par des fibres blanches, franchement trans-



Projection horizontale de la partie postérieure du corps genouillé interne (GI) revêtu en arrière de son stratum zonale (ZGI).

BQP, bras du tubercle quadrijumeau postérieur.

Schéma 92.

versales. Celles-ci proviennent en partie du stratum zonale du pulvinar, de dehors en dedans, comme on peut s'en rendre compte en examinant les coupes 61 et 62 (ZGI). D'autres, dirigées de dedans en dehors, font partie du bras du tubercle quadrijumeau postérieur (BQP).

Th. La couche optique (61, 62, 63, 64) est représentée par une large masse d'un gris clair, parcourue de dehors en dedans et un peu de bas en haut par des fibres blanches très délicates, toutes issues de la région du faisceau sensitif interne (FSi). Le plus grand nombre de ces fibres se dirigent vers la partie la plus interne du thalamus, située juste au-dessous du corps calleux (cc, fig. 65). D'autre part, en bas et en dehors, on voit la couche optique former une proéminence (Pul, fig. 65, 66), appuyée toujours sur la circon-

volution de l'hippocampe (Hip), dont elle est séparée par la fente de Bichat (Bf). Cette autre saillie est le pulvinar, c'est-à-dire la grosse extrémité postérieure de l'ovoïde irrégulier que représente la couche optique vue par sa face supérieure. Or, la partie inférieure et externe du thalamus ou *pulvinar* (fig. 66, 66) reçoit, elle aussi, comme la partie supérieure et interne, des fibres issues du faisceau sensitif interne. L'ensemble de ces fibres constitue, dans la couche optique, le système de la couronne rayonnante du pulvinar.

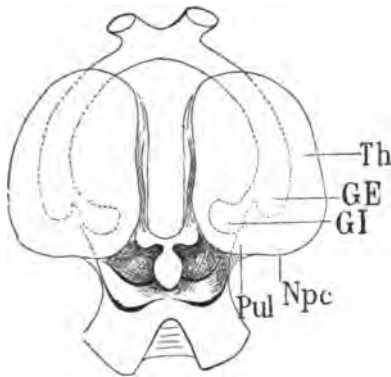


Figure schématique représentant les deux couches optiques vues par leur face supérieure (Th).

Le corps genouillé externe (GE) et le corps genouillé interne (GI) sont vus par transparence à travers la substance de la couche optique gauche; on reconnaît de cette façon leurs rapports exacts relativement à la couche optique.

Ce schéma démontre que le pulvinar s'étend en arrière, au delà du bord postérieur des corps genouillés.

Pul, pulvinar.

Npc, noyau postérieur du thalamus (voy plus loin).

Schéma 93.

Pul, Pul. Pulvinar. Nous connaissons ses principaux rapports en arrière. Ses limites antérieures seront indiquées plus loin (voy. pl. XXII, fig. 69).

On remarquera, d'une façon spéciale, le sillon que nous venons d'indiquer, séparant le pulvinar et le corps genouillé interne (GI). Ce sillon se trouve *constamment* dans l'axe de la bandelette optique. C'est au fond de ce sillon que certaines fibres de la bandelette optique se portent en arrière d'abord, puis en haut et en dedans, au-dessus du corps genouillé interne, pour aller se perdre dans ce corps genouillé et dans la partie supérieure et interne du pulvinar. Ces fibres (TRO, fig. 65, 66) représentent le tractus zonalis de la bandelette optique (*Tractus opticus zonalis*).

NC. Le noyau caudé et NCC la queue du noyau caudé proéminent tous les deux dans la cavité ventriculaire, le premier dans la cavité frontale, le second dans la cavité sphénoïdale. Ils sont revêtus (par places seulement) d'un feuillet du *stratum zonale*, qui se confond en dedans avec le tænia (Tæ, fig. 66).

les coupes seront antérieures, plus sera réduite la portion foncée du lemnisque. C'est ce qui a lieu, en effet. Mais, en tout cas, la partie la plus inférieure ne s'épuise jamais en totalité; elle suit son trajet direct d'arrière en avant jusqu'à la substance grise interpédonculaire, et même plus loin encore peut-être. C'est là, à proprement parler, la *couche* de Reil (Lem). La partie latérale ou *laqueus* est le *ruban* de Reil (Laq). La confusion qui peut résulter ici de la similitude des noms ne tire pas à conséquence, puisque *couche de Reil* et *ruban de Reil* sont une seule et même chose dans deux régions différentes.

Déjà nous avons indiqué (pl. XX) le procédé par lequel les fibres supérieures de la couche de Reil se portent en haut et en dehors. Il faut maintenant, pour expliquer leur disposition topographique sur les figures 61, 62, 63 et suivantes, exposer leur trajet dans son ensemble.

On sait que les fibres du ruban de Reil, vues de l'extérieur, partent de la région latérale de la protubérance, d'où elles émergent au niveau du sillon latéral de l'isthme. Elles viennent de la moelle allongée. Au sortir du sillon latéral de l'isthme, elles se portent en haut directement, puis en dedans, et s'étalent, comme un ruban aplati, à la surface des tubercules quadrijumeaux, dont elles indiquent vaguement la forme et le volume. La voussure des deux tubercules quadrijumeaux, de chaque côté de l'isthme de l'encéphale, tend donc à reproduire extérieurement, c'est-à-dire à la surface du ruban de Reil, le sillon qui établit une démarcation entre les tubercules eux-mêmes. On a ainsi admis, en général, que le ruban de Reil, vu de l'extérieur, se compose de deux faisceaux ou rubans secondaires: l'un destiné à recouvrir le tubercule quadrijumeau inférieur; l'autre destiné à recouvrir le tubercule quadrijumeau supérieur. Cette distinction est absolument de convention. Il n'y a qu'un ruban de Reil de chaque côté de l'isthme; et ce ruban de Reil provient d'une seule couche profonde de fibres antéro-postérieures, la *couche de Reil* (Lem). Pour les besoins de la démonstration, nous conserverons toutefois — mais en partie seulement — la division admise. Au lieu de deux faisceaux, nous en supposerons quatre et même cinq (on pourrait en supposer encore davantage). La disposition du système en question n'en paraîtra pas plus compliquée.

Le schéma ci-joint le représente dans son ensemble.

Il correspond approximativement à une coupe transversale et oblique en bas et en arrière.

Au milieu et en haut, G, la glande pinéale, repose sur la commissure postérieure (CP). Elle est au fond d'une cavité à concavité

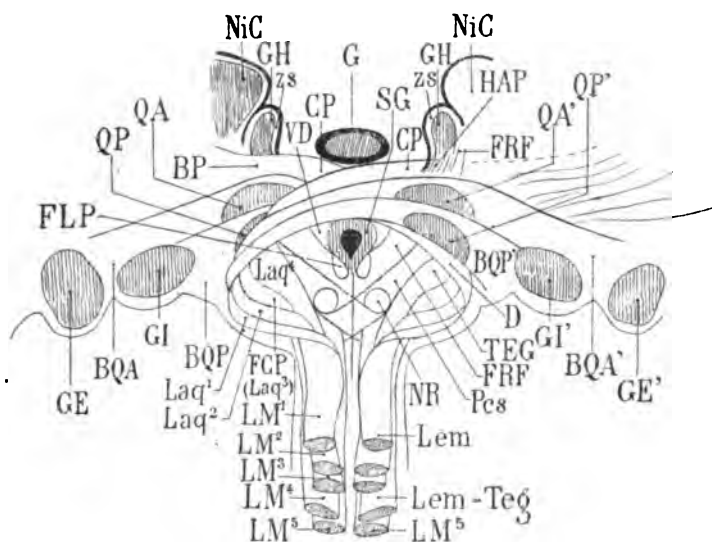


Schéma 97, représentant les couches superposées du ruban de Reil (LM¹, LM², LM³, LM⁴, LM⁵).

G, glande pinéale; GH, ganglion de l'habénule; NiC, noyau interne du thalamus; ZS, stratum zonale du ganglion de l'habénule; SG, substance grise de l'aqueduc de Sylvius; VD, racine descendante du trijumeau; CP, commissure postérieure; NR, noyau rouge de la calotte; QA, tubercule quadrijumeau antérieur; QP, tubercule quadrijumeau postérieur; GI, corps genouillé interne; GE, corps genouillé externe; BQP, bras du tubercule quadrijumeau postérieur; BQA, bras du tubercule quadrijumeau antérieur; BP, bras du pulvinar; FCP, faisceau de la commissure; TEG, faisceau propre de la calotte ou tegmentum; Pcs, pédoncule cérébelleux supérieur; FRF, faisceau rétrograde (voy. plus loin); FLP, faisceau longitudinal postérieur de la calotte; Laq¹, Laq², Laq³, Laq⁴, couches du laqueus correspondant aux couches du lemniscus LM¹, LM², LM³, LM⁴; Lem, couche la plus superficielle du lemniscus correspondant à LM¹; Lem = Teg, couche du lemniscus correspondant au faisceau propre de la calotte.

supérieure, dont les deux côtés sont formés par le tubercule interne de la couche optique (NiC) et le ganglion de l'habénule (GH), recouvert par le stratum zonale (ZS). Au-dessous et en dehors de la glande pinéale, parmi des faisceaux obliques de fibres blanches, on voit émerger le tubercule quadrijumeau antérieur (QA, QA') et le tubercule quadrijumeau postérieur (QP, QP'). Le tubercule droit fait une saillie plus prononcée que le tubercule gauche; cela n'est qu'une apparence résultant de la disposition que nous avons, à

dessein, donnée aux faisceaux obliques. En dehors et en dessous des tubercules quadrijumeaux apparaissent deux gros noyaux : en dedans, le corps genouillé interne (GI, GI'); en dehors le corps genouillé externe (GE, GE'). Nous ferons remarquer encore une fois que le corps genouillé externe est toujours placé en dehors et *au-dessous* du corps genouillé interne. Il est aussi placé sur un plan antérieur à celui du corps genouillé interne, ce dont la figure ne peut rendre compte.

Les faisceaux obliques sous-jacents à la glande pinéale recouvrent la substance grise (SG) de l'aqueduc de Sylvius. On reconnaît, au centre de celle-ci, la lumière de l'aqueduc. Au-dessous et en dehors, deux petits faisceaux dont la section piriforme est caractéristique, figurent, de chaque côté de la pointe inférieure de la substance grise, le faisceau longitudinal postérieur (FLP).

De la partie inférieure montent cinq rubans superposés, sectionnés transversalement à leur origine (LM¹, LM², LM³, LM⁴, LM⁵), et qui représentent les stratifications de la couche de Reil à sa sortie du bulbe, c'est-à-dire au moment où elle pénètre dans la protubérance, de bas en haut. Ces cinq rubans n'en forment, en réalité, qu'un seul. On peut cependant admettre que la couche de Reil a été artificiellement dissociée. Il ne reste plus qu'à suivre chacun de ces rubans isolément pour avoir une idée aussi exacte que possible du trajet des fibres de la calotte. Nous choisirons ceux du côté gauche.

Le plus supérieur (LM¹) remonte dans le plan de la coupe, c'est-à-dire en haut et en avant, parallèlement à la ligne médiane, à gauche de laquelle il est situé. Puis il change de direction. Il était *lemniscus*, il devient *laqueus* (Laq¹); par conséquent il se porte en avant et en dehors obliquement, décrit une courbe à concavité interne, passe, comme une voûte de pont, au-dessus de la substance grise de l'aqueduc (SG), franchit ainsi la ligne médiane, aborde le tubercule quadrijumeau postérieur (QP'), le traverse et surtout le recouvre, et, du même coup, recouvre le faisceau homologue venu du côté opposé (D); puis, continuant son trajet en dehors, il se jette dans le corps genouillé interne du côté droit (GI'). Entre le tubercule quadrijumeau postérieur droit (QP) et le corps genouillé interne (GI'), il prend le nom de *bras du tubercule quadrijumeau postérieur droit* (BQP').

Le second ruban LM², sous-jacent au précédent, remonte, comme

ce dernier, à gauche de la ligne médiane, appartenant ainsi à la couche de Reil. Puis il s'infléchit en dehors (Laq³), décrit le même arc à concavité interne, en avant et au-dessus du premier, et franchit la ligne médiane en se mettant en contact avec la substance grise de l'aqueduc. Celle-ci, en effet, se prolonge sous les rubans de Reil, jusqu'au-dessous de la glande pinéale (G), située sur un plan antérieur. De là, le faisceau LM³ se porte en dehors, pénètre dans le tubercule quadrijumeau antérieur droit (QA'), le recouvre, et continue son trajet en bas et en dehors jusqu'au corps genouillé externe droit (GE'). Entre le tubercule quadrijumeau antérieur droit (QA') et le corps genouillé externe droit (GE'), il prend le nom de bras du tubercule quadrijumeau antérieur droit (BQA').

Le troisième ruban (LM³) remonte comme les précédents à gauche de la ligne médiane, puis s'infléchit en dehors (Laq³); mais il n'appartient pas au ruban de Reil superficiel, visible à l'extérieur. Il est séparé de la surface par le bras du tubercule quadrijumeau postérieur gauche (BQP). On l'appelle *faisceau de la commissure postérieure* (FCP). C'est lui, en effet, qui va former la partie la plus antérieure de cette sorte de raphé, qui est sous-jacent au conarium et sus-jacent à l'aqueduc de Sylvius. Il franchit, lui aussi, la ligne médiane en avant des deux rubans précédents, passe sous le ganglion de l'habénule (GH), croise à ce niveau un faisceau descendu de ce ganglion (le pédoncule du ganglion de l'habénule (HAP)); puis il suit, de dedans en dehors, un trajet parallèle à celui du bras du tubercule quadrijumeau antérieur (BQA') et finalement va se jeter dans le pulvinar. Dans son trajet entre la commissure (qu'il représente) et le pulvinar, on peut lui donner le nom de *bras du pulvinar* (BP). Il recouvre la partie la plus postérieure et inférieure du ganglion de l'habénule, comme le faisceau précédent recouvrait le tubercule quadrijumeau antérieur. Mais cette portion du ganglion de l'habénule n'est pas visible sur la figure, elle correspond au pédoncule de la glande pinéale (HAP) et est située au-dessous et en avant du plan imaginaire de section que nous avons choisi.

La quatrième couche (LM⁴) s'incline en dehors, alors que les trois premières se sont déjà portées vers les parties externes et supérieures de l'isthme. Elle leur est sous-jacente. Au moment où elle change de direction (Laq⁴), elle est en contact, en avant, avec un gros faisceau qui se croise sur la ligne médiane avec son congénère et qui n'est autre que le pédoncule cérébelleux supérieur (Pcs), et

au milieu duquel on reconnaît le noyau rouge de Stilling (NR). Cette quatrième couche, qu'on appelle le faisceau propre de la calotte (TEG), diffère des précédentes en ceci, qu'elle ne passe pas au-dessus de la substance grise de l'aqueduc pour y subir une décussation. Elle s'enfonce directement en dehors et en haut, vers l'hémisphère, en passant sous les tubercules quadrijumeaux antérieurs, et elle va se jeter dans la capsule interne, en arrière et en dehors de la couche optique.

Il est très difficile, comme on peut le concevoir d'après ce que nous avons déjà dit, de dissocier les quatre couches de Reil et les quatre rubans qui en émanent, cette distinction en quatre couches n'est pas dans la nature; il est constant néanmoins que les fibres les plus supérieures de la couche de Reil proprement dite s'inclinent les premières en dehors, puis en dedans, pour former le bras du tubercule quadrijumeau postérieur du côté opposé; que les fibres suivantes, un peu plus inférieures, forment le bras du tubercule quadrijumeau antérieur du côté opposé; que les fibres suivantes, encore plus inférieures, forment le faisceau de la commissure et vont se perdre dans le pulvinar du côté opposé; enfin que les fibres les plus profondes ne subissent pas la décussation médiane et qu'elles vont se mêler à la capsule interne du même côté.

Reste une cinquième couche (LM^s) encore plus profonde que les quatre premières; celle-là est, en fait, assez nettement isolée; elle se compose de fibres compactes, situées juste au contact de la ligne médiane; à aucun moment de leur trajet postéro-antérieur elles ne se portent en dehors. Elles vont droit devant elles. Arrivées au voisinage de l'entre-croisement des pédoncules cérébelleux supérieurs (Pcs), on voit (sur la figure schématique 97) qu'elles s'enfoncent sous ces pédoncules, par conséquent sous les noyaux rouges de la calotte; immédiatement après, elles se terminent dans la substance grise de l'espace perforé postérieur, où un petit ganglion (pair et symétrique), le ganglion interpédonculaire, les reçoit en majeure partie. Cette dernière couche porte un nom spécial: on l'appelle *faisceau médian de la couche de Reil*.

Il nous reste à ajouter que les fibres du ruban de Reil, après avoir formé le côté externe de l'isthme de l'encéphale, ne remontent pas toutes au-dessus de l'aqueduc de Sylvius pour constituer la commissure postérieure ou les bras des tubercules quadrijumeaux. Un certain nombre d'entre elles continuent de bas en haut et de dedans

en dehors, leur trajet direct vers les corps genouillés. Les plus supérieures vont aux corps genouillés internes, et forment la surface du bras de ce corps genouillé; elles sont donc superposées aux couches homologues du côté opposé venues par la voie du *laqueus*.

Celles qui sont sous-jacentes vont au corps genouillé externe; elles forment la surface du bras du corps genouillé externe, plus rares et plus profondes que les fibres directes de la couche précédente.

Celles du faisceau de la commissure (FCP ou LM²) vont en avant et au-dessus du corps genouillé externe se confondent avec les fibres du faisceau propre de la calotte (TEG), dans la partie postérieure de la capsule interne, où elles se placent en avant du tractus opticus zonalis (TRO, voy. plus loin). Ces notions préliminaires permettent de comprendre maintenant la topographie de la région de la calotte telle qu'elle apparaît sur les coupes de la planche XXI.

Lem. Le *lemniscus* ou *couche de Reil* (fig. 61, 62, 63, etc.) est formé de deux étages : un étage inférieur composé de fibres antéro-postérieures; un étage supérieur composé de fibres dirigées en haut et en dehors. Ces dernières se portent par conséquent vers la surface de l'isthme, où elles représentent la partie superficielle du ruban de Reil ou *laqueus* (Laq, fig. 61, 62, 63, etc.). On peut se rendre compte, sur les figures 62 et 63, que la différence de coloration de ces deux étages n'est pas nettement accusée. On devine que les fibres antéro-postérieures (Lem), c'est-à-dire celles de la couche de Reil, changent de direction pour devenir obliques en haut et en dehors (Laq) et former le *laqueus*. Mais au fur et à mesure que ces fibres antéro-postérieures (Lem) se portent vers la surface latérale de l'isthme, de nouvelles couches, plus profondes, les remplacent (RR) figure 63, venues de la région supérieure du pont de Varole (PV).

Laq. Le *laqueus* ou *faisceau de Reil proprement dit* se porte en haut et en dehors, puis directement en haut, puis obliquement en haut et en dedans, décrivant ainsi un arc à concavité interne; il arrive ainsi au-dessus de l'aqueduc, sur la ligne médiane, où il s'entre-croise avec son congénère; de là il se porte, plus loin encore, du côté opposé, et passe dans le tubercule quadrijumeau antérieur (QA), situé en dehors de lui. Il le traverse et va former le bras du tubercule quadrijumeau antérieur (BQA).

BQA. Le bras du tubercule quadrijumeau antérieur (fig. 61, 62, 64, 65) représente la continuation des fibres du laqueus du côté droit (le côté qui manque sur la préparation). Ces fibres deviennent nettement transversales, comme on en peut juger par leur coloration claire. Le faisceau qu'elles constituent se mêle en partie à la substance grise du tubercule quadrijumeau antérieur (QA); mais leur majeure partie se porte en dehors et en bas, s'insinue sous la couche optique (Th), glisse au-dessus du corps genouillé interne (GI, fig. 64) et s'éparpille dans le pulvinar (fig. 65, 66); mais beaucoup d'entre elles vont, plus en dehors encore et plus en avant, aboutir au corps genouillé externe; c'est précisément parce qu'elles se terminent dans une région plus antérieure qu'on ne les suit pas jusqu'à leur extrémité sur les coupes de la planche XXI.

BQP. Le bras du tubercule quadrijumeau postérieur forme une masse de fibres beaucoup plus importante que celle du bras du tubercule antérieur. Ces fibres sont dirigées ici en avant et en dehors. Les plus internes sont les plus antéro-postérieures; les plus externes sont les plus transversales. Elles proviennent du laqueus du côté opposé. Elles sont descendues de la région de la commissure postérieure; elles ont passé en dessous et en dedans du tubercule quadrijumeau antérieur (fig. 63, QA) et elles sont venues se placer en dedans du corps genouillé interne (GI); le laqueus (Laq) situé à leur partie interne (fig. 64, 65, 66) est précisément le faisceau de Reil dont les fibres formeront, du côté opposé, non pas le bras du tubercule quadrijumeau postérieur, mais le bras du tubercule quadrijumeau antérieur. — Le bras du tubercule quadrijumeau postérieur (BQP) mélange ses fibres avec celles du stratum zonale du corps genouillé interne (ZGI).

TEG. Le tegmentum est une région, encore très confuse à certains égards, mais dont les connexions principales sont suffisamment connues. Dans le voisinage de l'aqueduc de Sylvius, le tegmentum ou région de la calotte se présente toujours, sur les coupes verticales, sous la forme d'une lame de hache dont la convexité répond au laqueus ou faisceau latéral de Reil (Laq); la concavité supérieure circonscrit la substance grise de l'aqueduc (SG); la concavité inférieure circonscrit le pédoncule cérébelleux supérieur (Pcs). Le tegmentum peut être considéré comme un faisceau antéro-postérieur; mais c'est un faisceau qui est parsemé de tant d'amas

superposés de substance grise qu'on peut le considérer aussi comme un noyau. Pour les besoins de la démonstration, il est préférable de



Section vertico-transversale de la moitié gauche de la calotte, montrant la forme en lame de hache du faisceau du tegmentum (TEG).

Laq, le *laqueus*;

SG, substance grise de l'aqueduc;

Pcs, pédoncule cérébelleux supérieur;

CMT, commissure de Meynert (pour ce qui concerne cette commissure, voy. pl. XXII, fig. 71, TEG, et pl. XXIII, CMT).

Schéma 98.

l'étudier en tant que faisceau, en spécifiant toutefois qu'il est bien loin de représenter un faisceau homogène et compact. C'est à la fois l'aboutissant et le point de départ de fibres antéro-postérieures venues de la moelle et destinées à s'épanouir dans la couronne rayonnante; ces fibres y prennent un développement quantitatif des plus considérables. La meilleure preuve en est que sur les coupes des planches suivantes (XXII, XXIII, XXIV), on verra s'accroître notablement la surface de section du champ de la calotte et aussi des faisceaux qui en émanent pour se porter vers l'hémisphère. Sur la coupe 64 on reconnaît déjà une des origines du faisceau du



Rapports de la lamina medialis (Lm) et du lemnisque (Lem) avec le tegmentum (TEG);

Pcs, pédoncule cérébelleux supérieur.

CP, commissure postérieure.

Schéma 99.

tegmentum; l'extrémité inférieure de la lame de hache se continue sans démarcation tranchée avec la couche de Reil (Lem). Sur la coupe 65, une partie de cette couche se confond, en dehors avec le ruban de Reil (Laq), en dedans et en haut avec le tegmentum (TEG).

FCP. Le faisceau de la commissure postérieure est un des faisceaux du tegmentum qui s'isolent le plus nettement (fig. 61, 64, 65, 66). A sa coloration on reconnaît que ses fibres sont d'abord antéro-postérieures. Elles remontent ensuite, obliquement dirigées en haut et en dehors, puis en haut et en dedans, adossées à la partie interne du *laqueus*, et vont ainsi, jusqu'au-dessus de l'aqueduc de Sylvius, se jeter dans la commissure postérieure (schéma 99). Elles

passent alors du côté opposé et se perdent dans la couche optique, aux environs du centre médian (voy. plus loin).

BP. Les fibres du faisceau de la commissure qui ont franchi la ligne médiane représentent donc, pour la couche optique, l'analogue des bras des corps genouillés interne et externe. On pourrait, par conséquent, les désigner dans leur ensemble sous le nom de *bras du pulvinar* (BP). Sur la coupe 66 elles sont situées en dehors du laqueus, tout à fait au contact de l'extrémité antérieure du tubercule quadrijumeau antérieur. Elles font suite, sur cet hémisphère gauche, au faisceau de la commissure, issu de la calotte de l'hémisphère droit.

CP. La commissure postérieure se compose donc de toutes les fibres du laqueus d'un côté, destinées aux tubercules quadrijumeaux et au thalamus de l'autre côté (fig. 65). Mais en dehors de ces fibres, il en est d'autres qui semblent dirigées tout à fait transversalement (CP, fig. 66 et schéma 99), d'un côté à l'autre de l'hémisphère en reliant des parties homologues. Il en sera question plus loin, à l'occasion des coupes de la planche suivante.

Lm. Le faisceau médian de la couche de Reil (Lm) est ce petit faisceau isolé, dont nous avons déjà parlé, qui est, de chaque côté de la ligne médiane, dirigé directement d'arrière en avant, isolé du reste du lemniscus, et qui sur le schéma 97, est désigné par le signe LM^s. On lui a donné différents noms : *Lamina medialis Reili*, *lamina ad pedunculum*, *portion interne et inférieure de la couche de Reil*, en allemand *Schleifenbündel zum Hirnschenkelfuss*. Nous l'appellerons *lamina medialis* (Lm). La lamina medialis se compose de fibres antéro-postérieures provenant de deux sources : les plus inférieures sont tout simplement les plus internes de la couche de Reil. Les plus supérieures sont des fibres du pédoncule cérébelleux supérieur (Pcs), facilement reconnaissables sur les profils du cerveau de la planche 5, figures 2, 3 (Lm). Elles sont tangentes à la partie la plus inférieure du pédoncule cérébelleux (fig. 64, 65). Il est difficile d'admettre qu'elles ne soient pas une émanation directe de ce pédoncule. Nous les retrouverons sur toutes les coupes suivantes jusqu'au ganglion interpédonculaire (GIP, pl. XXVIII, fig. 105).

Lmd. Lamina lateralis de Reil (voy. plus loin).

TRO. Le *tractus opticus zonalis* est une lame de fibres situées entre le pulvinar (Pul) et le corps genouillé interne (GI, fig. 65, 66); elles représentent l'expansion de la bandelette optique à la surface du pulvinar (voy. plus haut); ce sont des fibres terminales du nerf optique, issues de la bandelette optique au moment même où celle-ci se divise pour envoyer une partie de ses fibres au corps genouillé externe et une autre partie au corps genouillé interne. Elles se perdent dans le stratum zonale du pulvinar, où elles semblent se porter en dedans et en arrière à la rencontre du bras du tubercule quadrijumeau antérieur (BQA, fig. 65, 66).

RGI. La *couronne rayonnante du corps genouillé interne* est formée d'un ensemble de fibres, dont le plus grand nombre abordent le corps genouillé par son stratum zonale (fig. 61, RGI). Elles se confondent d'ailleurs à ce niveau avec la couronne rayonnante du thalamus (fig. 63, Rth). Les autres fibres qui, avec celles-là, forment la couronne rayonnante du corps genouillé interne, abordent ce noyau par son extrémité antérieure (voy. pl. XXIV, fig. 80). Il s'ensuit que le corps genouillé interne est comme enveloppé dans sa totalité par de la substance blanche (GI, fig. 63) : en arrière par le stratum zonale (fig. 61), en dedans par le bras du tubercule quadrijumeau postérieur (BQP, fig. 62), en dehors par le bras du tubercule quadrijumeau antérieur (BQA, fig. 64) et par le *tractus opticus zonalis* (TRO, fig. 65); en avant par la couronne rayonnante.

Rth. *Couronne rayonnante du thalamus* (voy. plus loin).

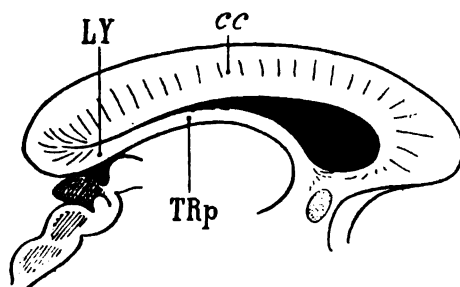
BSO. La *bandelette sous-optique* (fig. 61) présente, sur les premières figures de cette planche, l'aspect d'un faisceau compact. Mais déjà, à sa partie externe, il perd peu à peu sa coloration franchement foncée; il est traversé par des fibres transversales, concaves en bas et en dehors vers la queue du noyau caudé (NCC, fig. 64). Ces fibres transversales appartiennent au *tænia*, qui se continue insensiblement avec le stratum zonale de la queue du noyau caudé, et qui même le constitue à peu près exclusivement. On peut considérer d'ailleurs que les fibres réfléchies du *tænia* occupent toujours la partie la plus externe de la bandelette sous-optique. Mais les fibres transversales qui modifient le plus la forme de la bandelette sous-optique sont surtout celles des couronnes rayonnantes du pulvinar et du corps genouillé : il en sera question plus loin.

Tæ. Le *tænia semi-circularis* (fig. 62), accolé au bord interne du noyau caudé (NC), fait saillie dans la cavité ventriculaire. S'il apparaît sur cette coupe et sur la coupe 66 avec une coloration très claire, c'est parce que ses fibres sont déjà presque transversales; elles vont de dehors en dedans s'épanouir avec le *stratum zonale* sur toute la face supérieure de la couche optique. Cela signifie, en d'autres termes, que le *tænia* n'est pas seulement un faisceau antéro-postérieur de fibres longues, étendu comme une bride au fond de la gouttière opto-striée. C'est un faisceau en grande partie composé de fibres courtes, s'épuisant, dans toute sa longueur, sur le *stratum zonale*. Nous y reviendrons à l'occasion de ses rapports profonds avec la capsule interne (CI, pl. XXII, fig. 68, 70).

cc. Le *corps calleux* (fig. 62, 63), sur toutes les figures de cette planche, présente sur la ligne médiane une épaisseur qui répond à sa hauteur propre et à celle du pilier postérieur du trigone (TRp, fig. 62). Il se compose des fibres transversales qui vont former le *tapetum* (TAP, fig. 65) et de celles, plus superficielles, qui vont former le faisceau du centre ovale (CO, fig. 63).

TAP. Le *tapetum* (fig. 62) se distingue toujours très nettement, grâce à la coloration foncée de ses fibres réfléchies, à la partie externe du ventricule sphénoïdal. Il est situé immédiatement au-dessous de la queue du noyau caudé (NCC, fig. 63).

TRp. Le *pilier postérieur du trigone* (fig. 62), étalé à la surface du thalamus, dont il est séparé par la toile choroïdienne, est constitué par les fibres de la *fimbria* que nous avons étudiées sur les



Profil du corps calleux (cc)
de l'hémisphère gauche;

TRp, pilier postérieur du tri-
gone;

LY, lyre de David;

Schéma 100.

coupes précédentes et que nous retrouvons (FI, fig. 64) réfléchies et dirigées d'arrière en avant au-dessus de la corne d'Ammon (CAM). Les fibres du pilier postérieur, au-dessous du corps calleux, sont

obliques en dedans et en avant, mais presque transversales : de là leur coloration blanche. Elles représentent ici la partie antérieure de ce champ de fibres horizontales qu'on appelait autrefois la lyre de David, et qui se compose tout simplement des fibres transversales de la portion réfléchie du splenium (SPL).

FSe. Le faisceau sensitif externe (fig. 62) se dirige d'arrière en avant, dans toute la hauteur de la cavité ventriculaire latérale, c'est-à-dire depuis la base de la corne sphénoïdale jusqu'à la voûte de la corne frontale. Il est limité en dedans par le faisceau sensitif interne dont nous allons parler immédiatement. En dehors il est limité par la substance blanche qui revêt l'écorce de la fosse de Sylvius. Cette substance blanche est la capsule externe (CE, fig. 65).

Le faisceau sensitif externe est plus large en haut qu'en bas; il est plus compact en bas qu'en haut. En bas, il se continue avec le faisceau longitudinal inférieur (FLI, fig. 62); en haut, il s'étale transversalement entre le tapetum (TAP, fig. 62) et le faisceau du centre ovale (CO); mais ses fibres vont toujours d'arrière en avant, et un certain nombre d'entre elles paraissent s'incliner vers le corps calleux (cc).

On voit pénétrer, de dedans en dehors, dans le faisceau sensitif externe (fig. 64), un grand nombre de fibres horizontales venues de la lame médullaire latérale du thalamus (LML). Celles-ci paraissent être des fibres rayonnantes de la couche optique; il n'en est rien. Les fibres rayonnantes de la couche optique forment, comme nous le verrons plus loin, le faisceau sensitif interne (FSi). Les fibres dont il s'agit, qui traversent le faisceau sensitif externe (FSe), ne sont autre chose que les fibres mêmes de ce faisceau, s'épuisant *de dehors en dedans* au fur et à mesure que le faisceau marche d'arrière en avant; et nous constaterons enfin qu'elles vont s'insinuer entre le putamen et le globus pallidus (pl. XXVI, fig. 92, FSe).

FSi. Le faisceau sensitif interne (fig. 62) est composé de fibres blanches, dirigées en bas et en dehors, entre le faisceau sensitif externe (FSe) et le tapetum réfléchi (TAP). Elles viennent de la couche optique (Th, fig. 62) et plus spécialement du pulvinar, où l'on distingue un faisceau (Rth) situé au-dessus de la bandelette sous-optique (BSO, fig. 63). Ce faisceau est la couronne rayonnante du pulvinar. Arrivées à l'angle inféro-externe de la corne ventricu-

laire sphénoïdale, elles se réfléchissent en dedans pour participer à la formation du faisceau longitudinal inférieur (FLI, fig. 62).

Rth. La couronne rayonnante du thalamus (fig. 63) ne se compose pas d'ailleurs uniquement des fibres issues du pulvinar (Pul, fig. 62, 63, 64, 65, 66) et qui vont, en décrivant une courbe à concavité inférieure, se jeter dans le faisceau sensitif interne (FSi, fig. 62). On doit appeler couronne rayonnante du thalamus la totalité des fibres transversales qui forment la striation horizontale de la couche optique, depuis la face inférieure jusqu'à la face supérieure de ce noyau, et qui aboutissent toutes, en somme, à cette lame blanche, oblique en bas et en dehors (LML, fig. 64), qui se continue avec le faisceau sensitif interne (FSi).

LML. La lame latérale du thalamus (fig. 66) s'étend donc depuis le tænia (Tæ, fig. 64), qui sépare en haut le noyau caudé (NC) du thalamus (Th), jusqu'à la queue du noyau caudé (NCC); elle va même plus loin, puisqu'elle longe la face externe du tapetum (TAP, fig. 64) et se perd, après réflexion, dans le faisceau longitudinal inférieur (FLI, fig. 62). La lame latérale du thalamus et le faisceau sensitif interne ne sont donc qu'une seule et même chose, du moins à la partie postérieure de la couche optique.

FLI. Le faisceau longitudinal inférieur (fig. 62) ne présente ici rien de particulier. Nous connaissons les éléments dont il se compose.

CE. La capsule externe (fig. 65) est la lame de substance blanche qui double en dedans le claustrum (voy. pl. XXII, CE).

Cin. Le cingulum (fig. 64), régulièrement compact sur tout son trajet, présente la forme en croissant que nous avons déjà signalée (voy. pl. XV, Cin).

FCF. Le faisceau compact du fornix (voy. pl. XIV).

FDF. Le faisceau diffus du fornix (voy. pl. XIV).

FPP. Le faisceau pariéto-frontal (voy. pl. XIII, fig. 14).

ARC. Le faisceau arqué (fig. 65) est ce large faisceau dirigé d'abord d'arrière en avant, puis de dehors en dedans, qui prend sa plus forte insertion dans l'écorce de l'opercule (OP). Il est *toujours* situé au-dessous du faisceau pariéto-frontal (FPP). Nous l'étudions en détail un peu plus loin (voy. pl. XXII, XXIII).

PLANCHE XXII

COUPES VERTICO-TRANSVERSALES PASSANT PAR LE MILIEU
DE LA COMMISSURE POSTÉRIEURE ET LA PARTIE POSTÉRIEURE
DU GANGLION DE L'HABÉNULE

Ces coupes sont très rapprochées les unes des autres et très voisines de celles de la planche précédente. Il n'y a rien de spécial à signaler relativement à l'écorce (voy. pl. XXI).

Cavité ventriculaire.

La corne frontale du ventricule latéral s'aplatit de plus en plus. Elle conserve toutefois sa forme générale.

La corne sphénoïdale diminue de hauteur, mais elle tend à s'élargir et son angle inféro-interne s'enfonce plus profondément sous la corne d'Ammon.

Le ventricule moyen semble fermé en dedans (fig. 67, 68, 71, 72) par la toile choroidienne, qui englobe la base de la glande pinéale (G. 68) et la partie la plus interne du ganglion de l'habénule (GH, 71, 72). Mais le repli de toile choroidienne qui descend de la face inférieure du corps calleux (cc, 68) jusqu'à la glande pinéale n'établit pas de séparation médiane entre les deux moitiés latérales du ventricule moyen. Cette séparation cesse d'exister immédiatement en avant de la commissure postérieure.

Substance grise.

CAM. Corne d'Ammon (voy. pl. XVII et XVIII).

FI. La *fimbria*, coupée perpendiculairement à sa direction postéro-antérieure (fig. 69), présente, sur les six figures de la planche XXII, des différences d'épaisseur très notables. Il est certain que si ce gros faisceau, si remarquablement isolé sur tout son parcours, se compose en grande partie de fibres longues, étendues d'une extrémité à l'autre de la voûte à trois piliers, il contient aussi des fibres courtes qui relient, d'étape en étape, les différents centres de la lamina convoluta ou du fascia dentata. Si la *fimbria* se composait

exclusivement de fibres longues, d'une seule portée, elle conserverait sur toute son étendue la même épaisseur. Il n'en est pas ainsi; elle est tantôt légèrement amincie, tantôt légèrement épaissie: c'est un fait qu'on peut constater souvent, même sur les cerveaux frais.

tec. La *lamina tecta* (fig. 71) s'étale à la surface du corps calleux, au-dessous du sinus du corps calleux (*sC*).

QA. Le *tubercule quadrijumeau antérieur*, coupé au niveau de son extrémité antérieure (fig. 67), n'est presque plus reconnaissable au milieu des fibres antéro-postérieures foncées de la commissure postérieure et surtout de la *lamina lateralis de Reil* (Lmd).

NC. Le *noyau caudé* (fig. 68) proémine dans la cavité ventriculaire. Sa substance grise, homogène, est tantôt libre dans cette cavité, tantôt recouverte d'un mince feuillet blanc (fig. 67, 71), formé de fibres aberrantes du *tænia*.

NCC. La *queue du noyau caudé* (fig. 68, 69, 71) ne présente pas partout les mêmes dimensions. Elle ne diminue pas de calibre d'une façon uniforme, à mesure que les coupes sont plus antérieures. Par places, la section est plus large (fig. 71). C'est un fait à peu près constant; mais les différences sont, en tout cas, peu considérables.

Th. La *couche optique* (fig. 68), sectionnée ici encore tout au voisinage de son extrémité postérieure, est une masse de substance grise, beaucoup plus claire et beaucoup moins homogène que celle du noyau caudé. Elle est traversée de dehors en dedans par les fibres venues de la capsule interne (CI, fig. 68, 70) et qui appartiennent au segment postérieur de cette capsule (CID, fig. 72). Nous savons que ces fibres font partie du système du faisceau sensitif interne (FSi, fig. 70).

Dans cette région le thalamus ne forme donc d'abord qu'un seul noyau (fig. 68). Mais bientôt on voit s'isoler un noyau interne (NiC, fig. 89); il est séparé de la masse commune par des faisceaux de la capsule interne représentant la couronne rayonnante de la masse commune postérieure (Rth, fig. 70), et provenant par conséquent des faisceaux sensitifs; ils pénètrent dans la substance grise en se confondant, à leur terminaison, avec le *stratum zonale* ZS, fig. 71).

Quoique, dans cette région postérieure du thalamus, toute la

substance grise paraisse au premier abord confondue en une seule masse, il est donc possible déjà d'établir quelques divisions qui n'ont rien d'artificiel : en haut est le noyau interne (NiC, fig. 69, 72) formant le bord supéro-interne de la couche optique. Plus en dehors, sera le noyau externe que nous étudierons plus loin. En dessous et en arrière de ces deux noyaux la substance grise pourrait être appelée *noyau postérieur du thalamus* (NpC).

Il faut distinguer ici le noyau postérieur du thalamus et le pulvinar. Celui-ci est la grosse tubérosité postéro-inférieure (Pul, fig. 67) qui se trouve placée en arrière du corps genouillé externe (GE, fig. 70), lequel est entamé seulement sur les coupes suivantes, et dont on ne reconnaît encore que l'écorce blanche (RGE, fig. 70, 71, 72).

GI. **Le corps genouillé interne** (fig. 70) ne fait plus qu'une faible saillie à la paroi supérieure de la fente de Bichat. Il est séparé du noyau postérieur par le bras du pulvinar (BP, fig. 69), au-dessous duquel s'étend le bras du tubercule quadrijumeau antérieur (BQA).

GE. **Le corps genouillé externe** (fig. 70), qui fait suite au pulvinar, n'est pas encore entamé ici dans sa profondeur. Le couteau n'a divisé que les fibres les plus superficielles de son extrémité postérieure, qui forment une partie de sa couronne rayonnante (RGE, 71). Mais déjà l'on voit s'agglomérer de la substance grise au-dessus du sillon très profond qui sépare le pulvinar du corps genouillé interne. Cette substance grise sera le corps genouillé externe.

Pul. **Le pulvinar** (fig. 67) est en effet toujours nettement isolé du corps genouillé interne, grâce à une grande fissure au fond de laquelle on trouve — nous le savons déjà — le tractus opticus zonalis (TRO, pl. XXI, fig. 65). Cette fissure est le sillon intergénéculaire. Le pulvinar y présente parfois une disposition un peu spéciale que nous allons signaler.

CIT. **Cuneus thalami optici intergenicularis**. — Meynert a désigné sous ce nom un petit triangle appartenant au pulvinar et situé entre les deux corps genouillés : c'est l'extrémité la plus inférieure du pulvinar; elle ne mérite vraiment pas l'honneur d'un nom si compliqué; elle le mérite d'autant moins qu'elle n'est pas toujours apparente. La saillie en forme de coin que présente le pulvinar entre les corps genouillés est même très fréquemment remplacée

par la continuation postérieure de la fente inter-géniculaire. Cela fait que le *cuneus thalami-optici-intergenicularis* est refoulé en

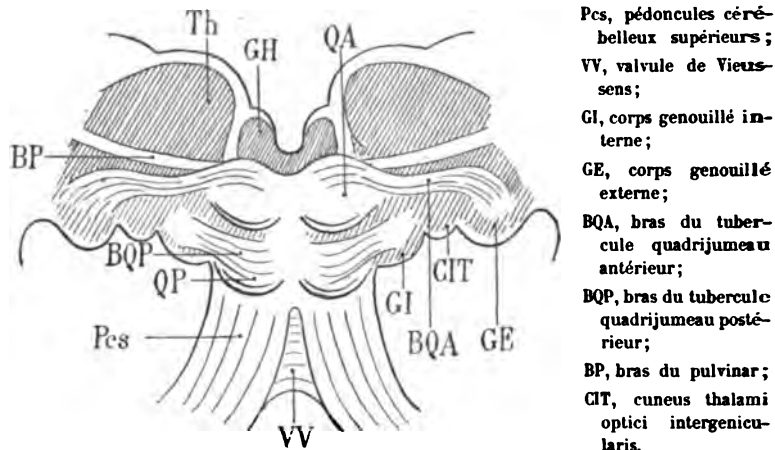


Schéma 101. — Face postérieure de la couche optique (Th) et des tubercules quadrijumeaux antérieurs (QA) et postérieurs (QP).

arrière, presque jusqu'à l'extrémité saillante du thalamus dans le carrefour ventriculaire. Lorsque ce *cuneus* est bien développé, on peut reconnaître qu'il est limité à sa partie supérieure par le bras du tubercule quadrijumeau antérieur (BQA). En tout cas, il est recouvert à l'extérieur et même quelquefois traversé par les fibres de la racine interne de la bandelette optique, ou *ansa inter-genicularis* de Rauber (Al, pl. XXII, fig. 68).

GH. Le ganglion de l'habénule (fig. 71, 72), ainsi nommé parce que la rène de la glande pinéale *semble* y prendre naissance, est une petite masse grise située au-dessous et en dedans du thalamus, à la base de la glande pinéale. On n'en aperçoit encore ici que la partie la plus postérieure. Ce ganglion sera étudié à l'occasion des figures de la planche XXIII.

Substance blanche.

PV. Le pont de Varole (fig. 69, 71) présente, au milieu de la striation transversale de ses fibres, des faisceaux longitudinaux (FM) qui ne proviennent pas de la région de la calotte. Ces faisceaux, situés tout à fait en dehors, à la surface de l'isthme de l'encéphale,

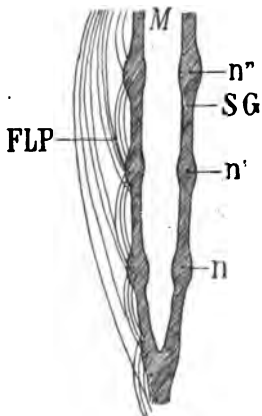
au-dessous et en dedans du bras du tubercule quadrijumeau postérieur (69, BQP), émanent du pied du pédoncule. Ils sont en apparence la continuation du ruban de Reil proprement dit (RR, fig. 69), ou faisceau triangulaire de l'isthme. Mais en réalité ils sont tout à fait indépendants de ce faisceau. Ils appartiennent au groupe de fibres que nous désignons en France sous le nom de faisceau de Meynert (FM) et qu'on appelle en Allemagne faisceau de Türck.

RR. Partie la plus antérieure du **ruban de Reil** proprement dit ou faisceau triangulaire de l'isthme (fig. 69).

Pcs. Le **pédoncule cérébelleux supérieur** (fig. 69) continue de s'entre-croiser avec son congénère sur la ligne médiane, limité en haut par le faisceau longitudinal postérieur (FLP), en bas par la lamina medialis (Lm), en dehors par la concavité inférieure du tegmentum (TEG). Ses rapports avec le faisceau longitudinal postérieur cessent bientôt d'être immédiats (fig. 71). Il en est séparé par une commissure (CMT), dite *commissure de Meynert*, au niveau de laquelle s'entre-croisent des fibres nerveuses parties de la calotte (TEG) et destinées à la région sous-optique.

CMT. **Commissure de Meynert** (voy. plus loin).

FLP. Le **faisceau longitudinal postérieur** (fig. 69) sous-jacent à la substance grise de l'aqueduc (SG) se présente par places seule-



Disposition des fibres du faisceau longitudinal postérieur (FLP) sur les côtés de l'aqueduc de Sylvius prolongé dans la gouttière de Monro (M).

Ce faisceau se compose de fibres longues, de fibres courtes et de fibres qui s'entre-croisent au-dessous de l'aqueduc, dans la substance grise de celui-ci (SG), et spécialement au niveau de ses noyaux (n, n', n'').

Schéma 102.

ment, sous l'aspect d'une petite stric foncée, transversale et légèrement inclinée en haut et en dehors. Sur certaines coupes (68, 70)

il n'est pas visible; cela tient à ce que, de distance en distance, ses fibres deviennent transversales, et parallèles au plan de section. Il doit donc se composer *en majeure partie* de fibres courtes s'entre-croisant au-dessous de l'aqueduc ou établissant des connexions entre les différents étages ou noyaux de la substance grise de l'aqueduc.

Lem. La couche de Reil ou *lemniscus* (fig. 69) se trouve réduite, ou peu s'en faut, aux fibres qui vont former le faisceau latéral de Reil ou *laqueus* (Laq). Sur une coupe encore plus antérieure (71) elle se compose de fibres qui vont former la partie la plus inférieure du tegmentum (TEG). Tout à fait en dedans, la lamina medialis (Lm) se confond avec le *lemniscus*. Nous verrons plus loin que si la couche de Reil s'épuise par l'expansion latérale progressive de ses fibres dans le *laqueus*, elle prend, plus haut, un renforcement notable au niveau du locus niger de Sæmmering (voy. pl. XXIV, fig. 79, 83).

Laq. Le *laqueus*, nettement reconnaissable à sa coloration claire et à sa forme arquée (fig. 67), est limité en dedans par le tegmentum (TEG). Il se porte au-dessus de l'aqueduc pour contribuer à la formation de la commissure postérieure (CP, fig. 67); mais il est impossible de lui attribuer des fibres destinées à une région déterminée; on peut en tout cas affirmer qu'il emprunte ici des fibres à la calotte, et que ces fibres sont celles du faisceau de la commissure (FCP). Il est possible qu'il renferme encore quelques fibres du ruban superficiel de Reil destinées au tubercule quadrijumeau du côté droit. Le *laqueus* se compose donc principalement, sur les coupes 67 et 69, des fibres du faisceau de la commissure (FCP); il est limité en dedans par le tegmentum (TEG), en dehors par la *lamina lateralis* de Reil (Lmd).

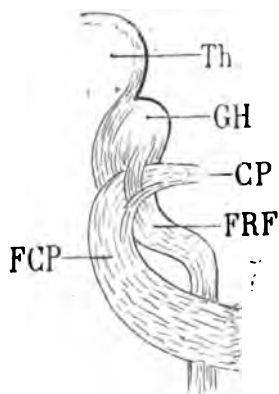
BQA. Le bras du tubercule quadrijumeau antérieur (67, 69, 71, 72), une fois que le tubercule quadrijumeau a disparu, se porte en dehors et en bas, au-dessus et au devant du corps genouillé interne, à travers le pulvinar. Dans ce trajet il est sous-jacent au bras du pulvinar. Mais comme toutes les fibres, à ce niveau suivent, à peu près parallèlement, une direction transversale, il est difficile de les différencier sur les coupes verticales.

BQP. Le bras du tubercule quadrijumeau postérieur est presque épuisé (fig. 67, 69). La coupe, en effet, n'intéresse plus qu'une

extrémité imperceptible du corps genouillé interne. Sur la coupe 69 il se confond avec le stratum zonale de ce corps genouillé.

TEG. Le faisceau de la calotte ou tegmentum est moins nettement limité sur la coupe 67 que sur les précédentes. On en voit surgir le faisceau de la commissure postérieure (Laq = FCP). Plus en avant, sur la coupe 69, le faisceau du tegmentum se détache plus manifestement de la région proprement dite de la calotte; et de celle-ci on voit se porter vers la ligne médiane les fibres qui vont former la commissure de Meynert (CMT, fig. 71 et schéma 95 et 97).

FCP. Le faisceau de la commissure postérieure, issu de la partie inférieure du tegmentum (fig. 67) contribue, avons-nous dit, à former le laqueus. On le voit se jeter dans la commissure postérieure sous le frein de l'habénule (HAB, 69) et, plus en avant, sous le ganglion de l'habénule (GH, 71). Plus loin encore (fig. 72), il



Coupe vertico-transversale au niveau de la partie antérieure de la commissure postérieure (CP), destinée à montrer que le fasciculus retroflexus (FRF) s'entrecroise avec les fibres du faisceau de la commissure (FCP) sans se mélanger avec elles.

Th, thalamus;

GH, le ganglion de l'habénule, dont le stratum zonale fournit la majeure partie du fasciculus retroflexus.

Schéma 103.

semble changer de direction et s'écarter de la commissure postérieure; il n'en est que momentanément séparé par un nouveau faisceau, descendu du ganglion de l'habénule (le fascicule rétroflexe FRF), dont il va être question.

BP. Les fibres du faisceau de la commissure postérieure forment dans l'hémisphère du côté opposé le *bras du pulvinar* (BP). Celui-ci se compose de fibres disposées en lames presque verticales, en avant du bras du tubercule quadrijumeau antérieur, au-dessus des fibres les plus antérieures du bras du tubercule quadrijumeau postérieur (BQP, 69). Ces lames séparent le corps genouillé in-

terne de la portion du thalamus qui porte le nom de *centre médian* (NmC). Ce rapport sera plus facile à constater sur les coupes 73, 74, 76.

La continuité du faisceau de la commissure postérieure (FCP) et du bras du pulvinar (BP) nous semble suffisamment établie par la série de nos coupes verticales et de certaines coupes obliques. Les fibres qui se poursuivent dans ces deux faisceaux sont d'ailleurs très difficiles à isoler. On peut se demander si elles passent toutes au-dessus de l'aqueduc, dans la commissure postérieure; ou bien si un certain nombre d'entre elles ne passent pas au-dessous de l'aqueduc, à l'extrémité antérieure de celui-ci. Elles appartiendraient, dans ce dernier cas, à ce système de fibres que Forel appelle *fasciculi decussationis anticæ*, et Meynert *fasciculi marginales aquæducti* (voy. plus loin, CTE).

Le faisceau de la commissure (FCP) fait donc partie surtout de l'ensemble des fibres qui constituent le laqueus; et comme celui-ci s'entre-croise avec son congénère sur la ligne médiane, au-dessus des tubercules quadrijumeaux, on peut considérer aussi comme faisant partie de la commissure postérieure toute la couche de substance blanche qui revêt les corps quadrijumeaux et qui provient du ruban de Reil. Il est vrai que l'entre-croisement dont il s'agit n'est pas, à proprement parler, une commissure, puisque les fibres dont il se compose ne semblent pas réunir des parties homologues des deux hémisphères. C'est ce que nous allons examiner à présent.

CP. Commissure postérieure. — Chez l'homme adulte, la commissure postérieure (CP) est si peu développée, elle est même quelquefois réduite à des proportions si rudimentaires, qu'on est en droit de se demander si elle joue un rôle aussi important que celui qui lui a été attribué par la majorité des anatomistes. Elle serait le lieu d'entre-croisement des fibres qui constituent les racines antérieure et postérieure de la couche optique. Mais ces racines, envisagées isolément, ont un calibre de beaucoup supérieur à celui de cette commissure, et il est invraisemblable qu'elles s'y entre-croisent en totalité. Si en effet les faisceaux volumineux qui représentent les deux racines antérieures et les deux racines postérieures devaient se rencontrer au niveau de la commissure postérieure, sous la glande pinéale, ce tractus vraiment minime équivaldrait dans sa masse

totale à ces quatre racines réunies. Cette supposition est inadmissible.

D'autre part, comme il est incontestable que des trousseaux de fibres venus des racines antérieures et postérieures des deux couches optiques s'entre-croisent à ce niveau, il faut croire de deux choses l'une : ou bien qu'un très petit nombre de fibres des racines antérieure et postérieure de la couche optique vont directement s'y entre-croiser; ou bien que les racines en question, réduites à de faibles proportions, du fait de leur passage dans le thalamus, sont représentées seulement par quelques fibres dans la commissure postérieure.

Enfin nous répéterons que ce que l'on est convenu d'appeler *commissure postérieure* n'est pas, à vrai dire, une *commissure*. La plus grande partie de ses éléments franchissent en effet la ligne médiane obliquement; ils ne sont pas transversaux. Ce sont, en d'autres termes, des fibres qui ne réunissent pas des parties homologues des deux moitiés du cerveau. C'est un mélange de fibres venues d'un étage supérieur d'un hémisphère pour gagner un étage inférieur de l'autre hémisphère. C'est un raphé. Le nom de commissure postérieure serait justifié à la rigueur si, comme le prétendait Arnold, cette mince lamelle de fibres blanches établissait une communication immédiate et directe entre les deux couches optiques. Les coupes 66 et 67 de notre série verticale semblent démontrer que l'opinion d'Arnold n'est qu'en partie fondée. Le nom de commissure ne convient donc qu'autant qu'il est réservé à ces seules fibres *commissurales*. On voit, en particulier sur la figure 67 (CP), un trousseau bien isolé de fibres blanches transversales, venues de la commissure, sur la ligne médiane, et se portant horizontalement en dehors où elles se ramifient dans la substance grise du thalamus, au-dessus des fibres les plus supérieures du bras du tubercule quadrijumeau antérieur (BQA).

Lmd. La *lamina lateralis* du ruban de Reil ou faisceau direct de la couche de Reil succède au faisceau de la commissure postérieure dans la région antéro-externe du laqueus (fig. 67). Sur cette coupe et sur les suivantes, le tubercule quadrijumeau antérieur a disparu. Il est remplacé par une masse de fibres dirigées en haut, en avant et en dehors, foncées à leur partie interne (Lmd, 67), plus claires à leur partie externe. Cette masse de fibres représente

la lamina lateralis. Sur les coupes 67, 68, 69 on se rend compte qu'elle est située entre le thalamus et le corps genouillé interne, d'une part, et la région de la calotte, d'autre part. Elle est surtout en rapport avec l'extrémité antérieure du corps genouillé interne et avec le bras du pulvinar (BP, fig. 68); elle le sépare du centre médian. On voit sur les coupes suivantes (70, 71, 72) qu'elle se porte de plus en plus en dehors, comme si elle devait pénétrer dans le corps genouillé; mais ce n'est là qu'une apparence, elle est destinée à un autre noyau. Sur les coupes 69 et 71, où est représentée la surface de section de la protubérance, on constate que la *lamina lateralis* émane d'une région intermédiaire à la protubérance et à la calotte. Elle provient (fig. 69) de la couche de Reil ou lemniscus (Lem), comme tous les faisceaux que nous avons vus contribuer à la constitution du laqueus. Seulement, tandis que les fibres du laqueus se portaient en haut et en dedans vers la commissure antérieure, la lame latérale se dirige en haut et en dehors, sans subir de décussation.

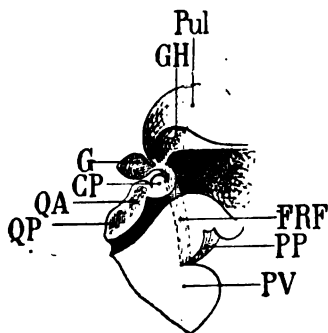
A l'extérieur, la lame latérale correspond exactement à la ligne de jonction imaginaire du pied du pédoncule et du ruban de Reil. On voit sur la coupe 69 (RR) le ruban de Reil tout à fait superficiel qui, un peu plus en avant (fig. 69), s'ajoutera à la lame latérale (Lmd). La partie la plus postérieure du pied du pédoncule est représentée par le faisceau de Türck-Meynert (FM, 69, 71), dont il sera question ultérieurement.

TRO. Le *tractus opticus zonalis* (68) envoie dans la région antérieure du corps genouillé interne des fibres qui s'entre-croisent avec celles du bras du pulvinar. Il établit donc une connexion immédiate entre la bandelette optique et le corps genouillé interne. Plus en avant (fig. 71), l'isolement de ces fibres terminales n'est plus reconnaissable. Elles se mêlent en effet avec celles du bras du tubercule quadrijumeau antérieur (BQA) qui passe, avec le bras du pulvinar et avec la lame latérale, à la partie antérieure du corps genouillé interne.

AI. La racine interne de la bandelette optique (*ansa intergenicularis* de Rauber (fig. 68, 71) représente, sous la masse du thalamus, entre le corps genouillé externe et le pulvinar, les fibres qui vont former le *tractus opticus zonalis* (TRO). Il faut remarquer, toutefois, que si le nom de *tractus opticus zonalis* convient parfaitement aux

conducteurs de cette racine qui s'épanouissent dans le stratum zonale du pulvinar et du corps genouillé interne, il est moins approprié à ceux qui se jettent directement dans le corps genouillé interne par son extrémité inférieure, et qui sont figurés (TRO) sur la coupe 68. Par conséquent, l'*ansa intergenicularis* renferme à la fois les fibres optiques du stratum zonale et celles du corps genouillé interne. La séparation des deux groupes de ces fibres se fait au voisinage et à la partie externe de l'extrémité antérieure du corps genouillé interne.

FRF. Fasciculus retroflexus. Si nous revenons à la région de la calotte que nous avons momentanément abandonnée, nous y voyons apparaître, en dehors de la substance grise de l'aqueduc, un nou-



Profil de la région postérieure du ventricule moyen.

Schéma destiné à montrer la direction du *fasciculus retroflexus*.

PV, pont de Varole;
 PP, pied du pédoncule cérébral; QA, QP, tubercules quadrijumeaux;
 Pul, pulvinar;
 GH, ganglion de l'habénule;
 G, glande pinéale;
 CP, commissure postérieure.
 FRF, fasciculus retroflexus.

Schéma 104.

veau faisceau (FRF, fig. 71, 72) qui interrompt la continuité du faisceau de la commissure (FCP) au-dessous du ganglion de l'habénule (GH). Ce nouveau faisceau, appelé par Meynert *fasciculus retroflexus* ou *retroflexus*, part de la face postérieure du ganglion de l'habénule, empruntant au stratum zonale de ce ganglion la majeure partie de ses fibres; il se porte en bas, en dehors et en avant, revient ensuite directement en bas et en arrière et se termine dans la région interpédonculaire. Ici (fig. 71, 72) on ne distingue que la portion initiale de ce faisceau, c'est-à-dire la partie de son trajet où il se dirige d'arrière en avant et de haut en bas; sa surface de section présente, par conséquent, une teinte foncée. Il est situé en dehors de la commissure postérieure et du tegmentum (TEG), en dedans du faisceau de la commissure (FCP).

Les figures classiques sur lesquelles on a schématisé la direc-

tion et les rapports du *fasciculus retroflexus* ne nous semblent pas, en général, conformes à la réalité. Pour mieux indiquer la réflexion en arrière de ce faisceau au milieu de sa course, on le représente s'avancant en avant à une si grande distance qu'il ne rejoint plus en arrière la région interpédonculaire qu'au-dessous du noyau rouge de la calotte (NR). Or, en fait, le *fasciculus retroflexus* décrit bien une courbe à concavité postérieure; mais son rayon de courbure est excessivement grand et c'est à peine si, chez quelques sujets, les fibres s'écartent de la verticalité. Il résulte encore de ce dernier fait

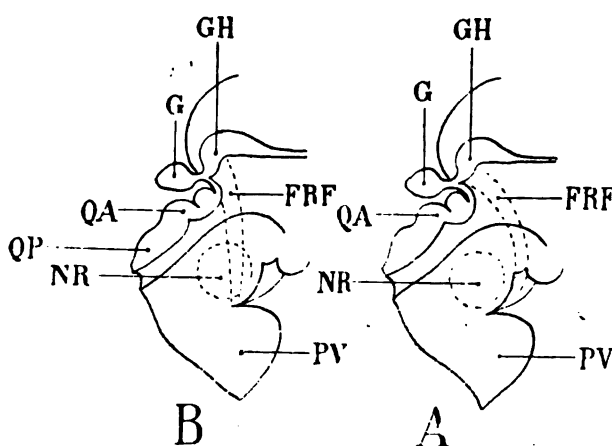


Schéma 105.

A. Figure schématique (à droite) représentant la direction du *fasciculus retroflexus*.

PV, pont de Varole;
GH, ganglion de l'habénule;
G, glande pinéale;
QA, QP, tubercules quadrijumeaux;

NR, noyau rouge de Stilling. La couche à convexité antérieure de ce faisceau (FRF) est beaucoup trop accentuée. En réalité, le rayon de courbure est bien plus grand.

B. Figure moins schématique (à gauche) montrant que le faisceau rétroflexe est presque vertical.

que le faisceau rétroflexe est situé immédiatement en dedans du noyau rouge de la calotte, au lieu de courir d'avant en arrière au-dessous de lui, comme l'indique la figure B du schéma 105. Les coupes suivantes démontreront d'ailleurs la disposition et les rapports réels du *fasciculus retroflexus*.

FM. On désigne en France sous le nom de **faisceau de Meynert** (FM), la portion des fibres du pied du pédoncule qui, situées à la partie la plus postérieure de l'étage inférieur, juste au contact du ruban de Reil (fig. 71), se réfléchissent d'avant en arrière dans la capsule interne, pour aller se terminer à la pointe du lobe occipital (c'est le faisceau cortical direct du carrefour sensitif). L'appellation usitée en France comporte une cause d'erreur très regrettable. On réserve, en effet, en Allemagne, en Italie, etc., le nom de faisceau de Meynert au *fasciculus retroflexus*, que nous venons de signaler, et

qui a été découvert et décrit par le savant professeur de Vienne. Quant au faisceau postérieur du pied du pédoncule (FM), on l'appelle communément, à l'exemple de Meynert lui-même, faisceau de Türck. Si la priorité de la découverte implique que la désignation de faisceau de Türck mérite d'être conservée, il faut reconnaître que Meynert a su, par des dissections remarquables, isoler le faisceau en question des autres portions du pied du pédoncule. Pour ne pas rompre avec l'habitude française et aussi pour éviter toute confusion, nous nommerons dorénavant le faisceau cortical postérieur *faisceau de Türck-Meynert*.

Le faisceau de Türck-Meynert (FM) apparaît dans la protubérance (PV) sur la coupe 69, en dedans du ruban de Reil. Sur la coupe 71, le ruban de Reil s'étant porté tout entier en dehors et en avant, pour former la *lamina lateralis* au contact du corps genouillé interne, c'est le faisceau de Türck-Meynert qui forme la surface de la région du pont. A partir de cette coupe, le bord externe du mésocéphale sera toujours représenté par le pied du pédoncule; et ici déjà (fig. 71) c'est le pied du pédoncule qui limite la surface de section. Une partie des fibres de ce faisceau se confond avec le stratum zonale du corps genouillé, mais la majeure partie s'enfonce en dehors de la lamina terminalis, en dedans du corps genouillé interne, vers la substance grise du thalamus. Elle ne doit pas d'ailleurs s'y arrêter, puisqu'elle va immédiatement se réfléchir en arrière, après avoir doublé la partie antérieure des deux corps genouillés.

BSO. La bandelette sous-optique, encore assez compacte sur les coupes 67 et 68, paraît le devenir un peu moins sur les coupes 69, 70 et 71. Ce nouvel aspect tient à ce que le corps genouillé externe, faisant saillie à la face inférieure du thalamus, son stratum zonale est en partie intéressé par la section (schéma 106). Mais un peu plus en avant (fig. 72), la bandelette sous-optique redevient plus homogène; elle poursuit sa course d'arrière en avant. Elle est toujours située au-dessus du plafond du ventricule sphénoïdal, séparé en bas de la fimbria (FI, fig. 72), par le prolongement de la fente de Bichat dans le ventricule. Elle a toujours la forme d'un croissant à concavité inférieure; elle est toujours plus nettement limitée en dehors qu'en dedans; elle est toujours en dedans du *tænia* dont les fibres transversales se mélangent en partie avec les siennes.

Tæ. Le *tænia semi-circularis* (fig. 69) est au fond du sillon opto-strié et se continue manifestement (fig. 70) avec le *stratum zonale* de la convexité supérieure de la couche optique (ZS, fig. 71, 72). Dans sa profondeur, il est en continuité avec la capsule interne

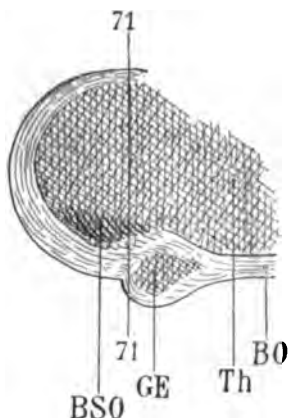


Schéma montrant, de profil, au niveau de la coupe vertico-transversale 71, la convexité du corps genouillé externe (GE à la face inférieure du thalamus (Th).

La bandelette sous-optique (BSO), au niveau de la partie postérieure du corps genouillé, perd sa direction horizontale pour se rapprocher de la verticale.

Schéma 106.

(CI, fig. 68, 70), et nous verrons que cette portion de la capsule est le segment postérieur (CID, 72). Tout à fait en bas, lorsqu'il s'est réfléchi d'arrière en avant à la face supérieure du ventricule sphénoïdal, il longe la convexité interne de la queue du noyau caudé (NCC, fig. 68); et comme sa direction générale est devenue dès lors antéro-postérieure, sa teinte est foncée. On peut la constater sur la coupe 68, entre la queue du noyau caudé (NCC) et la bandelette sous-optique (BSO). Mais sur les coupes suivantes, cette teinte foncée disparaît pour faire place à une teinte claire, où l'on reconnaît des stries transversales. Cela démontre une fois de plus l'existence de fibres courtes sur le trajet de la bandelette demi-circulaire.

cc. Le *corps calleux* augmente d'épaisseur et ses fibres se dirigent maintenant bien plus franchement en dehors, où elles forment la majeure partie du centre ovale (CO, fig. 69). Très peu d'entre elles se réfléchissent en bas, en arrière et en dehors pour réapparaître (fig. 71, TAP) à la face externe du ventricule sphénoïdal, où elles représentent le tapetum.

TAP. Le *tapetum* (fig. 71) est cependant reconnaissable au-dessous de la queue du noyau caudé (NCC, fig. 71). Seulement, comme il est beaucoup moins épais que précédemment, on peut

admettre que, dans sa portion réfléchie, il est formé des fibres que nous voyons apparaître au-dessus et en dehors du noyau caudé (fig. 69, TAP) et qui, sorties de la masse du corps calleux, se portent encore en arrière, en bas et en dehors, pour se réfléchir dans la paroi externe du ventricule sphénoïdal.

TRI. Le trigone cérébral (fig. 68) diminue de largeur. Il forme une mince languette de fibres obliques, ou presque transversales, au-dessus de la couche optique (Th) dont il suit les sinuosités.

FSe. Le faisceau sensitif externe (fig. 68, 70) perd encore peu à peu l'intensité de sa coloration primitive. Il émet des fibres obliques en haut et en dedans, qui diminuent d'autant le nombre de celles qui sont franchement postéro-antérieures. Ces fibres obliques vont se jeter dans la lame médullaire externe du thalamus, ou, pour parler plus exactement, dans la capsule interne (CI, fig. 68, 70). Nous verrons bientôt, en effet, que la lame médullaire externe, déjà étudiée à l'occasion des coupes précédentes, semble se confondre avec la capsule interne. Mais il s'agit de deux lames parfaitement distinctes en réalité.

FSi. Le faisceau sensitif interne (fig. 70) n'est, en apparence, que la continuation de la capsule interne (CI); nous allons voir aussi qu'il ne doit pas être considéré comme appartenant à cette lame de fibres.

Rth. La couronne rayonnante du thalamus (fig. 68), issue en grande partie du pulvinar, décrit une courbe au-dessus de la bandelette sous-optique (BSO) et de la queue du noyau caudé (NCC), pour aller se jeter dans le faisceau sensitif interne (FSi). Plus en avant, lorsque la section a entamé le corps genouillé externe, on constate que la couronne rayonnante de ce corps genouillé (RGE, fig. 70, 71, 72) fait suite, dans la même direction, à la couronne rayonnante du pulvinar. Toutes ces fibres aboutissent dans le faisceau sensitif interne. Il en est de même des fibres sorties de la région moyenne du thalamus (fig. 72), qui toutes vont se jeter dans la lame blanche que nous savons être la capsule interne (CI, fig. 70) et qui est ici (CID) le segment postérieur de cette capsule (fig. 72). Mais on peut remarquer sur la dernière coupe de la planche XXII (fig. 72) que le segment postérieur de la capsule interne (CID) se bifurque; une branche interne se jette dans le thalamus; une branche externe se prolonge en haut jusqu'au stratum zonale (ZS),

qui fait suite au *tænia*. Or la branche interne seule doit être considérée comme appartenant à la couronne rayonnante du thalamus. La branche externe représente la capsule interne proprement dite.

CID. Le segment postérieur de la capsule interne (fig. 72) est donc formé par les fibres les plus internes du faisceau sensitif externe. Mais ces fibres ne parcourront pas un long trajet dans la capsule; nous apprendrons bientôt qu'elles vont se continuer dans la lame latérale externe du noyau lenticulaire, entre le globus pallidus et le putamen.

Cin. Le cingulum (fig. 68, 69, 70), toujours compact en dehors de la *lamina tecta* (*tec*), au-dessus du corps calleux (*cc*), poursuit son trajet postéro-antérieur.

FCF. Le faisceau compact du fornix (fig. 71) prend insertion sur la circonvolution du corps calleux. Ses fibres sont blanches, transversales; les coupes de cette planche intéressent donc une portion du trajet de ce faisceau, où l'on reconnaît qu'il est constitué par des fibres courtes.

FDF. Le faisceau diffus du fornix (fig. 71) continue son chemin d'arrière en avant sous le cul-de-sac gris de la scissure limbique (*L*, fig. 67 à 70). Il est certain qu'il est en grande partie fondu avec le faisceau compact du fornix (FCF) dans le manteau de la circonvolution du corps calleux (*C*, fig. 70).

CO. Le faisceau du centre ovale (fig. 69) remonte dans le lobe frontal, entre le faisceau diffus du fornix et le *fasciculus arcuatus* (ARC, fig. 72). Il est facile de constater que ce faisceau du centre ovale, dans la partie supérieure de l'hémisphère, appartient surtout à la première circonvolution frontale.

ARC. Le faisceau arqué ou fasciculus arcuatus (fig. 72), issu de l'opercule (OP) et du lobule pariétal inférieur (*P²*, fig. 67), se condense au-dessus de la scissure de Sylvius sous la forme triangulaire que nous retrouverons ultérieurement dans une grande partie de l'étendue antéro-postérieure de l'hémisphère. Il est, comme nous l'avons déjà vu, sous-jacent au faisceau pariéto-frontal.

FPF. Le faisceau pariéto-frontal (fig. 72), repoussé en haut et en dehors par le grand développement progressif du *fasciculus arcuatus* (ARC, fig. 72), s'accole à la substance grise des circonvolutions pariétale inférieure (*P²*) et pariétale ascendante (*P*), et à la

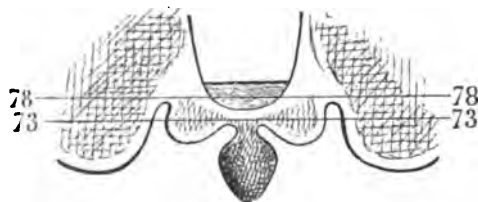
substance grise de la frontale ascendante (F). Sur la figure 67, on voit un faisceau très compact, très foncé, triangulaire, s'insérer sur la substance grise de la pariétale ascendante (P, fig. 67). Il est encore plus volumineux sur la coupe 68. — Sur la coupe 69, il redescend en dedans vers le fond de la scissure de Rolando, la contourne, et court au-dessus du faisceau arqué vers le manteau de la première circonvolution frontale (F'), où il rejoint le faisceau pariéto-frontal (FPF, fig. 72).

PLANCHE XXIII

COUPES VERTICO-TRANSVERSALES PASSANT PAR LA PARTIE ANTÉRIEURE DE LA COMMISSURE BLANCHE POSTÉRIEURE ET LA PARTIE MOYENNE DU GANGLION DE L'HABÉNULE

Le contour de ces coupes n'offre aucune particularité nouvelle. Mais on remarquera, sur la face interne de l'hémisphère, que le ganglion de l'habénule (GH, fig. 76) forme une convexité qui peut arriver jusqu'à la ligne médiane, au-dessus de la commissure postérieure (CP). Le ganglion de l'habénule, en effet, se prolonge, ainsi que le fait voir le schéma 107, jusque dans le pédicule de la glande

Les deux ganglions de l'habénule, vus d'en haut, adhérents aux couches optiques par leur face externe et confondus avec la substance grise de la glande pinéale, au niveau de



la partie postérieure de leur face interne. La coupe 73 passe à travers le thalamus et le ganglion de l'habénule, de façon à laisser un vide, une excavation fissuraire, entre ces deux masses grises. Cette excavation est visible sur la coupe vertico-transversale (73) de la planche XXIII.

Schéma 107.

pinéale. Sur la coupe 73, la substance grise du ganglion du côté droit se confond avec celle du ganglion du côté gauche : les deux ganglions de l'habénule forment donc à leur partie postéro-interne une véritable commissure grise au-dessus et en arrière de la commissure postérieure (CP). Cette commissure occupe précisément le

pédicule de la glande pinéale. Au contraire, un peu plus en avant, sur la coupe 78, par exemple (schéma 107), les deux ganglions sont nettement distincts; leur convexité interne est toujours à une certaine distance de la ligne médiane.

Substance grise.

CAM. La corne d'Ammon ne diffère ici, en rien, de ce qui en a été dit à propos des coupes précédentes. Toutefois, sur la coupe 76, on pourra remarquer une complexité apparente de structure qui ne s'est pas encore présentée.

L'alveus (ALV) limite en dehors la saillie grise intra-ventriculaire de la corne d'Ammon. Mais cette saillie, au lieu d'être représentée par le segment externe de la lamina convoluta, comme dans la coupe précédente (75, LC''), se compose de trois lames concentriques, aboutissant en haut à la masse très petite du fascia dentata (Fd).

En réalité, il n'existe qu'un feuillet de la lamina convoluta; et les deux feuillets supplémentaires qu'on aperçoit sur cette coupe appartiennent à deux replis du corps godronné, situés sur un plan de section plus antérieur. Il faut se rappeler, pour bien comprendre cette disposition, que les circonvolutions du corps godronné, à mesure qu'elles deviennent plus antérieures, deviennent aussi plus serrées, plus plates, plus contournées. Un trait de section unique

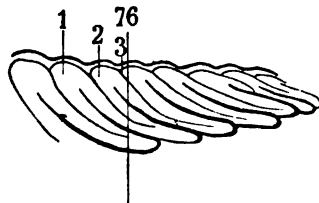


Schéma représentant la circonvolution godronnée, et montrant qu'une section vertico-transversale (76) peut diviser trois replis de cette circonvolution (1, 2, 3).

Schéma 108.

pourra donc entamer à la fois trois segments successifs de la lamina convoluta, puisqu'il peut entamer trois circonvolutions successives du corps godronné. La vignette schématique 108 donne l'explication de cette transformation de la corne d'Ammon dans ses régions antérieures. Il va sans dire que ces trois sections de la lamina convoluta sont séparées entre elles par deux sections du stratum lacunosum. On peut même constater, sur la figure 77, que la substance

grise de la circonvolution de l'hippocampe se subdivise elle-même en deux lames superposées, entre lesquelles s'insinue la substance réticulaire adjacente à la lame inférieure. Déjà nous avons signalé (pl. VII et VIII) le commencement de cette modification de la corne d'Ammon sur des coupes plus postérieures.

NC. Le noyau caudé (fig. 74, 76, 77), libre dans la corne frontale du ventricule latéral, où il forme une proéminence régulièrement convexe, repose sur des fibres du stratum zonale du thalamus (ZO, 74), avec lesquelles il n'a d'ailleurs aucune connexion. Mais, par sa face inférieure, il émet des fibres à concavité supérieure (RNC, 77, 78), qui représentent sa couronne rayonnante et qui seront étudiées ultérieurement en détail.

NCC. La queue du noyau caudé (73, 74), adjacente à la portion réfléchie du *tænia* (Tæ), occupe le bord interne de la corne sphénoïdale du ventricule.

NIC. Le noyau interne du thalamus (fig. 78) est à l'angle supérieur et interne de la couche optique. Il est séparé du noyau externe (NeC, 78) par une bande de fibres blanches horizontales, venues de la lame médullaire externe (LML; nous verrons que cette lame fait partie du segment postérieur de la capsule interne, CID, fig. 76).

NeC. Le noyau externe du thalamus (fig. 73) s'isole nettement. Circonscrit en dehors, en haut et en dedans par les fibres de la lame médullaire externe (LML, 78), qui proviennent de la capsule interne (CID, 76), il est séparé, en bas et en dedans, du centre médian (NmC, 73, 74) par un faisceau blanc issu de ce dernier centre.

NmC. Le centre médian ou *centre de Luys* (fig. 73, 74, 75, 76, 77) est une masse grise dont la section verticale est assez régulièrement circulaire ou elliptique. Elle est toujours située au-dessous du noyau interne (NiC) et du noyau externe (NeC) et seulement à la partie postérieure de ces deux noyaux. Les coupes successives, faites d'arrière en avant, n'intéressent pas le centre médian dans une grande étendue antéro-postérieure. Il faut donc considérer ce noyau comme aplati d'avant en arrière; il est permis, de ce fait, de le comparer à une lentille biconvexe et placée dans un plan vertico-transversal. En bas, et en dedans, on y voit rayonner les fibres de la *lamina lateralis* de Reil (Lmd, fig. 77). En bas, il est limité par le bras du pulvinar (BP, 77). En avant, c'est-à-dire lorsqu'il cesse

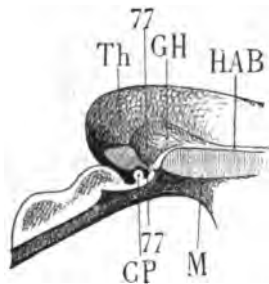
d'être visible — sur la coupe 78, par exemple — il est en rapport avec la *lamina tegmenti* (L_{TE}, 78), faisceau issu de la calotte.

Pul. Le **pulvinar** est, avons-nous dit, cette partie de la couche optique qu'on voit proéminer en arrière, dans le carrefour ventriculaire, tantôt sous la forme d'un hémisphère assez régulier, tantôt sous l'aspect d'un tronc de cône émoussé, à base antérieure. Cette désignation répond à une portion du thalamus qui n'est pas, en général, nettement définie, puisqu'elle ne vise que la saillie postérieure du ganglion dans un espace vide. Considéré au point de vue de sa structure et de ses rapports profonds, ce qu'on appelle le pulvinar n'est guère mieux déterminé. Il semble, toutefois, que cette tubérosité, si variable dans sa forme extérieure et dans ses dimensions, ne doive pas être envisagée seulement comme le lieu où s'opère la fusion du noyau externe et du noyau interne de la couche optique. Nous savons, en effet, que les noyaux externe et interne du thalamus, si parfaitement distincts l'un de l'autre à leur partie antérieure, paraissent se confondre en arrière : la lame médullaire interne cesse de les séparer. Mais, à partir du point où la lame médullaire n'est plus reconnaissable sur les coupes verticales, on voit se succéder d'avant en arrière deux agglomérations de substance grise qui, étudiées de près, sont suffisamment distinctes l'une de l'autre et suffisamment distinctes des deux noyaux interne et externe, pour qu'on renonce à décrire le pulvinar comme une portion commune à ces deux derniers. La plus antérieure de ces masses grises est celle que nous venons de signaler sous le nom de *centre médian de Luys* (NmC, fig. 75) : la plus postérieure est le pulvinar proprement dit (Pul).

Tout à fait en arrière, le pulvinar forme donc tout à la fois la face supérieure et la face inférieure du thalamus. Plus en avant (fig. 73), alors que la coupe commence à entamer le noyau externe (NeC), le pulvinar ne forme plus que la face inférieure. Il coiffe les deux corps genouillés et semble même se confondre avec eux, mais ce n'est qu'une apparence, puisque nous savons que l'un et l'autre sont recouverts de tous côtés par de la substance médullaire. En haut et en dehors, il est séparé du noyau externe du thalamus (NeC) par la couronne rayonnante de la couche optique (Rth, fig. 75), à laquelle il fournit de nombreuses fibres ; en haut et en dedans, il est séparé du centre médian (NmC, fig. 76) par le bras du pulvinar (BP) et la lame latérale du ruban de Reil (Lmd).

On remarquera sur les coupes 73 et 74, qu'il existe au-dessous du centre médian (NmC), juste au niveau du passage du bras du pulvinar (BP), une masse grise, limitée en dedans par un petit faisceau concave en dehors (TP) et que nous avons déjà étudiée sous le nom de *tractus transversus pedunculi*. Cette masse grise, placée en avant du corps genouillé interne et traversée par le bras du pulvinar (BP) et le bras du tubercule quadrijumeau antérieur (BQA, 75, 77), est un noyau de volume variable qu'on a quelquefois appelé *noyau postéro-basilaire*. Il ne faut donc pas le confondre avec le pulvinar.

GH. Ganglion de l'habénule. On dit, en général, que le ganglion de l'habénule (GH, fig. 77) est mal limité chez l'homme. Assurément il est moins limité que chez certains animaux, où il forme une saillie quelquefois considérable. Mais si ses contours sont moins nettement accusés, il est toujours très facile à reconnaître et à circonscire, au moins sur les coupes vertico-transversales passant à deux millimètres en avant de la commissure postérieure. On s'aperçoit alors (pl. XXIII, fig. 77, 78), qu'il est enveloppé toujours et de



Situation du ganglion de l'habénule du côté gauche (GH), au-dessus de la commissure postérieure (CP).

Th, thalamus;
HAB, habénule;
M, gouttière de Monro.

Schéma 109.

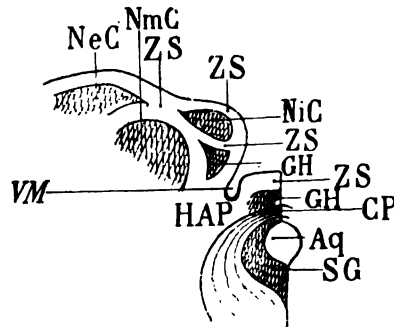
tous côtés par de la substance blanche. En dehors et en arrière, il est limité par des fibres qui forment plus bas le faisceau rétrograde (FRF); en bas, il s'arrête à la commissure blanche postérieure (CP). En dedans, il est recouvert par le stratum zonale. Celui-ci ne dépasse pas en bas l'habénule elle-même ou frein du conarium (HAB). On sait qu'au-dessous de l'habénule, la substance grise de la couche optique forme la paroi du troisième ventricule. Le fait que le ganglion de l'habénule est complètement enveloppé de substance blanche, permet donc de le distinguer très facilement de la couche

optique et rend très évident, sur les coupes verticales, l'isolement de ce ganglion, moins évident à sa surface.

On peut voir que la partie postéro-externe du ganglion de l'habénule (GH, fig. 76) arrive presque au contact du centre médian (NmC). Mais elle en est séparée par des fibres qui seront plus apparentes sur des coupes plus antérieures (HAP, pl. XXIV) et qui appartiennent au pédoncule antérieur de la glande pinéale; elle en est également séparée par les fibres descendantes du fasciculus retroflexus (FRF, pl. XXIV, fig. 80).

Nous avons signalé l'excavation fissuraire qui sépare le ganglion de l'habénule du thalamus et qui forme l'angle inféro-interne du ventricule moyen (fig. 73). Le ganglion de l'habénule fait, en quelque sorte, le tour de cette fissure; et c'est là ce qui donne aux coupes de cette région une apparence un peu compliquée. Le schéma 110 rendra

Rapports de la partie postérieure du ganglion de l'habénule (GH). 1° En bas et en dedans : Aq, l'aqueduc de Sylvius, tapissé par sa substance grise (SG), et surmonté par la commissure postérieure (CP). Au-dessus de la commissure postérieure on voit la partie la plus reculée du ganglion de l'habénule (GH), confondue avec la base de la glande pinéale, et recouverte par une couche de stratum zonale (ZS) appartenant à la commissure.



2° En haut et en dehors : les trois noyaux de la région postérieure du thalamus (noyau externe NeC; noyau interne NiC; centre médian NmC); ils sont recouverts et séparés les uns des autres par des irradiations du stratum zonale (ZS). En dedans et au-dessous d'eux, le ganglion de l'habénule (GH) contribuant à former la paroi du ventricule moyen. Ce ventricule envoie un diverticule (VM) entre les deux parties du ganglion de l'habénule (GH, GH), qui vont se fusionner sur des coupes plus antérieures.

Schéma 110.

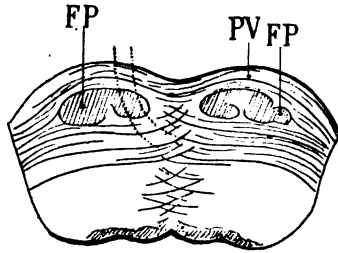
plus claire la disposition des différents noyaux gris représentés sur la coupe 75.

Le corps genouillé externe n'est encore constitué sur cette planche que par les fibres postérieures de sa couronne rayonnante (RGE, fig. 74, 75, 78).

Substance blanche.

PV. **Le pont de Varole** (fig. 74, 75) s'élargit à mesure que les coupes sont plus antérieures. L'élargissement résulte de l'apparition

des fibres transversales de la protubérance (PVT) à la partie interne du faisceau de Türk-Meynert (FM, fig. 75). Celles-ci proviennent du pédoncule cérébelleux moyen. Elles se dirigent donc de dehors en dedans. Arrivées au centre du pont, elles s'écartent pour laisser passer les faisceaux descendus de l'hémisphère (FP), gagnent la ligne médiane, la franchissent et se répartissent de la façon suivante :



Coupe transversale de la protubérance annulaire, passant par le milieu du pont (PV).

FP, faisceau pyramidal.

A gauche, on aperçoit par transparence les fibres venues de la partie droite du pont et destinées au lemme.

Schéma 111.

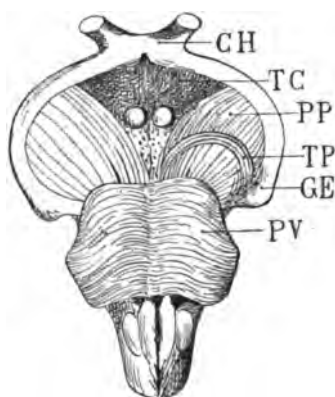
les plus superficielles s'entre-croisent avec celles du côté opposé et établissent une commissure véritable entre les deux hémisphères cérébelleux; elles représentent le pont de Varole proprement dit (PV). Les plus profondes, celles qui passent derrière les faisceaux descendus de l'hémisphère et particulièrement derrière le faisceau pyramidal (FP), arrivées à la ligne médiane, s'entre-croisent, elles aussi, dans le raphé protubérantiel; mais aussitôt elles changent de direction, se portent en avant et vont s'adjoindre au lemme (Lem, pl. XXIII, fig. 75). Elles s'inclinent immédiatement en haut et en dehors pour former la partie la plus antérieure du laqueus (Laq, fig. 74, 75) et se confondent avec la portion externe de la calotte (TEG). En dehors elles sont limitées par le faisceau de Türk-Meynert (FM), qui les sépare de la surface latérale du pont.

TP. Parmi les fibres transversales de la protubérance, il est un faisceau qui, parfois, s'isole assez nettement dans le sillon intermédiaire au corps genouillé interne et au pont de Varole : c'est le *tractus transversus pedunculi* (TP, fig. 75). Ce faisceau appartient à la *lamina lateralis* (Lmd); il ne fait que la renforcer. Comme elle, il se termine entre le corps genouillé interne et le centre médian (NmC); mais il semble que ses fibres entrent surtout en connexion avec le corps genouillé interne. Il est cependant très distinct, dans le reste de son trajet, de la lamina lateralis, puisque au lieu de marcher, comme celle-ci, d'arrière en avant, de bas en haut et de

dedans en dehors, il se porte en avant, en bas et en dedans, devant les fibres les plus superficielles du pédoncule. Nous avons déjà parlé de ce faisceau (voy. *Introd.*, schém. 5 et 6), sans préciser son point de terminaison à la partie interne du pédoncule. Il n'est pas très facile de le déterminer par la dissection. On arrive toutefois, par des coupes successives, à reconnaître qu'il se confond, en dedans du faisceau le plus interne de l'étage inférieur, avec la lamina medialis. Celle-ci émane, comme nous le savons, de la couche de Reil ou lemniscus. D'autre part, nous venons de voir se confondre le tractus transversus pedunculi avec la *lamina lateralis* (fig. 73) à la partie externe du pédoncule. Le faisceau en question n'est donc pas autre chose qu'une portion du lemniscus, née de la couche de Reil au voisinage de la lamina medialis et destinée à la substance grise du pulvinar, du corps genouillé interne ou du centre médian, tout comme la lamina lateralis. Pour préciser encore davantage, disons que c'est un tronçon aberrant de la lamina lateralis, qui, au lieu de suivre son trajet normal à la partie inférieure et postérieure de la calotte, passe accidentellement au devant du pied du pédoncule. Mais ses tenant et aboutissant sont les mêmes. Il faut supposer qu'il représente une partie de la lamina lateralis, qui se développe tardivement et qui se fraye un passage à la surface lorsque les organes profonds sont déjà complètement développés. Nous savons, en outre, que le *tractus transversus pedunculi* n'existe — lorsqu'il existe, — que sur le pédoncule gauche. Pour se rendre compte de ses rapports avec le corps genouillé, il faut, dans le cas où sa présence a été constatée à la surface du pédoncule, pratiquer une coupe vertico-transversale à l'extrémité la plus antérieure du corps genouillé interne.

Nous ajouterons que si le tractus transversus pedunculi est rarement isolé à l'état de faisceau oblique sur le pédoncule gauche, — disposition qui lui a valu la désignation de *faisceau en écharpe* (Féré), — il n'est pas rare de voir un certain nombre de petits fascicules, séparés les uns des autres, suivre le même trajet, toujours du côté gauche. La forme et le mode de réunion de ces fascicules varient beaucoup; cela est une preuve qui plaide en faveur d'une anomalie dans le développement de cette partie de la lamina lateralis. On constate tous les degrés intermédiaires entre la disposition en fascicules dissociés et la disposition en faisceau compact. Lorsque, à la suite d'une lésion hémisphérique des centres moteurs du côté gauche,

le faisceau pyramidal dégénère, le tractus transversus pedunculi ne dégénère pas; l'intégrité de ses fibres, qui restent blanches à la surface du pédoncule, peut même empêcher de reconnaître la teinte grise du faisceau moteur dégénéré situé au-dessous de lui. Cette



Disposition anormale du tractus transversus pedunculi (TP) à la face inférieure du pied du pédoncule gauche (PP).

PV, pont de Varole;
GE, corps genouillé externe;
TC, tuber cinereum;
CH, chiasma optique.

Le tractus transversus pedunculi s'étend ici depuis l'espace interpedunculaire jusqu'à la partie antéro-interne du corps genouillé externe (GE); c'est au niveau de cette dernière région qu'il se confond avec la lamina lateralis.

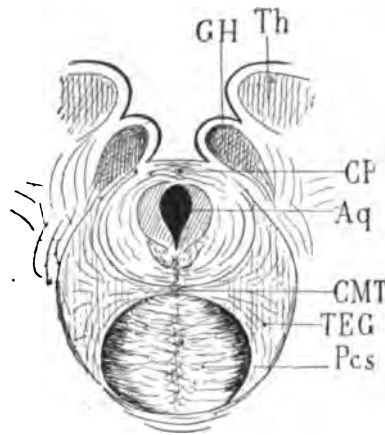
Schéma 112.

absence de dégénération est une raison de plus pour admettre que le faisceau dit « en écharpe » n'appartient pas, en réalité, à l'étage inférieur, dont il semble, au premier abord, faire partie, mais à l'étage supérieur, dont il s'est accidentellement écarté.

Pcs. Le pédoncule cérébelleux supérieur (fig. 74, 75) représente un demi-cercle dont la circonférence régulière est plus foncée que le centre. Ce demi-cercle répond à l'entre-croisement des fibres pédonculaires; la teinte foncée de la périphérie s'explique par le fait que les fibres, arrivées à la partie la plus externe, changent de direction pour se porter plus directement en avant. L'extrémité inférieure de l'arc est entrée en contact immédiat avec la *lamina medialis* (Lm). Nous avons déjà signalé ce rapport (voy. pl. XXI, Lm).

CMT. La commissure de Meynert (fig. 75), intercalée entre le pédoncule cérébelleux supérieur (Pcs) et le faisceau longitudinal postérieur (FLP, fig. 73), réunit au niveau de la ligne médiane les régions de la calotte de l'un et l'autre côtés. Elle est donc située exactement au point où la hache du tegmentum s'insère sur son manche; sur les coupes verticales totales, les deux moitiés de la calotte, réunies par la commissure de Meynert, représentent très

exactement une hache à deux lames. La teinte foncée de cette commissure indique qu'elle ne se compose pas seulement de fibres transversales; en d'autres termes, qu'elle n'est pas une véritable commissure; loin de là. Presque toutes ses fibres sont obliques,



CMT, la commissure de Meynert, sur la ligne médiane, à la partie la plus interne des deux faisceaux du tégumentum (TEG).

Aq, aqueduc de Sylvius;

Th, thalamus;

GH, ganglion de l'habénule;

CP, commissure postérieure;

Pcs, pédoncules cérébelleux supérieurs s'entre-croisant sur la ligne médiane, au-dessous de la commissure de Meynert.

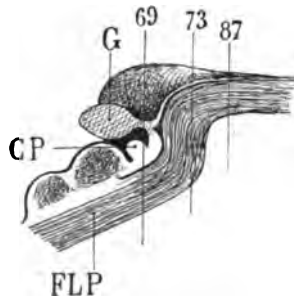
Schéma 113.

dirigées en avant et en dehors. Elles sont destinées à accompagner la partie interne et supérieure du pédoncule cérébelleux jusque sous le thalamus, et même, au dire de certains anatomistes, plus loin encore, jusque dans le noyau lenticulaire du corps strié.

FLP. Le faisceau longitudinal postérieur n'est indiqué (pl. XXIII) que sur les figures 73 et 78, où il se confond insensiblement et sans démarcation appréciable avec la substance grise de l'aqueduc. Il est facile de s'expliquer cet aspect et cette disposition. Le faisceau longitudinal postérieur (fig. 73) ne se présente plus sous l'aspect d'une strie foncée, comme sur les coupes précédentes, où on le reconnaissait aisément au-dessus de l'entre-croisement des pédoncules cérébelleux supérieurs (Pcs). Il se confond maintenant avec la substance grise qui entoure l'aqueduc. Il est dirigé presque verticalement en haut et en dehors, contractant des connexions intimes avec la substance grise sous-épendymaire, qui renferme les noyaux moteurs des muscles de l'œil. Ce changement d'aspect résulte évidemment d'un changement de direction : au voisinage de l'ouverture de l'aqueduc dans le troisième ventricule, le faisceau longitudinal postérieur se porte en haut et en dehors, sous la couche optique, mais toujours au voisinage de la substance grise centrale;

puis, de nouveau, marche directement en avant et se perd, mi-partie dans la couche optique même, mi-partie dans la capsule interne, ainsi que nous le verrons plus loin.

La figure ci-contre représente d'une façon toute schématique cette disposition.



Vue de profil du faisceau longitudinal postérieur (FLP) au niveau de la commissure postérieure (CP) :

CP, commissure postérieure ;

G, glande pinéale ;

FLP, faisceau longitudinal postérieur au-dessous de la substance grise de l'aqueduc.

Une coupe verticale (69) le divise à peu près perpendiculairement à la direction de ses fibres.

Une coupe plus antérieure (73) le divise parallèlement à la direction de ses fibres.

Une coupe (encore plus antérieure, pl. XXV, fig. 87) le divise de nouveau perpendiculairement à la direction de ses fibres.

Schéma 114.

Lem. Le **lemniscus** (fig. 75) ne consiste plus ici que dans le groupe de fibres du pont que nous avons signalées plus haut (PV) et que nous savons venir du pédoncule cérébelleux moyen du côté opposé. Il se relève en haut et en dehors, pour former le laqueus.

Laq. Le **laqueus**, épanouissement latéral du lemniscus, se continue en haut et en dedans avec le faisceau de la calotte (TEG), et, en dehors, avec la lamina lateralis de Reil (Lmd). On voit sur son prolongement vertical la section oblique du fasciculus retroflex (FRF).

BQA. Le **bras du tubercule quadrijumeau antérieur** est maintenant situé entre l'isthme de l'encéphale et le corps genouillé externe. Il est à la surface ; il forme la paroi supérieure de la fente de Bichat. Ses fibres sont d'abord transversales ou légèrement obliques en avant et en dehors (74, 75) ; puis elles s'inclinent en dehors et en haut (77, 78), pour aborder le corps genouillé externe.

ZGE. Le **stratum zonale du corps genouillé externe** (fig. 75, ZGE) indique déjà la forme extérieure de ce noyau, dont la substance grise, située plus en avant, n'est pas encore entamée.

FCP. Le **faisceau de la commissure postérieure** (73, 74, 75, 76) est fortement rejeté en dehors. Cela tient au grand développement en largeur que prend progressivement, de bas en haut, le faisceau de la calotte. Il est placé en dedans de la lamina lateralis (Lmd) et

en dehors du tegmentum (TEG, fig. 74, 75, 76). Au voisinage de la commissure elle-même (CP, fig. 75), il se met en contact avec le fasciculus retroflex (FRF).

BP. Le Bras du pulvinar, qui représente la terminaison du faisceau de la commissure du côté opposé, se perd insensiblement dans la substance grise du thalamus (fig. 74, 76, 77), au-dessus du corps genouillé externe et du bras du tubercule quadrijumeau antérieur (BQA), au-dessous du centre médian (NmC) et de la lamina lateralis (Lmd). — Sur les coupes suivantes, on le perd de vue.

TEG. Le tegmentum, après avoir donné naissance au faisceau de la commissure postérieure, s'élargit très notablement. Les causes de cet accroissement sont : d'abord l'augmentation des éléments ganglionnaires qui sont éparpillés sur tout le trajet de ses fibres, et ensuite l'adjonction aux fibres déjà existantes de celles qui forment la partie la plus antérieure du lemniscus (Lem) et du laqueus (Laq, fig. 75).

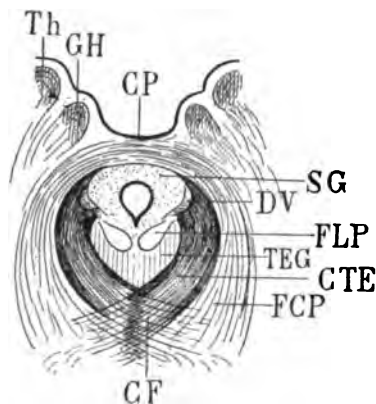
Il résulte de là que la forme en lame de hache perd de sa netteté au fur et à mesure que les sections verticales sont plus antérieures.

Sur les coupes 73, 74, 75 le faisceau du tegmentum est toujours adjacent à la lamina lateralis de Reil (Lmd). Il semble en être séparé par le faisceau de la commissure postérieure (FCP); mais nous savons que celui-ci est une émanation du tegmentum lui-même.

D'autre part, nous savons encore que le tegmentum s'augmente d'un certain nombre de fibres venues du lemniscus (Lem, fig. 75), et que ce même lemniscus fournit les fibres de la lamina lateralis (Lmd). Il existe donc des relations très étroites entre le tegmentum et la lamina lateralis; or on peut considérer celle-ci comme provenant de fibres du lemniscus, renforcées de conducteurs nouveaux après leur passage dans les noyaux du tegmentum.

CTE. Fasciculi marginales aquæducti, ou *faisceaux de la décussation antérieure*. Il s'agit de fibres issues du tegmentum, en dedans du faisceau de la commissure et faisant d'abord, comme celui-ci, partie intégrante du faisceau de la calotte. Elles sont assez difficiles à distinguer du faisceau de la commissure, puisqu'elles ont la même direction (fig. 74, 75). Mais, tandis que le faisceau de la commissure se porte au-dessus de l'aqueduc pour franchir la ligne médiane, le faisceau de la décussation antérieure s'épuise en partie dans la substance grise de l'aqueduc, soit en avant de cette substance, soit

à côté, c'est-à-dire au niveau de la racine descendante du nerf trijumeau. Il n'est pas probable que les faisceaux marginaux antérieurs prennent naissance dans le tegmentum : ils viennent de la région opposée, après avoir subi leur décussation *au-dessous* du tegmentum. Le lieu de leur décussation est appelé *commissure de Forel* (CF).



Coupe vertico-transversale de la commissure postérieure CP.

Th, thalamus;
GH, ganglion de l'habénule;
SG, substance grise de l'aqueduc;
FCP, faisceau de la commissure postérieure;
TEG, tegmentum;
FLP, faisceau longitudinal postérieur;
DV, racine descendante du trijumeau.
CTE, faisceaux marginaux de l'aqueduc;
CF, commissure de Forel.

Schéma 115.

Lmd. La lamina lateralis, confondue d'abord (fig. 73) avec le tractus transversus pedunculi (TP), et plus foncée à ce niveau en raison de la direction antéro-postérieure des fibres de ce dernier, devient plus claire et plus franchement oblique en dehors sur les coupes plus antérieures (74, 75). Mais nous venons de dire qu'elle se renforçait (à la partie inférieure et externe du tegmentum) des fibres les plus antérieures du laqueus (Laq. fig. 75). Elle devient donc de nouveau plus foncée; la majeure portion des éléments qui la composent se portent en avant (fig. 76), limités en dedans par le faisceau de la commissure (FCP), en dehors par le faisceau de Türk-Meynert (FM, fig. 75, 78); puis, arrivées au-dessous du centre médian (NMC, fig. 75, 76, 77), elles s'y dispersent en rayonnant. Mais un certain nombre d'entre elles semblent poursuivre leur trajet en avant. Nous verrons qu'elles s'y arrêtent aussi, car on les perd de vue à la face antérieure de ce ganglion.

Lm. La lamina medialis (fig. 74, 75) fait de plus en plus partie intégrante du pédoncule cérébelleux supérieur (Pcs). Toutefois, il faut remarquer que d'autres fibres, médianes aussi et situées sur un plan plus inférieur, appartiennent au lemniscus. Ce sont préci-

sément celles qui vont se terminer, comme nous venons de le dire (Lmd), dans le tegmentum.

FRF. Le fasciculus retroflex, encore visible sur la coupe 73, où ses fibres sont obliques en bas et en avant, devient moins facile à reconnaître sur la coupe 74, où elles sont presque verticales. Sur les coupes 75 et 76, on devine simplement la place qu'il occupe; enfin, sur la coupe 78, il réapparaît au moment où il se rapproche de la ligne médiane et se porte en arrière.

FM. Le faisceau de Türck-Meynert émerge de la protubérance (fig. 75) et, de vertical qu'il était d'abord, devient postéro-antérieur (fig. 78) pour contourner le bras du tubercule quadrijumeau antérieur (BQA), qu'il laissera bientôt derrière lui.

BSO. La bandelette sous-optique, redevenue compacte (fig. 75, 77, 78) et toujours dirigée d'arrière en avant, présente les variations d'épaisseur que nous avons déjà signalées et qui tiennent en grande partie à ce qu'elle est pénétrée d'avant en arrière par la couronne rayonnante du corps genouillé externe (RGE, 74, 75, 78).

Tæ. Le tænia semi-circularis, a une coloration foncée sur les coupes 73 et 74, entre la queue du noyau caudé (NCC) et la bandelette sous-optique (BSO, fig. 73). Il redevient clair sur les coupes 75 et 76. Nous savons à quoi tiennent ces alternatives (voy. pl. XXII, Tæ).

cc. Le corps calleux (fig. 76) présente un de ces amincissements que nous avons déjà signalés. Il reçoit à sa partie externe (fig. 78) les fibres de la couronne rayonnante du noyau caudé (RNC), qui le pénètrent d'arrière en avant, de bas en haut et de dehors en dedans. Nous reviendrons un peu plus loin sur cette connexion.

TAP. Le tapetum (fig. 77) diminue de plus en plus d'épaisseur dans la paroi externe du ventricule sphénoïdal (VS). Sur la coupe 73, en dehors de la couronne rayonnante du noyau caudé, on voit sortir du corps calleux un faisceau diffus que nous avons déjà mentionné et qui se réfléchit en arrière, en bas et en dehors. Il est certain que ce faisceau est appelé à fournir des fibres à la portion réfléchie du ventricule sphénoïdal. Mais il n'est pas moins certain qu'il se mélange avec les fibres du centre ovale (CO, fig. 78) qui, elles aussi, se portent en bas et en arrière, comme nous l'avons antérieurement observé.

TRI. Le trigone cérébral (fig. 77) perd de plus en plus de sa

largeur; il couvre une moindre étendue de la convexité de la couche optique; et, à mesure qu'il perd en largeur, la direction de ses fibres devient de plus en plus antéro-postérieure; elles étaient précédemment presque blanches; les voilà devenues foncées; on peut d'ailleurs remarquer que celles qui sont le plus voisines de la ligne médiane ont la coloration la plus accentuée.

FSe. Le faisceau sensitif externe (fig. 76) se compose de deux sortes de fibres que leur direction permet de reconnaître aisément à leur teinte : les unes foncées, postéro-antérieures, vont se jeter dans la capsule interne (nous verrons comment, un peu plus loin); les autres claires, transversales, qui donnent au faisceau sa striation horizontale, et qui vont se perdre dans la lame verticale externe du noyau lenticulaire.

FSi. Le faisceau sensitif interne (fig. 76) provient du pulvinar, où il prend naissance en formant la couronne rayonnante du thalamus (Rth, fig. 75) et du corps genouillé externe (RGE, fig. 75). Entre son origine dans le thalamus ou dans ce corps genouillé et sa terminaison dans le faisceau longitudinal inférieur (FLI, fig. 76), il traverse la partie inférieure de la capsule interne, où il constitue la lame latérale externe de la couche optique (LML, fig. 76).

Rth. La couronne rayonnante du thalamus (fig. 75) sort de la masse de la couche optique, entre le noyau thalamique externe (NeC, fig. 72), situé au-dessus de lui, et le corps genouillé externe, situé au-dessous. De là elle se porte en dehors et en bas, pour pénétrer dans la lame latérale de la couche optique (LML, fig. 78).

RGE. La couronne rayonnante du corps genouillé externe (fig. 78) fait suite, d'arrière en avant, à la couronne rayonnante du thalamus. Elle commence à la surface même du corps genouillé (fig. 75), qui est tapissée par le stratum zonale (ZGE, fig. 75). Le stratum zonale du corps genouillé se continue directement et sans aucune transition avec cette couronne rayonnante. L'ensemble des fibres qui sortent ainsi du corps genouillé remontent d'abord en dehors et en arrière, au-dessus de la bandelette sous-optique (BSO, fig. 78); puis elles se jettent dans le segment inférieur de la capsule, en dehors du noyau caudé et du tapetum. Elles accompagnent alors le faisceau sensitif interne (FSi, fig. 76), dont elles font partie intégrante, pour se terminer avec lui dans l'étage inférieur de la circonvolution de l'hippocampe.

CID. Le segment postérieur de la capsule interne (fig. 76) est représenté : 1° par les fibres du faisceau sensitif externe (FSe) qui vont à la lame externe du noyau lenticulaire ; 2° par les fibres de la couronne rayonnante du thalamus et du corps genouillé externe, qui vont former la lame médullaire externe de la couche optique (IML, fig. 76) ; 3° enfin par les fibres du stratum zonale, qui recouvre la couche optique (ZO, fig. 74). On voit, sur les coupes 76 et 77, que la couronne rayonnante du thalamus semble sortir du centre médian (NmC), au-dessous du noyau externe du thalamus (NeC, fig. 77). En réalité, elle sort de la partie antérieure du centre médian. Quant aux fibres du noyau externe (NeC), elles vont dans la lame latérale du thalamus en empruntant la voie du stratum zonale (ZO, fig. 74). Mais toutes ces fibres de la couronne rayonnante du thalamus sont loin de constituer la totalité du segment postérieur de la capsule interne (CID), puisque celle-ci reçoit aussi du faisceau sensitif externe (FSe, fig. 76) les fibres transversales que nous avons signalées.

Cin. Le cingulum (fig. 74, 76, 78, voy. pl. XXII, p. 258).

ARC. Le faisceau arqué (fig. 73, 77) présente la forme caractéristique d'un triangle dont le sommet le plus aigu, quelquefois tronqué (fig. 73), est dirigé en dehors, et dont la base décrit une concavité qui regarde en dedans, à la hauteur du centre ovale. Sa teinte foncée indique suffisamment sa direction postéro-antérieure. Nous verrons que cette direction se modifie dans la région du putamen, au-dessus duquel le faisceau arqué émet des fibres destinées au claustrum, à la capsule externe et à la capsule interne. Mais tout en émettant ainsi des fibres dans diverses directions, le faisceau arqué ne conserve pas moins sa direction initiale, jusqu'à son complet épuisement. Les premières fibres du faisceau arqué apparaissent dans l'opercule supérieur de la scissure de Sylvius (voy. pl. XXI, fig. 65, OP), où elles commencent par se porter de dehors en dedans ; bientôt elles s'incurvent en avant et s'agglomèrent pour constituer, dans leur ensemble, le faisceau dont la coupe vertico-transversale a une forme triangulaire si spéciale. Si la base du triangle est toujours curviligne, les deux côtés le sont aussi quelquefois. Le côté supérieur présente ainsi une concavité supérieure, en rapport avec le faisceau pariéto-frontal, situé au-dessus d'elle (FPF, fig. 76). Le côté inférieur présente une concavité inférieure

en rapport avec les fibres sous-corticales de l'opercule, qui se prolongent dans la capsula extrema (LFS, fig. 77). L'angle supéro-interne du triangle s'étend, en haut et en dedans, à travers le centre ovale, jusqu'à la circonvolution frontale ascendante et même jusqu'à la première circonvolution frontale. L'angle externe, toujours plus clair que les deux autres, et, pour cette raison, souvent tronqué, prend son insertion dans l'écorce de la partie externe de l'opercule. Lorsqu'on fait des coupes vertico-transversales en série, on arrive toujours à distinguer, comme sur la coupe 77, un dédoublement de la base du faisceau arqué, sur la signification duquel nous reviendrons ultérieurement. — L'angle inféro-interne du faisceau arqué se continue, en dehors de la capsula extrema (LFS, fig. 77), avec les fibres blanches qui convergent vers la lame médullaire externe du thalamus (LML, fig. 78). Pour plus de détails, voy. plus loin (ARC, pl. XXVI).

LFS. La capsula extrema (fig. 67) ou *substance blanche innominée de l'insula*, ou *moelle de l'insula*, est une bande de fibres arquées, mettant en communication l'écorce de l'opercule avec celle de l'insula et de la première circonvolution temporale. C'est le système des fibres d'association le plus nettement circonscrit de toutes les fibres de l'écorce hémisphérique. Schnopfhagen a consacré une étude intéressante à cette partie du manteau cortical.

LML. La lame médullaire externe du thalamus (fig. 76, 78) reçoit, à sa partie inférieure, les fibres du faisceau sensitif interne (FSi) et une partie des fibres du faisceau sensitif externe (FSe). En haut, elle se confond avec le segment postérieur de la capsule interne (CID, fig. 76), et, encore plus haut, avec le stratum zonale (ZO, fig. 74).

RNC. La couronne rayonnante du noyau caudé (fig. 77, 78) est un système de fibres qui émergent de la face inférieure de ce noyau (NC, fig. 77) sur la plus grande partie de son étendue antéro-postérieure. Elles se portent en dehors, puis en haut, décrivant ainsi une courbe à concavité supérieure, et se prolongeant finalement dans le corps calleux. Mais elles ne vont pas toutes au corps calleux. Beaucoup d'entre elles se dirigent en avant, et nous les verrons, plus loin, se terminer dans le lobe frontal.

FCF. Le faisceau compact du fornix (fig. 78) : voy. pl. XIV, p. 156.

FDF. Le faisceau diffus du fornix (fig. 78) présente un vaste renforcement de fibres accolées à la face interne de l'hémisphère. Il est difficile, toutefois, d'affirmer qu'il s'agit de fibres nouvelles, surajoutées à celles que nous avons déjà étudiées ; on peut admettre, en effet, que le faisceau qui s'accrole ainsi à l'écorce est la terminaison antérieure du faisceau diffus du fornix, dont nous avons suivi jusqu'à présent tout le segment postérieur. En tout cas, si les fibres du segment postérieur s'arrêtent à ce niveau, elles sont remplacées par des fibres nouvelles, que nous retrouverons plus loin et auxquelles conviendra tout aussi bien le nom de *faisceau diffus du fornix*.

FPF. Le faisceau pariéto-frontal (fig. 78) se comporte de la même façon que le précédent. Nous voyons ses fibres prendre une teinte foncée au contact de la circonvolution frontale ascendante. Sur la coupe 76, on remarquera que le faisceau arqué est situé au-dessous de lui.

FLI. Le faisceau longitudinal inférieur (fig. 76), voy. pl. XVI, p. 154).

CO. Le faisceau du centre ovale (fig. 78), voy. pl. XVI, p. 159.

PLANCHE XXIV

COUPES VERTICO-TRANSVERSALES PASSANT JUSTE AU DEVANT DE LA COMMISSURE BLANCHE POSTÉRIEURE

La disposition générale des contours est la même ; et elle ne subira plus de modifications importantes jusqu'à la région frontale.

Écorce.

A la face externe, on voit la scissure de Rolando (*R*) s'enfoncer assez profondément entre la frontale ascendante (*F*) et la pariétale ascendante (*P*). Le sillon pariétal (*p*) sépare la pariétale ascendante de la deuxième circonvolution pariétale (*P²*). Dans l'étendue de celle-ci, la scissure de Rolando envoie une petite branche postérieure (*R₁*) qui limite nettement, au-dessous d'elle, l'opercule (*OP*).

Quant aux circonvolutions temporales (T^1 , T^2 , T^3 , T^4 , fig. 84), elles conservent toujours les mêmes rapports, et l'on voit le grand sillon occipito-temporal (ot_1 , fig. 84) s'enfoncer au-dessous du plancher du ventricule sphénoïdal.

A la face interne, la scissure limbique (L , fig. 79) s'incline encore en bas et en dehors vers le corps calleux. Mais bientôt elle est comblée en partie (fig. 84) par le grand pli de passage fronto-limbique (πF). La complexité plus grande des plis cérébraux à ce niveau entraîne toujours un renforcement des fibres arquées sous-jacentes, en particulier dans le faisceau diffus du fornix. Nous reviendrons sur ce fait ultérieurement.

Cavité ventriculaire.

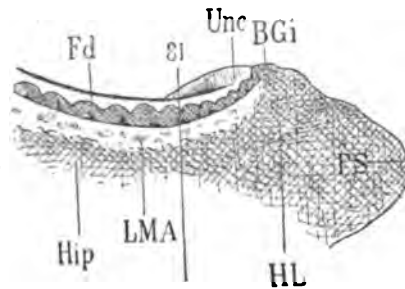
La corne frontale du ventricule latéral continue de s'aplatir et elle s'insinue, de dehors en dedans, entre le corps calleux (cc , fig. 80) et le trigone cérébral, de telle sorte que ce dernier commence à se pédiculiser.

La corne sphénoïdale (fig. 84) communique plus largement avec la fente de Bichat, en arrière et au-dessus du crochet de l'hippocampe (Unc). Le corps genouillé externe (GE) est à la limite de la corne sphénoïdale et de la fente de Bichat. Il est toujours situé au-dessus d'une concavité cratériforme, qui termine en avant le sillon de l'hippocampe et que nous étudierons, dans un instant, sous la rubrique de *recessus antérieur de l'hippocampe*. La voûte de cette cavité est donc représentée par la face inférieure du corps genouillé externe. C'est une voûte en ogive, dont l'arête correspond au sillon médian du corps genouillé.

Substance grise.

CAM. Corne d'Ammon. Nous retrouverons sur cette planche la subdivision de la lamina convoluta (LC , fig. 81), précédemment signalée. Mais nous voyons aussi apparaître dans le plan de la coupe l'extrémité la plus postérieure du crochet (Unc , 81, 83, 84). Celui-ci est entamé par le couteau à son sommet, qui est recouvert de substance blanche réticulaire, ainsi qu'on le constate sur les coupes suivantes (83, 84). Sur la dernière coupe (84) de cette planche, on remarque que le crochet se continue avec le corps godronné situé

à sa partie externe; il en est séparé par une cavité anfractueuse. sorte de cul-de-sac à concavité antérieure, qu'on peut appeler *recessus antérieur de l'hippocampe (RAH)*. Le sillon de l'hippocampe n'est d'ailleurs pas séparé de la surface corticale par le



Profil schématisé de la coupe 81. Le trait (81) passe par le sommet de l'uncus (Unc). PS, pôle du lobe sphénoïdal de l'hémisphère gauche; HL, lobule de l'hippocampe; Hip, circonvolution de l'hippocampe; Unc, crochet, faisant suite, en arrière, au lobule de l'hippocampe; Fd, corps godronné ou *fascia dentata*; LMA, substance réticulaire d'Arnold; BGi, bandelette de Giacomini.

Schéma 116.

crochet. Ce dernier ne fait que reposer sur la circonvolution de l'hippocampe, sans se confondre avec elle. Les détails relatifs à la configuration, aux rapports et à la structure du crochet sont exposés plus loin (pl. XXV, XXVI).

NC. **Le noyau caudé** (fig. 82), voy. pl. XXIII.

NCC. **La queue du noyau caudé** (fig. 82), voy. pl. XXIII.

NiC. **Le noyau interne du thalamus** (fig. 81) est, sur quelques points encore, assez bien séparé du noyau externe (NeC). Sur d'autres points, il l'est beaucoup moins. Cela tient à ce que les fibres du stratum zonale qui établissent leur démarcation s'incurvent, par places, d'avant en arrière ou d'arrière en avant. Alors leur section devient perpendiculaire au plan de la coupe; elles-mêmes deviennent foncées et se perdent sur le fond gris de la couche optique.

NeC. **Le noyau externe du thalamus** (fig. 81), voy. pl. XXIII.

GH. **Le ganglion de l'habénule** (fig. 79, 80) fait saillie dans le ventricule moyen. Il surplombe toujours l'angle rentrant de la paroi de ce ventricule qu'on appelle la *gouttière de Monro*. Il est entouré par des fibres du stratum zonale, qui l'isolent de tous côtés et qui sont le point de départ du *fasciculus retroflexus* (FRF, fig. 83).

GE. **Le corps genouillé externe** (fig. 79) est encore sectionné seulement dans sa partie postérieure. Mais déjà apparaît, en haut et en dehors de la substance blanche qui le recouvre, une masse

grise qui appartient à son noyau proprement dit. Cette masse est parcourue par des fibres recourbées, à concavité inféro-interne, et qui représentent l'extrémité la plus reculée de la bandelette optique.

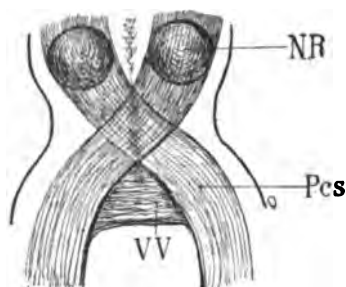
Sur les coupes 80, 81, la substance grise devient plus homogène, en apparence plus compacte (nous verrons qu'elle ne l'est pas); en tout cas elle se continue sans solution de continuité avec la couronne rayonnante du corps genouillé externe (RGE, 80). Cette couronne rayonnante, *toujours superposée à la bandelette sous-optique* (BSO), s'entre-croise en partie avec le faisceau de Türck-Meynert (FM, 85), déjà signalé.

Plus en avant (fig. 82), la substance grise du corps genouillé est séparée de tous les faisceaux qui l'entourent par une véritable capsule blanche (CGE). Mais ce n'est là encore qu'une apparence, attendu que le corps genouillé externe n'est pas encapsulé. Nous dirons plus loin la raison d'être de cette lame blanche.

Il faut que nous signalions ici un petit fait assez important. Le corps genouillé externe, on le sait, forme au-dessous de la couche optique une saillie très notable, ovoïde, allongée dans le sens sagittal, et très approximativement dans l'axe de la bandelette optique qui s'y termine. Or on s'aperçoit que, sur les coupes vertico-transversales, la substance grise du corps genouillé n'occupe que la *moitié interne* de cette saillie. En revanche, elle empiète en dedans sur la partie la plus inférieure du thalamus (fig. 83). Le corps genouillé se trouve ainsi à cheval sur le fond du sillon intergénéral; il a donc un bord inférieur excavé comme un V renversé et largement ouvert. Quant à son bord supérieur, il est très régulièrement demi-circulaire; toujours séparé de la couche optique et du pédoncule (FM, fig. 83) par les fibres de sa propre couronne rayonnante, il n'a aucune connexion de continuité ni même de contiguité apparente avec les autres noyaux gris.

NR. Noyau rouge de Stilling, noyau rouge de la calotte, olive supérieure, nucleus ruber, ganglion du pédoncule cérébelleux supérieur, sont les expressions synonymes qui servent à désigner un amas d'éléments gris, régulièrement sphérique, situé dans le champ de la calotte sur le trajet des pédoncules cérébelleux supérieurs (Pcs). Lorsque ces derniers se sont entre-croisés sous les tubercules quadrijumeaux, on les voit reprendre une direction

antéro-postérieure de chaque côté de la ligne médiane, juste au-dessus des pédoncules cérébraux dont ils sont séparés par la



Projection horizontale de la région de la calotte pour montrer la situation exacte du noyau rouge (NR).

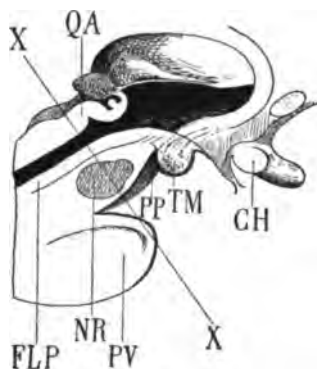
Pcs, pédoncule cérébelleux supérieur ;

VV, valvule de Vieussens.

Schéma 117.

couche de Reil et la substance noire de Sœmmering. Une très faible distance sépare donc leur entre-croisement de la région de l'étage supérieur, où ils abordent le noyau rouge.

Les pédoncules cérébelleux pénètrent franchement d'arrière en avant dans les noyaux rouges, sans subir aucune déviation, sans se diviser, sans s'éparpiller. Ils sont à peu près régulièrement cylindriques et subissent simplement une certaine torsion en spirale sur leur axe : le noyau rouge, d'autre part, est assez régulièrement sphérique. C'est donc, au point de vue de la géométrie descriptive, l'intersection d'une sphère par un cylindre dont l'axe passe par le



Situation du noyau rouge de la calotte dans l'étage supérieur du pédoncule.

PV, protubérance ;

PP, pied du pédoncule ;

TM, tubercule mamillaire ;

CH, chiasma optique ;

QA, tubercule quadrijumeau antérieur ;

NR, noyau rouge de la calotte ;

XX, direction d'une coupe perpendiculaire au plan antérieur du pédoncule cérébral, et permettant toujours de sectionner le noyau rouge.

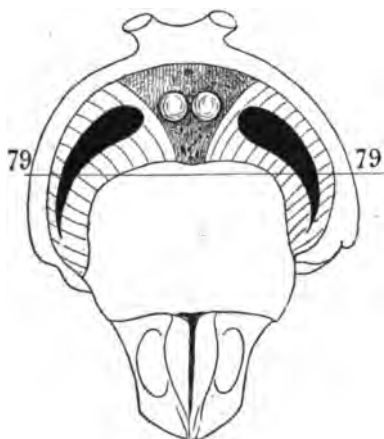
Schéma 118.

centre de la sphère. Le noyau rouge (NR), ainsi qu'on peut le voir sur le schéma 118, occupe la région moyenne de l'étage supérieur du pédoncule. Il est assez voisin de la ligne médiane, ce qui fait qu'en

pratiquant des coupes sagittales de l'espace interpédonculaire à une profondeur de trois ou quatre millimètres, on commence à entamer la convexité interne de ce noyau. A l'état frais, il présente une coloration rose brique qui lui a valu la désignation de *noyau rouge*, généralement usitée en France. Sur les cerveaux durcis dans l'alcool ou dans les solutions de chromates, la teinte spécifique du noyau supérieur de la calotte s'atténue notablement et même disparaît complètement. On ne peut donc savoir au juste si la section qui traverse le pédoncule cérébelleux supérieur et où celui-ci est toujours reconnaissable, intéresse le ganglion ou le respecte. Mais on est toujours sûr de couper le noyau rouge aux environs de sa partie postérieure en faisant une section vertico-transversale au milieu du pédoncule cérébral (schéma 118).

C'est à partir de la figure 83 que le noyau rouge de Stilling commence à apparaître sur les coupes vertico-transversales. Mais c'est à un demi-centimètre plus loin, en avant, qu'il présentera son diamètre maximum. De toutes parts il est entouré par le faisceau de la calotte; nous reviendrons ultérieurement sur les détails de ce rapport.

LN. Le *locus niger*, ou *substantia nigra* de Sœmmering, apparaît entre l'étage supérieur (TEG) et le pied du pédoncule ou étage infé-



Vue par transparence, en projection horizontale, du locus niger de Sœmmering.

La coupe vertico-transversale 79 n'entame que la partie externe du locus niger.

Schéma 119

rieur (FP). Le locus niger est une bande lamellaire de substance grise pigmentée, dite quelquefois *substance ferrugineuse*, qui semble isolée et comme perdue au milieu de la substance blanche

de l'isthme. Elle sépare absolument l'étage inférieur de l'étage supérieur du mésocéphale, sauf en dehors et en dedans du pédoncule. En dehors, le faisceau de Türck-Meynert (FM) et même une partie du faisceau pyramidal (FP) ne sont pas séparés par le locus niger des fibres de l'étage supérieur; ils passent à côté. En dedans, la lamina medialis (Lm) se confond avec le bord interne du locus niger (fig. 83) et le traverse sans s'y arrêter. D'autre part, comme le locus niger est obliquement dirigé en dedans et en avant, les coupes vertico-transversales n'intéressent d'abord que la partie externe de sa substance (fig. 79). Plus en avant (fig. 83), la surface de section est plus complète, mais le nombre des coupes sur lesquelles on peut voir le locus niger dans presque toute sa largeur est très limité.

Il est certain que le locus niger est un noyau de renforcement très important pour les faisceaux de la calotte; ou, inversement, qu'il est un noyau de projection et de réduction pour les fibres corticales qui, de haut en bas, sont destinées à se continuer avec le lemniscus. Il est vraisemblable aussi, comme on peut s'en rendre compte d'après la figure 83, que le pédoncule cérébelleux supérieur abandonne quelques fibres au locus niger.

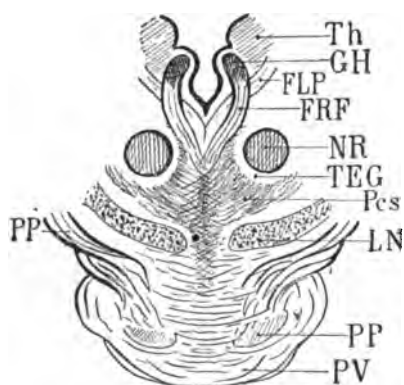
Substance blanche.

PV. **Le pont de Varole** (fig. 79, 83) présente un développement de plus en plus prononcé du système des fibres transversales. Celles-ci proviennent du côté opposé, où elles font suite au pédoncule cérébelleux moyen. En dehors du pont, les fibres transversales arrêtées dans leur trajet par le pied du pédoncule (FP) sont précisément les mêmes qu'on retrouverait du côté opposé, formant la couche de fibres ascendantes qui constituent le faisceau direct du tegmentum (LTE). Nous revoyons plus loin ces deux faisceaux (FP et LTE).

Pcs. **Le pédoncule cérébelleux supérieur** a perdu sa forme primitive de demi-cercle : ses fibres médianes s'entre-croisent sur le raphé; ses fibres externes se relèvent en haut et en dehors, se confondant, en partie avec la laqueus (Laq), à la rencontre du noyau rouge de la calotte dont la surface de section apparaîtra prochainement (NR, fig. 83). Sur la coupe 83 on voit les fibres les plus externes passer en dehors du noyau rouge : les plus internes passent

en dedans; les inférieures passent en dessous; en d'autres termes, elles enveloppent ce noyau de toutes parts, et un bon nombre d'entre elles s'y jettent directement pour le traverser d'arrière en avant. En bas, le pédoncule cérébelleux supérieur est limité par la *lamina medialis* (Lm), qui l'accompagne toujours; et, comme il se relève en haut et en dehors, la lamina medialis se relève également vers le laqueus (Laq).

Quant aux fibres internes du pédoncule cérébelleux, au lieu de se porter obliquement en haut, ou en bas, ou en dehors, pour enve-



Section vertico-transversale de l'étage supérieur du pédoncule à la partie postérieure du noyau rouge de la calotte (NR).

- PV, pont de Varole;
- PP, pied du pédoncule cérébral;
- LN, locus niger de Sæmmering;
- Pcs, pédoncule cérébelleux supérieur;
- FRF, fasciculus retroflex;
- FLP, faisceau longitudinal postérieur;
- TEG, tegmentum;
- Th, thalamus;
- GH, ganglion de l'habénule.

Schéma 120.

opper le noyau rouge, elles vont directement en avant, en dedans de ce noyau, vers la substance grise interpédunculaire; dans ce trajet, elles sont limitées à leur face interne par le fasciculus retroflex (FRF). Mais elles ne suivent pas toutes cette direction antéro-postérieure. Quelques-unes s'entre-croisent avec celles du côté opposé pour contribuer, avec les fibres de la calotte, à la formation de la commissure de Meynert.

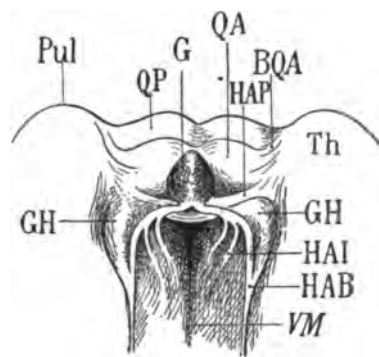
CMT. La commissure de Meynert est exactement située au point (Pcs) de la coupe 84. Elle est toujours intercalée entre la masse la plus importante des fibres cérébelleuses et le faisceau longitudinal postérieur (FLP).

FLP. Le faisceau longitudinal postérieur (fig. 81) redevient plus apparent; sa teinte est plus foncée, c'est-à-dire que ses fibres se dirigent de nouveau d'arrière en avant; elles occupent aussi un niveau horizontal plus élevé, dès que l'aqueduc de Sylvius s'est

ouvert dans le troisième ventricule. Elles sont toujours placées en dedans du fasciculus retroflex (FRF).

FRF. Le fasciculus retroflex (fig. 79), obliquement dirigé en bas et en dedans, entre le tegmentum (TEG) et le faisceau longitudinal postérieur (FLP, fig. 81), se place presque au contact de la ligne médiane, au-dessus de la commissure de Meynert (Pes, fig. 84). On voit sur les coupes 80 et 81 que l'origine supérieure de ce faisceau correspond très exactement au ganglion de l'habénule (GH) (il résulte même de la convergence des fibres qui forment le stratum zonale de ce ganglion). Souvent il est interrompu, dès sa sortie du ganglion de l'habénule, par quelques fibres transversales (HAP, fig. 79) qui suivent une direction parallèle à celles de la commissure antérieure. Mais la commissure antérieure n'existe plus ici. Les fibres dont il s'agit appartiennent aux pédoncules transversaux de la glande pinéale.

HAP. On sait que la glande pinéale est reliée à la substance grise des noyaux de l'hémisphère par trois petits systèmes de fibres, représentant ce qu'on appelle ses pédoncules : 1° les pédoncules antérieurs, ou rênes, ou habénules proprement dites (HAB); 2° les



Pédoncules de la glande pinéale.

Le schéma représente la partie postérieure de la couche optique (Th) et les tubercules quadrijumeaux (QA, QP).

Le ventricule moyen (VM) est vu par son ouverture supérieure.

G, la glande pinéale reposant sur les tubercules antérieurs;

GH, le ganglion de l'habénule;

HAB, l'habénule ou pédoncule antérieur;

HAI, pédoncules inférieurs;

HAP, pédoncules postérieurs;

BQA, le bras du tubercule quadrijumeau antérieur s'enfonçant en arrière, en dehors et au-dessous du pulvinar (Th).

Schéma 121.

pédoncules inférieurs qui émanent en partie de l'habénule, et qui forment, comme nous le savons, des stries à la face interne du thalamus (HAI); 3° les pédoncules postérieurs ou transversaux qui sortent de la glande pinéale en dehors de l'insertion des habénules, au-dessus de la commissure postérieure (HAP). Ces pédoncules trans-

versaux se jettent dans le thalamus après s'être renforcés d'un certain nombre de fibres empruntées au ganglion de l'habénule (GH).

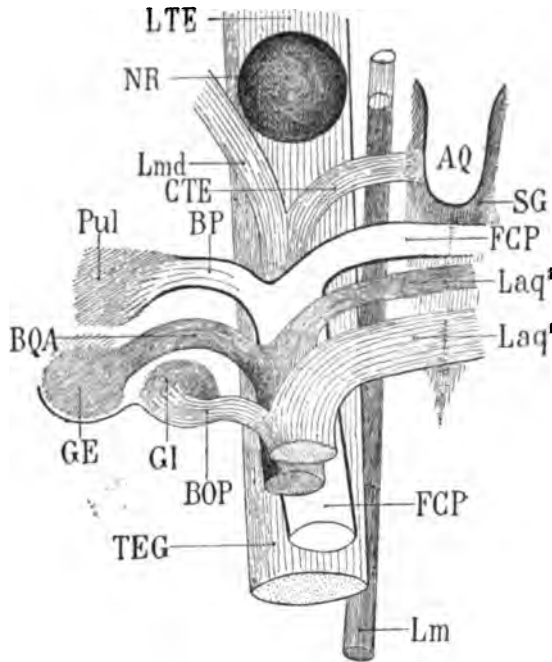
HAP. Pédoncule transversal de la glande pinéale. Sur la figure 83 (pl. XXIV), HAP représente le pédoncule transversal de la glande pinéale et du ganglion de l'habénule (GH). Celui-ci n'est déjà plus aussi proéminent que sur les coupes précédentes. Il fait une moindre saillie sur la paroi interne de la couche optique; il tend de plus en plus à se confondre avec elle, et cela devient plus évident encore sur les sections suivantes, 84, 85. Il est entouré par la substance blanche du stratum zonale. Ce faisceau blanc (HAP) se confond d'ailleurs avec le stratum zonale, mais il est certain que le ganglion lui-même fournit des fibres à ce pédoncule. L'extrémité externe passe nettement au-dessous du ganglion, au-dessous de la couche optique. Il se confond en dedans avec le frein de l'habénule, c'est-à-dire qu'il va courir d'arrière en avant, entre la couche optique (Th, fig. 83) et le ganglion de l'habénule (GH), représentant dans ce trajet postéro-antérieur une partie du pédoncule antérieur de la glande pinéale (HAB, schéma 121).

Laq. Le laqueus (fig. 79) représente les fibres venues du lem-niscus. Celui-ci n'est plus visible sur la coupe; ses fibres les plus antérieures sont situées en arrière, ou plutôt elles se sont portées en haut et en dehors pour former le laqueus. Il est facile de voir qu'elles aboutissent au tegmentum, qui est, ainsi que nous l'avons déjà constaté à plusieurs reprises, le centre de renforcement des fibres du lem-niscus. Et en effet la partie inférieure et extérieure du tegmentum donne ici naissance à une masse de fibres dont la direction antéro-postérieure se reconnaît à sa teinte foncée.

BP. Le bras du pulvinar représente sur la coupe 79 ce qui reste des anciens faisceaux croisés de l'étage supérieur. S'il ne se perd pas en totalité dans la substance grise du thalamus, au-dessus et en avant du corps genouillé interne, on peut admettre que quelques-unes de ses fibres accompagnent dans la capsule interne la couronne rayonnante de la couche optique (Rth, fig. 80).

TEG. Le faisceau de la calotte apparaît de plus en plus nettement comme un faisceau mélangé de noyaux; en d'autres termes, le tegmentum proprement dit est un noyau diffus, interrompant les fibres du faisceau de la calotte. Sur la coupe 79 la masse principale se présente sous l'aspect d'un cercle ouvert en haut et en dehors.

Sur la coupe 81 on le voit dans son ensemble se confondre avec la substance grise du thalamus; de même, sur la coupe 82, où la substance grise commune au thalamus et au faisceau de la calotte est particulièrement chatoyante. C'est à ce niveau que les fibres du tegmentum se divisent pour se répartir, sous la couche optique,



AQ, aqueduc de Sylvius;
 SG, substance grise de l'aqueduc;
 GE, corps genouillé externe;
 GI, corps genouillé interne;
 Pul, pulvinar;
 NR, noyau rouge de la calotte;
 Laq¹, couche superficielle du laqueus, s'entrecroisant avec sa congénère sur la ligne médiane pour former le bras du tubercule quadrijumeau postérieur du côté droit;
 BOP, bras du tubercule quadrijumeau postérieur gauche, formé en partie par des fibres venues directement de la couche superficielle du laqueus du même côté (Laq¹). Laq², deuxième couche du laqueus destinée au bras du tubercule quadrijumeau antérieur droit. Ce bras (du côté gauche) reçoit aussi quelques fibres directes (BQA) de la deuxième couche du laqueus (Laq²);
 FCP, faisceau de la commissure, passant au dessus de la ligne médiane, pour former le bras du pulvinar du côté droit, mais fournissant des fibres directes au bras du pulvinar gauche (BP);

— TEG, faisceau du tegmentum, se jetant dans le noyau rouge (NR). Avant d'aborder ce noyau, il émet en dehors la lame latérale de Reil (Lmd), et en dedans les fibres marginales de l'aqueduc (CTE). Il ressort du noyau rouge sous le nom de *lamina tegmenti* (LTE); — Lm, *lamina medialis*, adjacente à la ligne médiane et poursuivant son chemin de bas en haut, en dedans du noyau rouge.

Schéma 122. — Projection verticale schématique destinée à montrer les rapports réciproques des faisceaux de la calotte (TEG) du côté gauche.

dans diverses directions. Sur les coupes 83 et 84, un faisceau cependant s'isole assez nettement (CEO); il n'appartient pas au tegmentum quoiqu'il semble en faire partie: c'est la partie postérieure du pédoncule cérébelleux, qui se perd dans la partie inférieure du thalamus. Déjà il était reconnaissable, sur les coupes 80 et 81, à sa teinte plus foncée, mais il était situé plus bas. Maintenant il remonte

obliquement en dehors pour rejoindre les faisceaux plus antérieurs destinés à traverser le noyau rouge.

CEO. Les fibres postérieures du pédoncule cérébelleux supérieur, qu'on peut appeler, dans leur ensemble, **faisceau cérébello-thalamique**, se jettent donc dans le thalamus sans traverser le noyau rouge; elles sont entourées des fibres de la calotte, avec lesquelles elles se confondent en partie à leur terminaison antérieure.

LTE. La **lamina tegmenti** est, parmi les faisceaux de la calotte, celui qui présente les rapports les plus immédiats avec le pédoncule

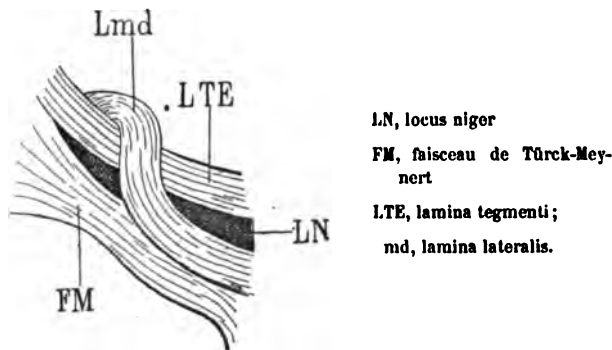


Schéma 123.

cérébelleux supérieur. On désigne sous ce nom les fibres inférieures du tegmentum (LTE, fig. 79) qui se jettent dans le locus niger (LN). Elles aussi sont une émanation du laqueus; elles représentent même les plus inférieures et les plus antérieures des fibres de la calotte. Elles s'arrêtent dans le locus niger et sur un certain nombre de coupes (83, LTE). La différenciation de la substance noire de Sœmmering et de ce faisceau est chose impossible. Une partie d'entre elles au moins continuent leur chemin d'arrière en avant, plus loin que le locus niger, en dessous et au-dessus de lui. Celles qui passent en dessous sont appelées par Meynert *stratum intermedium*, parce qu'elles sont intermédiaires au locus niger et au pied du pédoncule.

IS. **Stratum intermedium** (fig. 84).

CTE. Le **fasciculus marginalis aquæducti** peut, ici encore, être distingué (fig. 80) à la base du ganglion de l'habénule, mais ce n'est plus que son extrémité la plus antérieure. Plus en avant on ne le retrouve plus.

Lmd. La lame latérale (fig. 79) se dirige de dedans en dehors, au-dessus du faisceau de Türck-Meynert (FM), au-dessous de la lame terminale (LTE). Mais à partir de l'apparition du locus niger (LN), elle passe au-dessus de la lamina tegmenti (LTE) et va se jeter dans la région inféro-externe du thalamus (schéma 123). Là elle s'entre-croise avec les fibres convergentes de la lame médullaire externe de la couche optique (LML, fig. 82, 83). Bientôt nous les perdrons de vue dans la substance grise du thalamus et dans la lame médullaire externe.

Lm. La lamina medialis (fig. 79), toujours confondue par son bord supérieur avec le pédoncule cérébelleux supérieur, envoie une partie de ses fibres dans le faisceau du laqueus; mais, à sa teinte foncée sur la ligne médiane, on reconnaît qu'elle poursuit son trajet antéro-postérieur. Plus en avant (fig. 83), elle est tellement voisine du locus niger (LN) qu'elle semble faire corps avec ce noyau ou le traverser. Sa coloration, analogue à celle du locus niger, ne permet pas, en effet, de la différencier de celui-ci; en d'autres termes, le locus niger *paraît* s'étendre jusqu'à la ligne médiane; il n'en est rien: la substance noire de Sœmmering s'arrête précisément à la lamina medialis, qui le sépare de la ligne médiane.

FM. Le faisceau de Türck-Meynert (fig. 79) représente la portion la plus postérieure du pied du pédoncule. Il est séparé de l'étage supérieur et en particulier de la lamina tegmenti (LTE) par le locus niger (LN), qui commence ici à faire son apparition. En réalité cependant le faisceau Türck-Meynert n'est pas en contact immédiat avec le locus niger. Il en est séparé en partie par des fibres du faisceau pyramidal (FP) que nous verrons se superposer à lui sur des coupes plus antérieures. Le faisceau pyramidal sur les coupes verticales (FP, fig. 83) est, en effet, toujours situé en dedans et au-dessus du faisceau de Türck-Meynert. Le faisceau de Türck-Meynert arrive du pédoncule à la région optique, au contact du corps genouillé externe (GE). Sa direction est oblique en haut en avant et en dehors. Parvenu au corps genouillé, il change de direction et se porte en avant; à partir de ce moment il présente une coloration foncée (FM, fig. 83); puis il contournera le corps genouillé et reviendra en arrière (FM, fig. 83, 84) placé en dehors de ce dernier et au-dessus de la bandelette sous-optique (BSO). A partir de ce moment, ses fibres s'épuisent, d'avant en arrière, dans le faisceau

sensitif, auquel il les abandonne à travers la couronne rayonnante du lobe occipital.

Il résulte de là que le faisceau de Türck-Meynert disparaît de la face interne du corps genouillé externe, au fur et à mesure qu'il réapparaît et augmente d'importance à la face externe du corps genouillé.

FP. Le faisceau pyramidal (fig. 83) commence à s'isoler du faisceau de Türck-Meynert dans le pied du pédoncule. Mais cette différenciation n'est jamais très apparente, du moins dans la région du pédoncule attenante au corps genouillé externe. Elle présente plus de netteté dans les régions antérieures à celle-ci.

BSO. La bandelette sous-optique (fig. 79) est très exactement limitée en dedans par la face externe du corps genouillé externe (GE); on voit une lame médullaire de couleur blanche appartenant au corps genouillé se présenter à ce niveau dans le sens vertical. Plus en avant (fig. 80), lorsque cette lame a disparu la couronne rayonnante du corps genouillé (RGE) se confond avec la bandelette sous-optique (BSO, fig. 80). Il en est de même un peu plus loin (fig. 83, 84); mais ici les fibres longitudinales de teinte foncée, situées au-dessus de la bandelette sous-optique et se confondant avec elles, sont encore plus nombreuses; ce ne sont pas seulement les fibres de la couronne rayonnante du corps genouillé externe, ce sont aussi les fibres récurrentes du faisceau de Türck-Meynert (FM) dont il vient d'être question.

Tæ. Le tænia semi-circularis est visible sur la coupe 81 où il a la coloration blanche qui correspond à la direction transversale de ses fibres. Il est donc composé, à ce niveau, de fibres courtes. Sur la coupe 79, il n'est pas possible de le distinguer de la bandelette sous-optique (BSO) dont la direction est, comme celle du tænia, antéro-postérieure.

cc. Le corps calleux (fig. 80) se divise en dehors en trois faisceaux : un supérieur qui fournit au centre ovale (CO); un inférieur qui fournit au noyau caudé ou qui en reçoit des fibres (c'est la couronne rayonnante (RNC) du noyau caudé); un moyen qui se réfléchit en arrière, en bas et en dehors, et qui envoie vraisemblablement des fibres au tapetum du ventricule sphénoïdal. Mais, comme nous l'avons déjà fait observer, le faisceau du centre ovale (CO) et ce

faisceau du tapetum (TAP) tendent de plus en plus à se confondre. Ils n'en formeront bientôt qu'un seul.

TAP. Quant au **tapetum**, réfléchi dans la paroi externe du ventricule sphénoïdal (fig. 82), il n'en reste plus qu'un mince vestige. Il disparaît bientôt sous le plancher du ventricule, où il se perd au milieu des fibres du faisceau longitudinal inférieur (FLI).

TRI. Le **trigone cérébral** (fig. 80) s'isole du corps calleux par une incisure de plus en plus profonde. Sa couleur indique en outre qu'il ne renferme plus guère que des fibres horizontales et postéro-antérieures.

TAP. Le **tapetum** (fig. 80) sort de l'étage supérieur du corps calleux et se porte immédiatement en arrière; il s'incurvera en bas, pour rejoindre la paroi externe du ventricule sphénoïdal. Mais un très petit nombre de ses fibres arriveront (TAP, fig. 82) jusqu'au-dessous de la queue du noyau caudé (NCC). Nous avons déjà suffisamment insisté sur ce point.

FSe. Le **faisceau sensitif externe** (fig. 79) présente la même disposition que sur les coupes précédentes. On remarquera seulement *ceci qui est constant* : à partir du point où le corps genouillé externe est entamé par les sections vertico-transversales, le nombre des fibres du faisceau sensitif externe qui se porte vers le segment inférieur de la capsule externe (CIF) augmente considérablement. Sur les coupes 82, 84, par exemple, on voit toutes ces fibres converger vers la convexité du corps genouillé externe (GE); un certain nombre d'entre elles passent à la partie interne de ce noyau et se fondent dans le faisceau de Türck-Meynert (FM, fig. 82, 83, 84).

FSi. Le **faisceau sensitif interne** (fig. 79) forme la majeure portion des fibres qui passent au-dessus et au-devant du corps genouillé pour constituer le faisceau de Türck-Meynert (FM) dans le pied du pédoncule. Elles se mêlent dans ce trajet avec la couronne rayonnante du corps genouillé externe (GE, fig. 79, RGE, fig. 80).

RGE. La **couronne rayonnante du corps genouillé externe** (fig. 80) sort du corps genouillé par le stratum zonale (fig. 79, GE) et par la substance grise de ce noyau (fig. 80). Lorsque la coupe passe par le stratum zonale (GE, fig. 79), la couronne rayonnante est blanche; lorsqu'elle passe par la lame grise du corps genouillé (GE,

fig. 80), la couronne rayonnante apparaît sous la forme de stries claires insensiblement confondues avec la lame grise; lorsque la coupe passe à la fois par une lame blanche et par une lame grise du corps genouillé (fig. 82), la couronne rayonnante paraît s'insérer sur le sommet de la lame blanche : celle-ci a été appelée quelquefois capsule du corps genouillé externe (CGE, fig. 82). Il est vrai que sur cette dernière coupe et sur les suivantes la couronne rayonnante n'est déjà plus facile à reconnaître, attendu qu'elle est traversée d'avant en arrière par le faisceau de Türck-Meynert (FM, fig. 82, 83, 84).

CIF. Le segment inférieur de la capsule interne (fig. 81) est cette portion de la capsule qui s'étend obliquement en bas et en dehors entre la bandelette sous-optique et le noyau caudé d'une part et le faisceau sensitif externe d'autre part. Elle se continue en bas et en dedans, sous le ventricule sphénoïdal, avec le faisceau longitudinal inférieur (FLI, fig. 82). En haut elle se prolonge pour une faible part dans le faisceau de Türck-Meynert (FM, fig. 82), et pour une grande part dans la couronne rayonnante du corps genouillé externe. Elle est limitée, au-dessus de la réflexion du faisceau de Türck-Meynert, par l'ensemble des fibres qui vont former le faisceau pyramidal (FP, fig. 84), et qui, venues de la région pariéto-frontale, en dehors du thalamus, s'accolent à la face externe de la lame latérale du thalamus (LML, fig. 82).

LML. La lame latérale du thalamus (fig. 82) n'occupe plus, strictement, que la face externe de la couche optique. Nous avons dit précédemment (Lmd), qu'elle est constituée en partie par l'expansion de la lame latérale de Reil, c'est-à-dire par des fibres venues du mésocéphale. On ne peut donc pas considérer la lame latérale du thalamus comme un faisceau lamellaire homogène. C'est une région, et non un appareil de fibres ayant même provenance et mêmes fonctions.

PLANCHE XXV

COUPE VERTICO-TRANSVERSALE PASSANT PAR L'EXTRÉMITÉ ANTÉRIEURE
DU GANGLION DE L'HABÉNULE

Écorce.

Sur toute l'étendue du lobe frontal et du lobe pariétal, elle ne présente de spécial que l'apparition du premier sillon frontal (*f*, fig. 86) dont le cul-de-sac postérieur s'enfonce dans le manteau de la circonvolution frontale ascendante (*F*, fig. 85). Nous verrons, plus loin, plus en avant, ce sillon frontal se confondre avec le sillon præ-rolandique supérieur.

Au fond de la scissure de Sylvius (*S'*), l'insula est représenté par un seul pli (*IN*); mais une des circonvolutions de ce lobule (*Tt* fig. 85) s'étend dans le sens transversal entre la première circonvolution temporale et l'insula proprement dit. Cette circonvolution est la *temporale transverse*.

Des changements notables dans l'aspect du lobe sphénoïdal résultent de l'apparition du crochet (*uncus*, *Unc*) sur les coupes. Le crochet est toujours appliqué sur la face supérieure de la circonvolution de l'hippocampe (*Hip*, fig. 85). Mais il en est séparé par un intervalle fissuraire, qui n'est autre que le prolongement le plus antérieur du sillon de l'hippocampe (*SH*, fig. 89): celui-ci fait communiquer la face interne de l'hémisphère avec le recessus antérieur de l'hippocampe.

On constatera que la circonvolution de l'hippocampe (*Hip*, fig. 86) diminue progressivement d'épaisseur à mesure que l'uncus devient plus volumineux; et l'on remarquera qu'elle ne renferme plus absolument que les fibres du faisceau longitudinal inférieur (*FLI*, fig. 86).

Cavité ventriculaire.

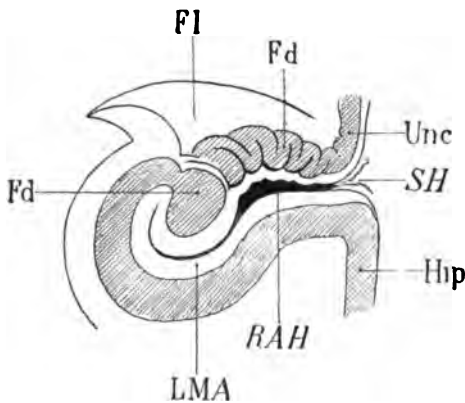
La corne frontale, réduite à une fissure horizontale, n'a plus de parois latérales.

La corne sphénoïdale s'allonge transversalement et se confond avec la fente de Bichat. La paroi inférieure de la corne sphénoïdale

se rétrécit, et l'angle inféro-interne pousse son prolongement sous le subiculum. La paroi interne est occupée dans sa presque totalité par la queue du noyau caudé (NCC fig. 90). La paroi supérieure est formée par la bandelette sous-optique (BSO). La paroi interne, presque horizontale, est convexe et répond à la corne d'Ammon tapissée par l'alveus (ALV, fig. 88).

Substance blanche.

CAM. Corne d'Ammon. Des modifications importantes se font voir dans ses rapports avec le crochet (Unc, fig. 85, 87, 89). Celui-ci, sectionné sur des parties de plus en plus larges, mais toujours séparé de la circonvolution de l'hippocampe par le sillon de l'hip-



Le corps godronné (Fd) et la fimbria (Fi) circonscrivent, dans un demi-cercle à concavité postérieure, le cul-de-sac du sillon de l'hippocampe (SH).

Le cul-de-sac, ou recessus antérieur du sillon de l'hippocampe (RAH) est tapissé par la substance réticulée d'Arnold (LMA) fusionnée, en apparence, avec le stratum lacunosum.

Hip, circonvolution de l'hippocampe.

Unc, crochet de l'hippocampe.

Schéma 124.

pocampe (SH fig. 89), se compose d'une masse grise au milieu de laquelle apparaissent des taches (fig. 88), puis des stries blanches (fig. 89). Les stries en question sont les dernières ramifications du *stratum lacunosum* de la corne d'Ammon (LST fig. 89). Le crochet ou *uncus*, en effet, n'est pas autre chose qu'un repli de la corne d'Ammon d'avant en arrière, à la surface de la circonvolution de l'hippocampe. Nous avons jusqu'à présent suivi le fascia dentata d'arrière en avant. Il se recourbe maintenant d'avant en arrière en se confondant avec la substance grise de l'uncus. L'uncus, en d'autres termes, est tout simplement le fascia dentata recourbé en avant et en dedans. L'arc de cercle qu'il décrit a sa concavité dirigée en arrière; cet arc est le cul-de-sac ou recessus antérieur

du sillon de l'hippocampe (*RAH*). Sa profondeur est variable selon les sujets. Il est ouvert en haut, où il communique avec la grande fente de Bichat. En bas et en dedans il se fait jour vers la surface par le sillon de l'hippocampe. De toutes parts il est tapissé par la substance blanche de la lame médullaire (*LMA*) et de la *fimbria*.

FI. La *fimbria*, en effet (fig. 85, 88), accompagnant toujours le corps godronné dans ses ondulations, décrit, elle aussi, un arc de cercle à concavité postérieure. C'est ainsi qu'elle gagne la face externe de l'uncus (fig. 85, 90), où elle se perd. Elle participe, de cette façon, à l'enveloppement du crochet par de la substance blanche. On peut constater en outre qu'elle tend de plus en plus à recouvrir le corps godronné; elle arrive à le coiffer complètement (fig. 90), et s'étale dans le recessus antérieur du sillon de l'hippocampe dont elle forme le plancher. A ce niveau, avons-nous dit, elle confond ses fibres avec celles de la lame médullaire et fait suite aux nerfs de Lancisi qui appartiennent au corps calleux. La *fimbria*, d'autre part, émane du corps calleux. Ainsi la *fimbria* et la substance réticulaire sont partie intégrante de cette grande commissure. Séparées momentanément au-dessous du splenium, elles se rejoignent finalement au fond du sillon de l'hippocampe, et par cette jonction ultime établissent l'unité du système auquel elles empruntent leurs origines.

ALV. De son côté, l'*alveus*, formé des fibres les plus inférieures du corps calleux, se mélange intimement avec la partie externe de la *fimbria*. La crête épendymaire qui l'en sépare devient de moins en moins saillante (fig. 88). Au fond du recessus ou sillon de l'hippocampe (pl. XXIV), la fusion sera complète.

Fd. Le *fascia dentata*, quoique plus mince ici que sur les coupes précédentes, semble plus large; cela tient à l'obliquité de la section. Et la section est oblique par rapport à son axe antéro-postérieur, parce qu'il se rapproche insensiblement de l'uncus, avec lequel il va se confondre (fig. 85, 86, 87, 88, 89, 90).

NC. Le noyau caudé (fig. 86) émet des fibres, dirigées d'arrière en avant, qui s'ajouteront, plus en avant, à l'anse du noyau lentillaire. Ces fibres appartiennent au système de l'anse du noyau caudé (*ANC*, voy. plus loin); à leur partie externe se trouvent les fibres, déjà décrites, de la couronne rayonnante du noyau caudé (*RNC*, fig. 88).

NCC. La queue du noyau caudé (fig. 85, 86, 90) diminue progressivement de volume. Elle arrive à l'angle inféro-externe de la corne sphénoïdale, toujours accompagnée par le *tænia* (Tæ, fig. 89).

Th. La couche optique (fig. 85, 88, 89) augmente d'abord de largeur. C'est, en effet, au-devant du ganglion de l'habénule qu'elle présente son diamètre transversal maximum sur les coupes verticales. A partir de là, en procédant toujours d'arrière en avant, on voit apparaître sur ces coupes des bandes claires (SMT, fig. 85), demi-circulaires, concaves en dedans, et, d'une façon générale, concentriques à la lame médullaire externe (LML, fig. 88). Ces bandes blanches (stries médullaires — *striæ medullares thalami optici*) correspondent aux terminaisons successives des faisceaux de la calotte dans la substance grise du thalamus. Ici (fig. 85), la strie médullaire (SMT) fait suite à la *lamina lateralis* (Lmd), qui se perd dans le noyau externe de la couche optique (NeC, fig. 87). On comprend que ces bandes concentriques ne soient pas toutes visibles sur une même coupe vertico-transversale, puisqu'elles s'enveloppent les unes les autres comme les écailles d'un bulbe d'oignon. Il s'en faut aussi que leur imbrication soit complète, puisque la couche optique n'est abordée par les faisceaux de la calotte que dans sa partie postérieure. Chaque bande ne représente donc en réalité qu'une demi-écaille.

NiC. Le noyau interne du thalamus (fig. 85, 87, 89). Après la disparition du ganglion de l'habénule, il forme la paroi du ventricule moyen jusqu'au fond de la gouttière de Monro.

NeC. Le noyau externe du thalamus. Sur la coupe 85 il était pénétré de bas en haut par les fibres de la *lamina lateralis* (Lmd). Sur la coupe 87 il est pénétré de haut en bas et de dehors en dedans par les fibres du stratum zonale et de la lame médullaire externe (LML, fig. 88).

GH. Extrémité la plus antérieure du ganglion de l'habénule (fig. 85).

NR. Le noyau de la calotte (fig. 85 à 90), voy. pl. XXIV.

LN. Le locus niger (fig. 86) se développe sur une assez grande étendue dans le sens transversal, entre l'étage inférieur (FM) et l'étage supérieur (LTE). Il décrit une courbe à concavité supérieure; son extrémité interne atteint presque la ligne médiane, où il arrive

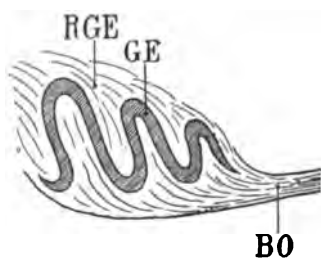
au contact de la *lamina medialis* de Reil (Lm); mais il ne semble pas recevoir de fibres de ce faisceau. Son extrémité externe se perd entre le faisceau de Türck-Meynert (FM) et la *lamina tegmenti* (LTE).

Sur la coupe 87 il affecte les mêmes rapports en dehors; mais en dedans il ne vient plus jusqu'à la ligne médiane.

CL. Le **claustrum** ou **avant-mur** (fig. 86, 87, 90) est une lame verticale de substance grise située entre la substance blanche de l'insula (LFS, 89) et la capsule externe (CE, 89). Son épaisseur dépasse rarement un demi-millimètre. Les coupes n'entament ici que son bord postérieur. Elle se confond, en haut, avec le faisceau arqué (ARC), dont les fibres antéro-postérieures ont une coloration foncée. Nous l'étudierons plus loin.

GE. Le **corps genouillé externe** (fig. 85, 86 et suiv.), d'abord enveloppé de sa capsule blanche et constitué en apparence par une masse grise uniforme, présente sur les coupes 87, 88, 89, 90 des stries blanches demi-circulaires, et concentriques à sa capsule. Meynert a, le premier, donné une explication satisfaisante de cette disposition. Le corps genouillé externe ne serait pas une masse grise uniforme et compacte, comme l'est, par exemple, le corps genouillé interne. Il serait constitué par une lame de substance grise repliée plusieurs fois sur elle-même dans un plan transversal, et tapissée de chaque côté, c'est-à-dire à sa face supérieure et à sa face inférieure, par une lame de substance blanche, l'accompagnant dans ses replis.

Nous pouvons admettre qu'il existe en général quatre replis de



Profil schématique de la lame grise du corps genouillé externe (GE).

RGE, couronne rayonnante du corps genouillé;

BO, bandelette optique.

Schéma 125.

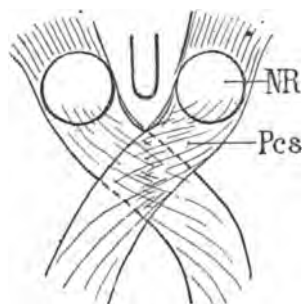
la lame grise; que ces replis vont en augmentant d'amplitude d'avant en arrière; que les plus postérieurs sont les plus épais; que les fibres qui tapissent la face supérieure de la lame et qui accom-

pagnent ses méandres forment la couronne rayonnante du corps genouillé externe; enfin que les fibres qui tapissent la face inférieure appartiennent à la bandelette optique.

Ce que l'on peut considérer, à première vue, comme la capsule du corps genouillé, n'est donc pas autre chose que la lame blanche supérieure de la couronne rayonnante.

Substance blanche.

PV. Le pont de Varole (fig. 87) ne présente plus guère qu'une striation verticale ou légèrement oblique en bas et en dedans. La coupe intéresse en effet l'étage inférieur du pédoncule dans une bonne partie de son étendue transversale. Cet étage inférieur se compose ici des fibres les plus antérieures du faisceau de Türck-Meynert (FM) et du faisceau pyramidal (FP).



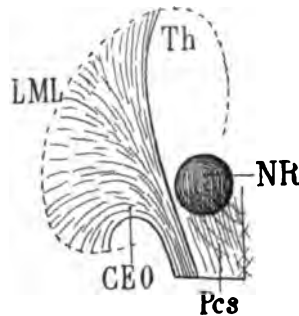
Projection horizontale des pédoncules cérébelleux supérieurs (Pcs); ils s'entre-croisent sur la ligne médiane avant d'aller se jeter, en décrivant une spirale, dans les noyaux rouges de la calotte (NR).

Schéma 126.

Pcs. Le pédoncule cérébelleux supérieur (fig. 85, 87, 89) se porte, en masse, en haut et en dehors, en décrivant autour de son axe un mouvement de torsion en spirale (schéma 126). C'est ainsi qu'il aborde le noyau rouge (NR). Il résulte de cette torsion que, sur quelques coupes verticales, en arrière du noyau rouge, la section du pédoncule cérébelleux supérieur présente une grande confusion. Tel faisceau, divisé perpendiculairement à la direction de ses fibres, et qui, par conséquent, offre sur telle coupe une coloration foncée, sera, à un ou deux millimètres de là, divisé parallèlement à la direction de ses fibres et offrira une teinte claire. Les coupes 85 et 87, par exemple, montrent nettement la disposition spiroïde, tandis que les coupes 86 et 88 intéressent la

substance grise du noyau rouge. Ces coupes font donc voir également que la disposition spiroïde se poursuit dans l'intérieur même de ce noyau. Le changement de direction du pédoncule cérébelleux supérieur qui, dès que sa décussation transversale est achevée, se porte en avant vers le noyau de la calotte, permet enfin de reconnaître l'isolement de la lamina medialis (Lm. fig. 85), dont les fibres les plus internes continuent leur trajet antéro-postérieur à l'extrémité interne du locus niger (LN, fig. 85, 87).

Il est certain que, si le pédoncule cérébelleux supérieur se jette en masse dans le noyau rouge de la calotte, il abandonne un assez grand nombre de fibres à sa partie externe, lesquelles passeront en dehors de ce noyau pour se porter vers la face inférieure de la



Vue en projection horizontale du faisceau cérébello-thalamique (CEO).

Th, thalamus;

NR, noyau rouge de la calotte;

Pcs, pédoncule cérébelleux supérieur dont les fibres se jettent en majeure partie dans le noyau rouge;

CEO, faisceau cérébello-thalamique formé des fibres les plus externes du pédoncule cérébelleux supérieur.

Ce faisceau s'épanouit en éventail au-dessous de la couche optique, pour aboutir à la limite de celle-ci, dans la lame médullaire externe (LML), indiquée par la ligne ponctuée.

Schéma 127.

couche optique. Ces fibres forment un faisceau bien homogène (CEO, fig. 85, 86 et suiv.). On peut l'appeler faisceau cérébello-thalamique (schéma 127). Toujours situé au-dessus et en dedans de la capsule interne, il s'épanouit en éventail au-dessous du thalamus. Les fibres les plus postérieures deviennent donc récurrentes (CEO, fig. 85, 86, 88), et présentent une coloration foncée; les fibres moyennes de l'éventail sont sensiblement parallèles au plan de section, et déjà, sur la figure 90, on les voit former un faisceau très isolé, qui va se jeter dans la région inférieure du thalamus au contact de la capsule interne. En réalité, il ne se confond pas immédiatement avec la capsule interne; il forme même la limite de séparation de la capsule et de la couche optique: c'est au faisceau cérébello-thalamique qu'appartiennent la plupart des fibres de la lame médullaire latérale du thalamus (LML, pl. XXVI, fig. 93).

FLP. Le faisceau longitudinal postérieur (86, 87, 88), dirigé d'arrière en avant, est ici tout à fait voisin de la cavité ventriculaire. Il n'en est séparé que par une couche très mince de substance grise. Sur certaines coupes cette couche paraît faire défaut,

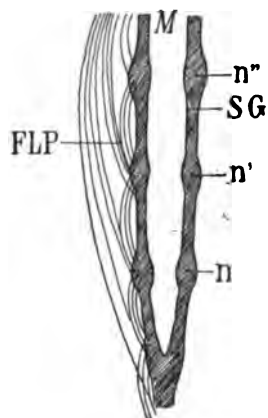


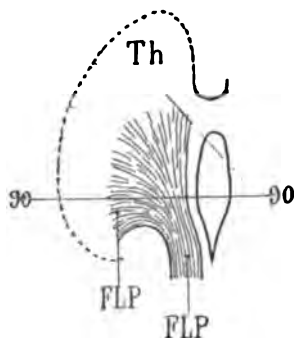
Schéma représentant les noyaux superposés (n, n' n'') de la substance grise (SG) de l'aqueduc et de la gouttière de Monro (M), dans lesquels s'arrêtent une partie des fibres du faisceau longitudinal postérieur (FLP).

Schéma 128.

et le faisceau, par conséquent, semble arriver à la surface même du ventricule (fig. 86, 89). Mais on remarque alors que sa coloration est plus foncée. Cela tient à ce qu'une partie de ses fibres s'interrompent, d'étage en étage, au niveau des noyaux échelonnés à la surface de la substance grise du troisième ventricule, au fond de la gouttière de Monro. La substance grise qui tapisse à la fois la gouttière de Monro et le fond du troisième ventricule fait suite à celle de l'aqueduc. C'est au point précis où l'aqueduc s'ouvre dans le troisième ventricule que se trouvent, de chaque côté de la ligne médiane, les noyaux de la troisième paire. Mais ceux-ci ne consistent pas en une agglomération nodulaire; ils forment une véritable colonne de petits noyaux superposés. Les noyaux (n, n', n'') du schéma 28 reçoivent précisément les fibres courtes du faisceau longitudinal postérieur (FLP).

Sur la coupe 90, on distingue, en dehors du trajet déjà décrit du faisceau longitudinal, une trainée grise (FLP) étalée au-dessus du faisceau cérébello-thalamique (CEO). Il s'agit encore là d'une portion des fibres du faisceau longitudinal de la calotte qui revient sur ses pas, c'est-à-dire d'avant en arrière, après s'être écartée, de dedans en dehors, de sa direction primitive. Le faisceau longitudinal postérieur, en effet, de haut en bas jusqu'à la gouttière de

Monro, s'épanouit en rayonnant dans la substance grise de la couche optique : ses fibres postérieures, revenant en arrière, sont sectionnées (sur la coupe 90) perpendiculairement à leur axe dans



Projection schématique du faisceau longitudinal postérieur (FLP) sur un plan horizontal.

La coupe 90 sectionne les fibres de ce faisceau : en dedans et en avant, perpendiculairement à leur direction ; au milieu, parallèlement à leur direction.

Th, thalamus.

Schéma 129.

cette partie de leur trajet en retour. La portion intermédiaire, transversale, est sectionnée parallèlement à sa direction et présente une coloration claire. Il est certain que, parmi ces fibres récurrentes, il en est qui vont, en dehors, rejoindre la lame médullaire externe (fig. 90, LML). Par là, sans doute, s'établissent les connexions directes de l'écorce avec les noyaux de l'aqueduc, grâce à l'interposition du faisceau longitudinal postérieur.

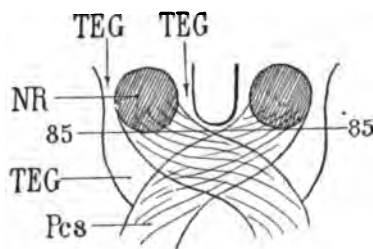
FRF. Le fasciculus retroflex (85, 87, 89, 90) descend, dans le plan de section, entre le faisceau longitudinal postérieur situé à sa partie interne, et le noyau rouge de la calotte (NR) situé à sa partie externe. Le faisceau longitudinal postérieur (FLP) le sépare toujours de la surface ventriculaire.

Lmd. La lame latérale de Reil (Lamina lateralis) (fig. 85, 86) se perd définitivement dans la partie inférieure du thalamus, en dedans de la lame médullaire externe, avec laquelle elle ne présente aucun rapport visible de continuité.

Lm. La lamina medialis (fig. 85, 86) poursuit son chemin d'arrière en avant, au contact de la ligne médiane, insensiblement confondu en dehors avec la substance noire de Sœmmering (LN, fig. 85).

TEG. Le faisceau de la calotte ou tegmentum situé dans le prolongement supérieur du pédoncule cérébelleux inférieur (Pcs, 85)

emprunte une forme circulaire à la convexité postérieure du noyau rouge de la calotte. Ce noyau n'est qu'à peine entamé par le couteau; mais la surface circulaire correspondant au faisceau de la



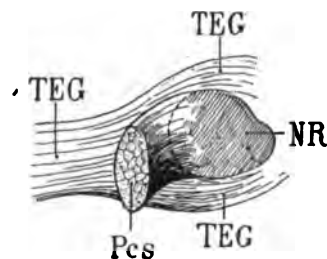
Projection horizontale du noyau rouge (NR) au niveau de la pénétration du pédoncule cérébelleux supérieur (Pcs), sur la coupe vertico-transversale 85.

Le faisceau de la calotte (TEG) enveloppe à la fois le noyau rouge et le pédoncule cérébelleux supérieur.

Schéma 130.

calotte, qui l'enveloppe de toutes parts, est déjà beaucoup plus large et peut faire croire, sur les coupes suivantes (86, 89), que la section intéresse sa partie la plus large. Il n'en est rien. La convexité postérieure du noyau rouge efface, aplatit et élargit en quelque sorte le faisceau du tegmentum. Les fibres dont ce dernier se compose se répandent à la surface postérieure du noyau et divergent en tous sens, comme les méridiens d'une sphère à l'un de ses pôles. Elles enveloppent alors, tout d'un bloc, le pédoncule cérébelleux supérieur (Pcs) et le noyau rouge (NR).

Celles qui passent, d'arrière en avant, en dedans du noyau rouge, sont de beaucoup les moins nombreuses; elles s'entrecroi-



Projection sagittale du noyau rouge de la calotte (NR).

Ce ganglion est abordé en arrière par le pédoncule cérébelleux supérieur, après que celui-ci s'est entrecroisé avec son congénère sur la ligne médiane au niveau de laquelle il a été sectionné (Pcs).

Le faisceau de la calotte (TEG) enveloppe à la fois le pédoncule cérébelleux supérieur et le noyau rouge.

Schéma 131.

sent presque immédiatement avec le fasciculus *retroflex* (FRF, fig. 88). Celles qui passent en dehors représentent la majeure partie, et l'on pourrait même dire la presque totalité du pinceau de la calotte. Elles se divisent en deux faisceaux secondaires : l'un

postérieur et inférieur ou *lamina tegmenti* (LTE, fig. 86, 88, 89, 90); l'autre antérieur et supérieur ou faisceau tegmento-thalamique (CAO) (fig. 96, pl. XXVI). Ce dernier ne figure pas encore sur la planche que nous étudions actuellement.

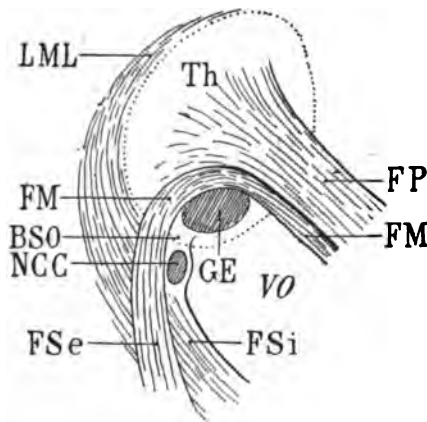
LTE. La lamina tegmenti (fig. 85) est dirigée en haut et en dehors; elle s'étend de la ligne médiane à la région inférieure de la couche optique. Elle est située entre le pédoncule cérébelleux supérieur (Pcs) qui est au-dessus d'elle, et le locus niger (LN) qui est au-dessous. Elle se compose de fibres qui prennent naissance dans les amas cellulaires du tegmentum et qui vont se mêler en partie à la couronne rayonnante, au-dessus du corps genouillé externe. Mais il est difficile d'affirmer qu'elles proviennent toutes sans exception de la moitié de la calotte à laquelle elles appartiennent. En d'autres termes, on peut se demander si les fibres de la lamina tegmenti, dans chaque moitié de l'isthme de l'encéphale, ne sont pas fournies par les noyaux de la calotte du côté opposé; elles subiraient donc une décussation préalable. Cette décussation est appelée par Forel *entre-croisement ventral* de la calotte (*ventrale Haubenkreuzung*); certains anatomistes la désignent sous le nom de *commissure de Forel*. Il est facile de constater, à l'examen de la coupe 85, que les fibres de la lamina tegmenti (LTE) viennent en effet directement de la ligne médiane, au-dessous de la partie la plus antérieure des pédoncules cérébelleux déjà entre-croisés. Sur la coupe 86, la coloration de la *lamina tegmenti* (LTE) devient foncée; elle se porte en avant, après avoir abandonné des fibres latérales à la couronne rayonnante; elle est entraînée en quelque sorte dans le mouvement de torsion spiroïde des fibres du pédoncule cérébelleux auquel elle est accolée. Cette torsion s'accuse encore davantage sur la coupe 87; puis le faisceau se porte en dehors et en haut (fig. 88, 89); devenu très compact (fig. 90), il se dirige directement en avant, continuant d'abandonner des fibres au pied de la couronne rayonnante¹. Mais, dans cette portion de son parcours, il a aussi abandonné des fibres au locus niger; quelques-unes même, en assez grand nombre, ont simplement traversé ce noyau de haut en bas pour se joindre au pied du pédoncule: on les

1. On appelle *pied de la couronne rayonnante* l'ensemble des fibres qui passent du pédoncule cérébral dans la capsule interne, au niveau même où le pédoncule devient la capsule interne, c'est-à-dire immédiatement au-dessus de la bandelette optique et des corps genouillés externes.

appelle dans leur ensemble *stratum intermedium* (IS, 87, 90). Elles se portent, d'abord, comme la lamina tegmenti, d'arrière en avant; de là leur coloration foncée sur la coupe 90. Nous verrons ultérieurement où elles aboutissent.

IS. Le stratum intermedium (Meynert), ainsi nommé parce qu'il forme une couche lamellaire de fibres interposées entre l'étage inférieur et l'étage supérieur, se confond sur le plus grand nombre des préparations, et ici en particulier (fig. 87, 90), avec le locus niger de Sæmmering.

FM. Le faisceau de Türck-Meynert (fig. 85), issu du pédoncule, où on le voit couper obliquement en haut et en dehors les fibres transversales de la protubérance, s'incurve au devant du corps genouillé externe (GE); ensuite il réapparaît à la face externe de ce noyau, sous la forme d'une crête rayonnante, foncée en dedans, claire en dehors (fig. 89). Il pénètre dans la partie la plus reculée de la capsule interne, au-dessus et en dehors de la bandelette sous-optique (BSO), se porte en bas et en dehors, et se perd au milieu des



FP, faisceau pyramidal dans le pied du pédoncule du côté gauche.

VO, portion occipitale du ventricule latéral;

GE, corps genouillé externe;

NCC, queue du noyau caudé saillante dans la cavité ventriculaire.

BSO, bandelette sous-optique se confondant en dehors avec le stratum zonale du corps genouillé externe;

FM, faisceau de Türck-Meynert contournant le corps genouillé externe, et se jetant d'avant en arrière dans le faisceau sensible externe (FSe);

FSi, faisceau sensible interne.

La ligne pointillée indique le contour de la couche optique (Th) à travers laquelle les parties décrites sont censées visibles;

LML, lame externe du thalamus.

Schéma 132. — Projection horizontale de la réflexion du faisceau Türck-Meynert.

fibres antéro-postérieures du faisceau sensible externe (FSe, fig. 89). Le faisceau de Türck-Meynert, sur les coupes 86, 88, 89, présente, au contact du faisceau pyramidal (FP), une disposition arquée qui tient à ce que ses fibres s'entre-croisent avec celles de ce dernier, dont la direction générale est toute différente.

FP. Le faisceau pyramidal, en effet, s'incline en haut en dehors et en avant, au moment où le faisceau de Türk-Meynert s'apprête à contourner le corps genouillé externe en dehors, en bas et en arrière. Sur les figures 86, 88, le signe FP indique la place exacte de la partie la plus postérieure du faisceau pyramidal. Mais dans la striation transversale qu'on reconnaît à ce niveau, il y a à distinguer deux ordres de fibres. Les stries blanches appartiennent au faisceau pyramidal et correspondent à la partie la plus superficielle de l'étage inférieur. Les stries foncées appartiennent au faisceau de Türk-Meynert, dont les fibres les plus antérieures se portent en avant pour aller doubler le corps genouillé externe. Sur la coupe 90, ces deux faisceaux sont très nettement isolés, grâce à la différence de leur teinte. On voit le faisceau pyramidal pénétrer directement dans la capsule interne sous la forme d'une masse compacte de fibres claires, limitée en dehors par le faisceau de Türk-Meynert, en dedans par le stratum intermédiaire (IS). Plus haut, dans la capsule interne (CI, fig. 88), le faisceau pyramidal (FP) s'épanouit à la face interne et supérieure du noyau lenticulaire que les prochaines coupes vont entamer.

BSO. La bandelette sous-optique (fig. 86, 89, 90) occupe toujours la voûte du ventricule sphénoïdal et présente les variations d'épaisseur qui résultent du passage du faisceau de Türk-Meynert (FM, fig. 89, 90) au travers de ses fibres. Sur la coupe 90, qui traverse la région antérieure du corps genouillé externe (GE) et où les fibres récurrentes du faisceau de Türk-Meynert ont à peu près complètement disparu, la bandelette sous-optique (BSO) redevient tout à fait compacte; elle est accolée au corps genouillé externe, et est maintenant très exactement limitée en haut par les fibres les plus antérieures du faisceau de Türk-Meynert (FM). Elle fait un peu saillie dans le ventricule, où l'épendyme est un peu épaissi (89, 90) au voisinage de la veine du corps strié (qui deviendra apparente sur les coupes 95 et 96). Cet épaississement correspond aussi à la pénétration des fibres de la bandelette optique dans le corps genouillé externe (BOG, fig. 96).

Tæ. Le tænia semi-circularis (fig. 85) se continue encore avec le stratum zonale à la face supérieure du thalamus. En bas, au-dessous de la couche optique, il se confond en grande partie avec la bandelette sous-optique, sauf sur la coupe 89,

où il est reconnaissable en dedans de la queue du noyau caudé (Tæ, fig. 89).

cc. **Le corps calleux** (fig. 88) émet en dehors deux groupes de fibres : le groupe supérieur va se perdre dans le centre ovale ; le groupe inférieur forme une notable partie de la couronne rayonnante du noyau caudé (RNC, fig. 88).

TRI. **Le trigone cérébral** n'est plus relié au corps calleux que par un mince pédicule (fig. 88). Ce pédicule représente l'extrémité la plus postérieure du septum lucidum.

FSe. **Le faisceau sensitif externe** (fig. 87) projette en grande abondance ses fibres transversales vers la capsule interne, mais la masse des fibres postéro-antérieures reste encore assez considérable pour qu'il soit loin d'être encore épuisé. On remarquera même que la portion externe de ce faisceau est de plus en plus nettement arrêtée et qu'elle présente une coloration très foncée. Cela tient à ce que la coupe arrive au contact du bord postérieur du noyau lenticulaire : le putamen est tout près ; les fibres postéro-antérieures se condensent dans son voisinage ; au moment où elles vont l'aborder, elles constituent un ensemble fibreux très compact, — et toujours plus compact à la partie inférieure qu'à la partie supérieure du faisceau sensitif. Nous allons voir bientôt ce que deviennent ces fibres.

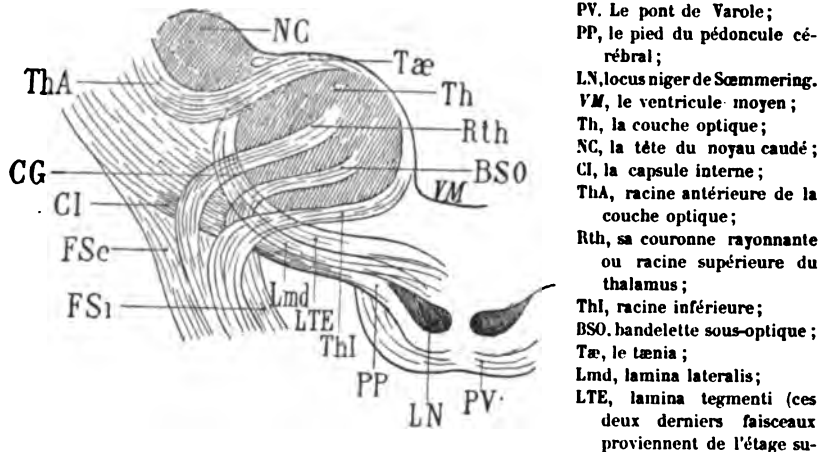
FSi. **Le faisceau sensitif interne** (fig. 87) passe au-dessus de la bandelette sous-optique (BSO, fig. 89), pour aller se jeter dans le faisceau de Türck-Meynert et dans la couronne rayonnante du corps genouillé externe (RGE, fig. 88). Nous savons que ces deux derniers faisceaux paraissent intimement mélangés, du moins sur les coupes vertico-transversales : on ne se rend compte de leur indépendance que sur les coupes horizontales.

RGE. **La couronne rayonnante du corps genouillé externe** (fig. 88), confondue en dedans avec le faisceau de Meynert, entre pour la plus grande part dans la formation du faisceau sensitif interne : c'est celui-ci encore qui représente la presque totalité du segment inférieur de la capsule interne.

LML. **La lame latérale du thalamus** (fig. 88) est maintenant parfaitement isolée de toutes les autres fibres de la capsule interne (CI). C'est à cette lame latérale qu'aboutissent toutes les stries

blanches de la couche optique; ou, si l'on préfère, c'est de la lame latérale que partent, pour pénétrer dans la couche optique, toutes les fibres corticales du premier système de projection. C'est-à-dire que c'est sur la lame latérale que convergent les fibres de l'écorce qui ont pour foyer la couche optique. Les fibres de l'écorce sont celles qui ont été groupées sous les noms de : racine antérieure, racine inférieure, racine postérieure, bandelette sous-optique, et même tænia semi-circularis. Mais la lame latérale n'est pas seulement la région où convergent tous ces fais-

Coupe schématique vertico-transversale montrant la pénétration des faisceaux corticaux dans la couche optique et leur entre-croisement avec les faisceaux de l'étage supérieur.



PV. Le pont de Varole;
PP, le pied du pédoncule cérébral;
LN, locus niger de Sœmmering.
VM, le ventricule moyen;
Th, la couche optique;
NC, la tête du noyau caudé;
CI, la capsule interne;
ThA, racine antérieure de la couche optique;
Rth, sa couronne rayonnante ou racine supérieure du thalamus;
Thl, racine inférieure;
BSO, bandelette sous-optique;
Tæ, le tænia;
Lmd, lamina lateralis;
LTE, lamina tegmenti (ces deux derniers faisceaux proviennent de l'étage supérieur des pédoncules). — CG, couche grillagée formée par l'entrecroisement des fibres cortico-thalamiques et des fibres pédonculo-thalamiques; — FSc, faisceau sensitif externe; — FSi, faisceau sensitif interne.

Schéma 133.

ceaux, dont les uns ont été déjà étudiés, et dont les autres seront étudiés ultérieurement, elle est aussi le point de départ des fibres qui proviennent directement des faisceaux de la calotte (lamina lateralis, lamina tegmenti); nous savons que ces faisceaux pénètrent dans la couche optique par sa face inférieure, s'y répandant en lamelles superposées, dont la partie externe se perd dans la lame médullaire latérale du thalamus. Ce sont ces fibres de l'étage supérieur du mésocéphale qui, en s'entre-croisant, comme l'indique le schéma 133, avec les fibres thalamiques d'origine corticale, forment, immédiatement en dedans de la lame médullaire externe, la couche grillagée d'Arnold (stratum reticulatum). Il ne faut donc pas con-

fondre la lame médullaire externe avec la couche grillagée. La couche grillagée est dans la couche optique; la lame médullaire est à sa surface.

CI. La capsule interne (fig. 88) commence à augmenter de largeur à mesure que les coupes arrivent à la partie postérieure du putamen. Elle s'étale de bas en haut et de dedans en dehors sur la face interne de ce noyau. Elle est séparée de la couche optique (Th) par la lame médullaire externe du thalamus (LML, fig. 88).

CE. La capsule externe (fig. 89), exclusivement composée de fibres blanches verticales, s'étend dans toute la hauteur du claustrum (CL, fig. 90) à la face externe du putamen; ce noyau n'est pas encore désigné sur les coupes de la planche 25. Mais déjà sa forme se dessine : le faisceau sensitif externe le pénètre d'arrière en avant et s'arrête nettement à la capsule externe. Sur la coupe 89 on peut aussi se rendre compte que la capsule externe reçoit des fibres du corps calleux, réfléchies de dedans en dehors et de haut en bas après leur passage à travers le centre ovale (CO, fig. 88).

ARC. Le faisceau arqué (fig. 87) se confond avec le claustrum (CL), c'est-à-dire qu'il y prend une insertion. Sa partie interne se continue avec les fibres du faisceau pyramidal (FP', fig. 85) qui sortent de la capsule interne et vont gagner l'écorce de la région de l'opercule (OP).

PAR. Le faisceau parallèle qui apparaît ici pour la première fois (fig. 86) est un faisceau diffus, étendu d'arrière en avant dans le manteau de la première circonvolution temporelle (T') et du gyrus temporel transverse (Tt, fig. 85). Jusqu'ici son isolement n'était pas bien net; les fibres postéro-antérieures des premières circonvolutions temporelles qui le constituent étaient en contact avec les fibres du faisceau sensitif externe. Désormais elles en sont séparées par la capsule externe (CE). Mais il ne faut pas, pour cela, distinguer le faisceau parallèle et la capsule externe et les étudier séparément. La capsule externe, en effet, dans toute sa région postérieure, n'est pas autre chose qu'une expansion du faisceau parallèle entre le *claustrum* (CL, fig. 86) et le faisceau sensitif externe.

Le faisceau parallèle s'insinue donc dans la capsule externe, après avoir pris une insertion sur le claustrum. Il se confond en apparence avec la partie inférieure du claustrum, comme le faisceau arqué se confond en apparence avec la partie supérieure de cette

lame grise. Nous verrons plus tard (pl. XXVI, ARC) les connexions de ces deux faisceaux.

LFS. La capsula extrema (fig. 89) ou moelle de l'insula, ou substance blanche innommée, est cette petite bande de substance médullaire qui sépare le claustrum de l'écorce de la fosse sylvienne. Nous savons qu'elle représente le système d'association de l'opercule (OP, fig. 90) et de la première circonvolution temporale. Elle n'a pas partout la même épaisseur; par places, elle est interrompue par un élargissement gris du claustrum (CL, fig. 90). La substance grise du claustrum cependant n'est pas plus épaisse. Ce sont les fibres de la capsula extrema qui, se portant de distance en distance vers le claustrum, d'arrière en avant, donnent l'illusion d'un élargissement de l'avant-mur.

RNC. La couronne rayonnante du noyau caudé (fig. 88) émerge de la face inférieure de ce noyau par faisceaux d'inégale importance; cela explique que le noyau caudé lui-même présente des inégalités de volume assez notables, suivant que la section l'intéresse en pleine substance grise ou dans le plan d'un des faisceaux de sa couronne.

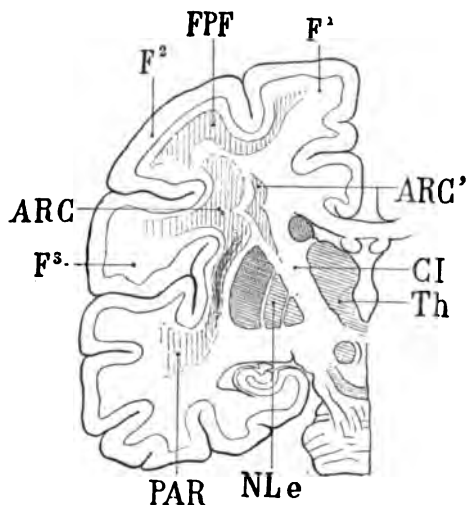
Cin. **Le cingulum** (fig. 87).

FCF. Le faisceau compact du fornix (fig. 85, 87) varie de couleur selon la direction des fibres courtes qui le composent et qui s'insèrent sur la circonvolution limbique au-dessus du cingulum. La coupe 90 laisse voir très nettement un fascicule antéro-postérieur très complet, logé au-dessus du cingulum dans le manteau de la circonvolution limbique; il apparaît précisément au moment où le faisceau compact du fornix semblait seulement constitué par des fibres transversales (ce faisceau était clair sur les coupes 87, 88, 89). C'est donc un nouvel arc de fibres qui reprend la direction antéro-postérieure à partir de la coupe 90.

FDF. Le faisceau diffus du fornix (fig. 85, 87) devient plus compact à la face interne de l'hémisphère: on remarquera que les circonvolutions sont, à ce niveau, beaucoup plus compliquées; c'est là précisément que la circonvolution limbique envoie un pli de passage à la première frontale. Le développement de l'écorce en surface comporte un développement correspondant des fibres sous-jacentes. Un nouvel arc de fibres prend donc une insertion sur cette partie de l'écorce et se porte d'arrière en avant. Mais ce n'est pas

La coloration du faisceau arqué présente son maximum d'intensité au milieu du manteau de l'opercule. C'est là, par conséquent, que ses fibres antéro-postérieures sont le plus condensées. En dedans, vers l'extrémité supérieure et externe de la capsule interne (CI), le faisceau arqué devient de plus en plus diffus; bon nombre de ses fibres, au lieu de se porter vers le claustrum, comme sur la coupe 91, par exemple, se portent en bas et en dedans vers la capsule. Cette disposition est visible sur la coupe 96. Il est même certain que la majeure partie de la capsule interne, lorsqu'elle pénètre dans le centre ovale, se continue insensiblement avec le faisceau arqué.

On comprend donc que ce faisceau ne puisse pas être considéré comme un groupe fibreux homogène ayant seulement deux insertions. Et ce n'est pas tout : en effet, le faisceau arqué se prolonge vers le haut dans la deuxième circonvolution frontale et s'y mêle



Coupe vertico-transversale destinée à montrer la forme constante du faisceau arqué (ARC).

Ce faisceau se confond en bas avec le claustrum (CL).

En haut il rejoint le faisceau pariéto-frontal (FPF).

En dedans il se dédouble; c'est-à-dire qu'une partie de ses fibres (ARC') se jettent dans la capsule interne (CI) en dedans du noyau lenticulaire (NLe).

Th, couche optique;

PAR, faisceau parallèle;

F¹, F², F³, les trois circonvolutions frontales.

Schéma 142.

aux fibres du faisceau pariéto-frontal; mais on remarquera qu'il y occupe toujours une région plus profonde que ce dernier. Les figures suivantes (voy. pl. XXVIII, fig. 105, 106, 107, 108) le démontreront d'une façon plus évidente; et l'on a pu déjà le reconnaître sur toutes les figures de la planche XXII.

Les fibres du faisceau arqué qui se jettent dans la capsule interne proviennent très souvent d'un faisceau arqué accessoire situé en

dedans du faisceau principal et déjà visible sur la coupe 91 (ARC). On l'aperçoit également sur la coupe 96, où la continuité de ses fibres avec la capsule est très facile à reconnaître. Nous y reviendrons d'ailleurs quand nous étudierons les coupes de la planche XXVIII (voy. plus loin).

LML. La lame médullaire externe du thalamus (fig. 95, 96) provient en grande partie du faisceau tegmento-thalamique (CAO, fig. 96); mais elle a aussi emprunté des fibres au faisceau longitudinal postérieur (FLP). A ce propos nous ferons remarquer que les faisceaux qui vont de la calotte au thalamus pénètrent dans les différents noyaux de la couche optique de bas en haut directement, sans prendre le chemin de la lame médullaire externe; mais que les fibres les plus externes de ces faisceaux atteignent cependant cette lame et s'y entre-croisent avec les fibres d'origine corticale qui forment la lame médullaire et le *stratum zonale*.

LFS. La capsula extrema (fig. 95, 96), encore blanche dans toute son étendue verticale, au contact de l'écorce de l'insula réunit d'une façon évidente l'opercule frontal (OF, fig. 96) au gyrus temporal transverse (Tt).

Cin. **Le cingulum** (fig. 91, voy. pl. XV).

FCF. Le faisceau compact du fornix.

FDF. Le faisceau diffus du fornix.

PLANCHE XXVII

COUPES VERTICO-TRANSVERSALES PASSANT JUSTE EN ARRIÈRE
DU TUBERCULE MAMILLAIRE

Écorce.

Sur la face externe de l'hémisphère, le premier sillon frontal (*f*, 99, 100) donne passage à un large pli de communication entre la première circonvolution frontale et la deuxième (F¹ F², fig. 99). Ce pli va prendre de grandes proportions sur les coupes 101 et 102;

de telle sorte que la deuxième frontale occupera une bonne partie de la surface convexe de l'hémisphère.

Mais la forme générale du lobe frontal ne changera plus maintenant. Deux grands sillons convergents (f_1 , f_2 , fig. 99) divisent le manteau en trois secteurs que nous retrouverons jusqu'au pôle frontal : les trois circonvolutions frontales.

Quant au lobe sphénoïdal, ses divisions sont toujours de beaucoup les plus simples.

Cavité ventriculaire.

La corne frontale est linéaire; elle ne présente d'autre particularité que la saillie formée à sa face inférieure par le tubercule antérieur de la couche optique (NaC, fig. 101, 102).

La corne sphénoïdale, transversale et même légèrement oblique maintenant en haut et en dedans, est sectionnée tout près de son cul-de-sac antérieur. Sa paroi inférieure est devenue presque latérale; elle est toujours soulevée par le grand sillon occipito-temporal. Sa face externe est représentée exclusivement par la queue du noyau caudé (NCC, fig. 102); sa face supérieure est formée, en dehors par la partie la plus postérieure du noyau amygdalien (NA, fig. 102), et par la bandelette optique sus-jacente à l'uncus (Unc).

Substance grise.

CAM. La corne d'Ammon (CAM) et l'uncus ou crochet (Unc) se mélangent intimement. La substance grise et la substance blanche de la corne d'Ammon se continuent, sans aucune démarcation, avec la substance grise et avec la substance blanche de l'uncus (fig. 97, 102); on se rend compte aisément, surtout sur la coupe 102, que l'uncus (Unc) et le fascia dentata (Fd) sont une seule et même lame grise. On peut voir sur la coupe 101 que l'uncus est, comme la circonvolution de l'hippocampe (Hip), recouvert par une mince couche de substance blanche (LMA). Celle-ci est la substance réticulaire d'Arnold, qui s'est réfléchi au fond du sillon de l'hippocampe (SH). De ce fait même, on peut considérer que le sillon de l'hippocampe (SH) interposé entre la circonvolution de l'hippocampe d'une part (Hip) et le crochet d'autre part (Unc), est la même chose que le sillon vasculaire du *stratum lacunosum*.

ALV. L'alveus n'a été figuré que sur la coupe 100 (ALV). II

recouvre la *lamina convoluta*, le fascia dentata et la face interne de la crête du crochet. Il est absolument confondu avec la terminaison antérieure de la fimbria, qui ne sera plus représentée dorénavant sur les coupes plus antérieures.

NC. **Noyau caudé** (fig. 98), voy. pl. XIX.

NCC. **La queue du noyau caudé** (fig. 98, 99, 101, 102). Ses rapports avec la bandelette sous-optique (BSO) et la racine inférieure du thalamus (ThI) seront étudiés plus loin.

Th. **Le thalamus** (fig. 97) commence à montrer ici d'une façon tout à fait nette sa subdivision en trois noyaux. Nous connaissons déjà son noyau externe et son noyau interne. On voit apparaître maintenant, à son extrémité antérieure et supérieure le noyau antérieur (NaC).

NaC. **Le noyau antérieur du thalamus** (fig. 97, 101), ou *corpus album subrotundum*, est une masse grise bien isolée, enveloppée de tous côtés par de la substance blanche et faisant saillie au-dessus et en dehors du noyau interne (NiC, fig. 91). Il a la forme d'une demi-sphère (*corpus subrotundum*) revêtue d'une couche épaisse de fibres nerveuses, dont la plupart proviennent du tænia. Ces fibres, par conséquent, sont dirigées de dehors en dedans. Au moment où elles atteignent le tubercule antérieur, elles se divisent en deux couches : l'une, superficielle, recouvre le tubercule dont elle forme le stratum zonale ; l'autre passe au-dessous de lui et va se mélanger avec la lame médullaire interne (LMI, fig. 101). Cette dernière change alors de direction : elle s'étale dans un plan vertical et antéro-postérieur, de façon à renforcer la lame médullaire interne, projetant ses fibres en éventail, au-dessous du tubercule, les unes en avant, les autres en arrière.

Les fibres superficielles qui recouvrent le tubercule antérieur du thalamus sont loin de s'épuiser dans ce noyau. Elles ne font que passer au-dessus de lui pour aboutir au noyau interne (NiC, fig. 99). Très peu d'entre elles s'arrêtent au *corpus album subrotundum*. Nous verrons que ce ganglion reçoit, plus en avant, par sa face inférieure, les fibres du faisceau de Vicq-d'Azyr.

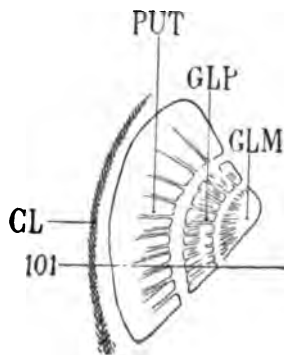
NiC. **Noyau interne du thalamus** (fig. 99).

NR. **Le noyau rouge de la calotte** (fig. 97, 98, 100) diminue progressivement de volume ; les coupes vertico-transversales arrivent

au voisinage de sa convexité antérieure. Sur la coupe 101 il n'en subsiste qu'une très petite surface de section. Sur la coupe 102 il n'en reste plus rien; à sa place, le faisceau de la calotte (TEG) s'étale transversalement sous la couche optique, jusqu'au voisinage de la ligne médiane, dont il n'est séparé que par la couronne rayonnante du faisceau longitudinal postérieur (RFP, fig. 102).

Nous avons déjà signalé la striation blanche du noyau de la calotte par de petits faisceaux de fibres dirigés obliquement de haut en bas et de dedans en dehors (MOC, fig. 99). Ces fibres appartiennent au nerf moteur oculaire commun, dont les noyaux les plus antérieurs siègent au-dessus et en dedans du noyau rouge, au fond de la gouttière de Monro.

PUT. Le putamen (fig. 98, 100, 101), ou segment externe du noyau lenticulaire s'étend sur une hauteur de plus en plus grande :



Projection horizontale du noyau lenticulaire indiquant le lieu de passage de la coupe 101.

Cette coupe traverse le putamen (PUT) et le globus pallidus (GLP) mais reste en arrière du globus medialis (GLM);

CL, claustrum (voy. plus loin).

Schéma 145.

adjacent à la capsule externe (CE, fig. 101) dont il est séparé par une fissure *réelle*, il adhère intimement à toutes les autres parties qui l'entourent. Sa forme est celle d'un trapèze dont les deux côtés parallèles sont représentés ici (fig. 101) par sa face externe et par sa face interne. Les côtés non parallèles sont limités : le supérieur, par le segment postérieur de la capsule interne (CID), l'inférieur par le segment inférieur de cette capsule (CIF). La face interne est adhérente à la cloison verticale externe du noyau lenticulaire (MLE, fig. 98), d'où partent des stries horizontales, dirigées de dehors en dedans et qui se perdent dans la substance grise du putamen. La plupart s'y ramifient. Jamais elles ne présentent d'anastomoses.

A l'angle inférieur et externe du putamen on distingue une petite tache foncée, allongée verticalement, située sur le trajet du faisceau sensitif externe (FSe, 99, 100, 101, 102). Il s'agit là du faisceau sensitif externe lui-même; et la tache, de forme et de situation absolument constantes, représente la section transversale des fibres du faisceau sensitif externe, qui pénètrent directement dans le putamen. Nous avons déjà signalé ces fibres et nous avons dit qu'elles constituaient un faisceau important de la couronne rayonnante du noyau lenticulaire.

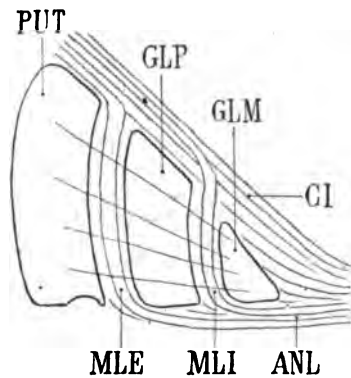
GLP. Le globus pallidus (fig. 100) n'est pas encore complètement dégagé des fibres qui l'abordent par sa face postérieure; en d'autres termes, la coupe ne le divise pas encore au niveau de sa plus grande largeur. Il ne présente donc pas une netteté de contours absolue.

Nous savons que le nom de *globus pallidus* est appliqué en général aux deux segments internes du noyau lenticulaire; pour éviter les confusions nous réservons cette dénomination au segment moyen, et nous appelons *globus medialis* le segment interne, celui qui est le plus voisin de la ligne médiane.

Les stries du putamen et celles du *globus pallidus* convergent, dans leur ensemble, vers la partie inférieure du faisceau pyramidal (FP, fig. 102). Il est indubitable que beaucoup des fibres dont ces stries se composent vont directement du putamen au pied du pédoncule, sans s'arrêter dans le *globus pallidus* et dans le *globus medialis*. Mais un nombre encore plus grand de ces fibres s'arrêtent dans les deux segments internes et s'y réduisent. Après réduction, elles gagnent le pied du pédoncule, en empruntant la voie des deux lames verticales qui séparent les trois noyaux. Elles sont toujours dirigées de haut en bas. C'est ainsi qu'elles arrivent au segment inférieur de la capsule interne (CIF) où elles formeront, un peu plus en avant, le faisceau bien isolé, connu sous le nom d'*anse du noyau lenticulaire*.

On peut s'étonner, à première vue, que les cloisons verticales du noyau lenticulaire, composées exclusivement de fibres, présentent une coloration claire, aussi bien sur les coupes verticales que sur les coupes transversales. Cela prouve simplement que ces lames renferment des fibres verticales et des fibres horizontales: les fibres verticales sont celles qui, sorties des trois noyaux, descendent vers

le segment inférieur de la capsule interne; les fibres horizontales sont celles qui ne font que traverser les deux noyaux internes pour gagner le putamen, ou qui établissent des connexions transversales entre ces trois noyaux, chacun à chacun. Les lames verticales sont ainsi constituées par un véritable treillage fibreux. Il faut ajouter encore que, parmi les fibres verticales des cloisons, il en est



Coupe vertico-transversale du noyau lenticulaire, montrant l'entre-croisement des fibres pédonculaires dans les cloisons verticales externe et interne (MLE, MLI).

PUT, Putamen;
CI, capsule interne.
GLP, globus pallidus;
GLM, globus medialis;
ANL, anse du noyau lenticulaire, formée par les fibres verticales des cloisons interne et externe (MLI, MLE).

Schéma 144.

qui viennent de la capsule interne. Nous nous expliquerons plus loin sur la question de savoir si ces dernières, issues de l'écorce, rentrent dans le putamen après s'être introduites dans la cloison externe (MLE).

CL. **Le claustrum** (fig. 98, 101), situé à peu près à égale distance du putamen et de l'écorce de l'insula, devient toujours plus apparent vers la région moyenne du noyau lenticulaire.

DL. **Le discus lentiformis** (fig. 98, 99, 101) est un noyau gris parfaitement isolé, de forme très régulièrement lenticulaire, situé immédiatement en avant et au-dessus du *locus niger*, au-dessous de la couche optique, en dehors du noyau rouge, en dedans et au-dessus du faisceau le plus interne du pied du pédoncule. Ce petit noyau auquel on a encore donné les noms de *corpus subthalamicum*, *noyau amygdaliforme*, *bandelette accessoire de l'olive supérieure*, *ganglion de la capsule interne*, *corps de Forel*, a surtout été bien décrit par M. Luys, du moins au point de vue de sa forme et de ses rapports généraux. Mais on est encore loin de s'entendre sur ses connexions intimes avec les nombreux faisceaux de la calotte et du pédoncule qui l'entourent. Il a évidemment la forme d'une len-

tille; toutefois on ne peut s'en rendre bien compte qu'après avoir pratiqué des coupes méthodiques de la région subthalamique dans les trois directions. C'est une lentille biconvexe, plus longue que large, c'est-à-dire que son diamètre antéro-postérieur est plus long que son diamètre tansversal. La convexité supérieure a un plus petit rayon que la convexité inférieure. Le diamètre antéro-posté-

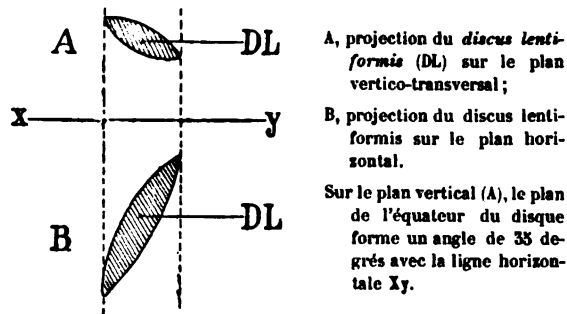


Schéma 143.

rieur n'est d'ailleurs qu'approximativement dirigé dans le sens sagittal; il s'incline légèrement en avant et en dedans, parallèlement à la direction du tractus optique. Le plan équatorial de la lentille est lui-même incliné en dedans et en bas, suivant un angle de 35 degrés environ au-dessus du plan horizontal.

Le *discus lentiformis* n'est relié par aucune traînée de substance grise avec la couche optique, ni même avec le noyau rouge de la calotte. Il est toujours parfaitement isolé et comme perdu au milieu des faisceaux de la calotte et du pédoncule. La seule région de substance grise avec laquelle il puisse avoir des connexions est celle que nous étudierons plus loin sous le nom de *noyau* de l'anse lenticulaire (GAP).

Le *discus lentiformis* (DL, fig. 99) reçoit par sa face inférieure les fibres de la *lamina tegmenti* (LTE). Il émet par sa face supérieure les fibres du faisceau capsulaire (MF), sur les rapports duquel nous nous expliquerons un peu plus loin (voy. pl. XXVII); ce faisceau capsulaire est-il la continuation de la *lamina tegmenti* (LTE) à travers le disque? La chose est probable. Nous admettons, en tout cas, d'une façon à peu près absolue, que le *discus lentiformis* est un noyau qui sert de centre de réduction au faisceau capsulaire (MF). Ce dernier, venu de la capsule interne, où il est mêlé

aux fibres de l'anse du noyau lenticulaire, continue donc son trajet, de haut en bas, très réduit au-dessous du disque, et va rejoindre, sous le nom de lamina tegmenti (LTE), la région de la calotte, où il s'entre-croise en formant une partie importante de la commissure de Meynert. La difficulté de l'étude des faisceaux sus-jacents au discus lentiformis a valu à cette couche de fibres le nom de *zona incerta* (Forel).

Substance blanche.

Ici le tronçon protubérantiel n'est pas représenté. Les coupes s'arrêtent à la partie inférieure du noyau rouge de la calotte (NR), au niveau de la pénétration des fibres capsulaires du faisceau pyramidal (FP) dans le pédoncule.

CEO. Le faisceau cérébello-thalamique (fig. 97) est tout ce qui subsiste du pédoncule cérébelleux supérieur. Il est beaucoup moins large que précédemment, pour la raison qu'il s'est épuisé en grande partie dans la lame médullaire externe du thalamus (LML). Les fibres se portent directement en haut et en dehors : mais nous savons que lorsqu'elles sont arrivées au-dessous de la couche optique pour former une bonne part de la lame médullaire, elles s'épanouissent en éventail : les postérieures dirigées en arrière, les moyennes en dehors, les antérieures en avant. Ces dernières, en raison de leur direction antéro-postérieure, apparaissent sous la forme d'une bandelette foncée sur les coupes 101 et 102. A partir de là, le faisceau cérébello-thalamique n'a plus de rapports avec la région de la calotte ; il est passé tout entier dans la région externe du thalamus. On remarquera seulement qu'il n'est pas en contact immédiat avec la substance grise de la couche optique. Il en est séparé par une mince lamelle blanche venue du faisceau tegmento-thalamique (CAO) et qui contribue avec lui à former la lame médullaire externe du thalamus. S'il est vrai que le pédoncule cérébelleux supérieur renferme des fibres destinées à l'écorce cérébrale, c'est évidemment dans le faisceau cérébello-thalamique (CEO) qu'il faut les chercher. En tout cas le plus grand nombre des fibres de ce faisceau se perd préalablement dans la lame médullaire externe.

BO. Bandelette optique (fig. 98, 101).

LFP. Le faisceau longitudinal postérieur, situé au-dessous de la gouttière de Monro (M), présente une teinte claire (fig. 97), lorsque

ses fibres se portent, de dedans en dehors, à la face inférieure de la couche optique (Th), où elles se perdent. Sur toutes les coupes de

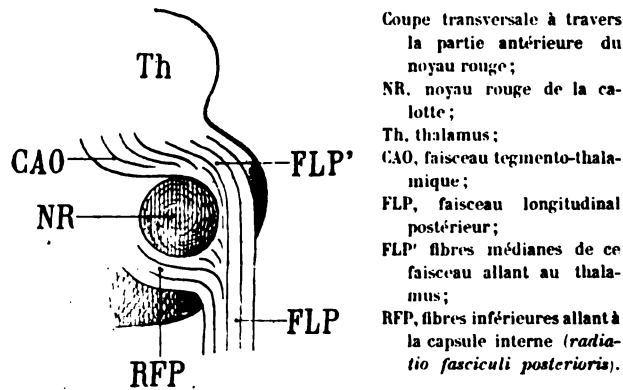
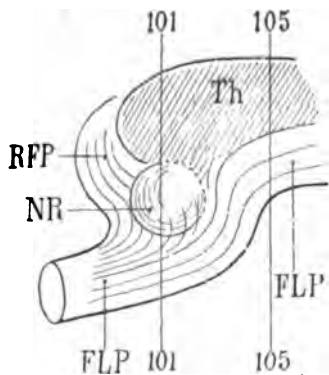


Schéma 146.

la planche XXVII il décrit une courbe à convexité supérieure. La concavité inférieure de cette courbe limite le faisceau tegmento-thalamique (CAO); dirigé d'arrière en avant, et également convexe en haut. Celui-ci est immédiatement adhérent au noyau rouge de la calotte; et, comme le faisceau longitudinal postérieur, il s'épuise, au-dessus du noyau rouge, dans la région inférieure du thalamus.

Profil du faisceau longitudinal postérieur au niveau du noyau rouge.



101, coupe verticale de la planche XXVII.

A travers le faisceau longitudinal postérieur (FLP), on reconnaît par transparence le noyau rouge de la calotte (NR).

Au-dessous de ce noyau, RFP indique le trajet de la couronne rayonnante du faisceau longitudinal postérieur, allant de dedans en dehors se jeter dans la capsule interne, à travers le discus lentiformis.

Les fibres de cette *radiatio fasciculi posterioris*, obliques en haut, en dehors et en avant, sont d'une teinte sombre sur la coupe 101 de la planche XXVII.

Les fibres supérieures et internes, au niveau de la coupe 101 ont une teinte claire; mais plus loin (coupe 105, planche XXVIII), elles redeviennent antéro-postérieures, et reprennent une coloration foncée FLP'.

Th, thalamus; — NR, noyau rouge.

Schéma 147.

Mais le faisceau longitudinal postérieur (FLP) ne consiste pas seulement dans l'agglomération de fibres qui se portent au-dessus

et en dehors du noyau rouge. Au-dessous de celui-ci, il envoie, en avant, en dehors et en haut une lame de fibres qui rejoint le bord le plus interne du discus lentiformis (DL, fig. 101, 102) avec lequel il paraît se confondre en partie. Le faisceau longitudinal postérieur, grâce à ce prolongement latéral, enveloppe donc du haut en bas le noyau rouge de la calotte. Ses fibres supérieures (FLP) vont au thalamus. Ses fibres inférieures (RFP) vont rejoindre, à travers le discus lentiformis, la capsule interne. Meynert appelle ces fibres inférieures « couronne rayonnante du faisceau postérieur » (*radiatio fasciculi posterioris*, RFP). Leur rôle consisterait à mettre en rapport direct l'écorce cérébrale avec les noyaux moteurs de l'œil à travers la capsule interne.

RFP. La *radiatio fasciculi posterioris* (fig. 101, 102) est certainement bien distincte des faisceaux de la calotte qui enveloppent le noyau rouge. On voit, sur ces deux figures, qu'elle se confond en dehors avec le discus lentiformis (DL). Cette petite masse grise est en rapport intime avec la lame terminale de Reil (LTE, pl. XXVI, fig. 96) et avec le faisceau d'Arnold (AR, pl. XXXII, fig. 101, 102). Comme il est indubitable que le faisceau d'Arnold réunit l'écorce à la région supérieure et interne du pédoncule, c'est en quelque sorte par la logique seule qu'on a pu admettre les rapports du faisceau longitudinal postérieur avec la surface cérébrale. La *radiatio fasciculi posterioris* sert de trait d'union entre le faisceau d'Arnold et le faisceau longitudinal postérieur. Mais nous avons vu aussi que ce dernier faisceau a une radiation (ou couronne rayonnante) au-dessus du noyau rouge, sous la couche optique (voy. pl. XXV, fig. 90). Nous n'y reviendrons plus.

FRF. Le *fasciculus retroflexus de Meynert* (fig. 98, 99, 101) se sépare à présent du faisceau longitudinal postérieur auquel il avait été toujours intimement accolé. Le faisceau longitudinal postérieur, en effet, se porte en haut, le faisceau rétroflexe se porte en bas; et si, malgré cette différence de direction, ils ont pu rester en contact immédiat sur une assez grande étendue de leur parcours, par exemple au niveau de la coupe 94, il arrive un moment où le couteau les divise en un point où ils n'ont plus aucun rapport de contiguïté. C'est ce qu'on observe sur la coupe 99; le schéma ci-dessous nous semble rendre compte assez exactement de cette disposition. Lorsque le faisceau longitudinal postérieur (FLP) et le

faisceau rétroflexe (FRF) se séparent, un nouveau faisceau s'insinue dans leur angle de divergence : c'est le faisceau tegmento-thalamique (CAO).

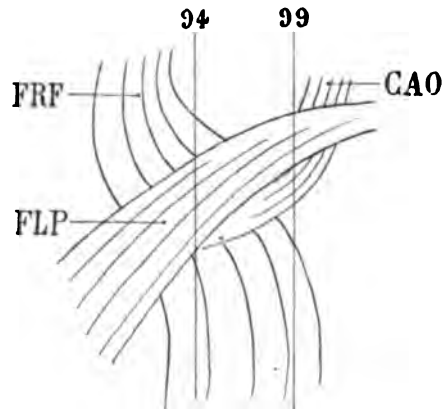


Figure schématisant, de profil, le croisement du faisceau longitudinal postérieur (FLP) et du fasciculus rétroflexe (FRF), sur l'hémisphère gauche.

L'extrémité antérieure de l'hémisphère est à droite, le pôle occipital est à gauche.

La coupe 94, vertico-transversale, passe à travers ces deux faisceaux quand ils sont encore accolés l'un à l'autre.

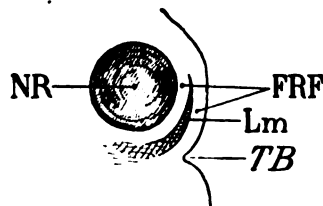
La coupe 99, plus antérieure, les traverse quand ils ont déjà commencé à diverger.

Dans l'angle de divergence, s'insinue le faisceau tegmento-thalamique (CAO).

Schéma 148.

mique (CAO). Du moins c'est une partie importante de ce faisceau, la plus interne, celle qui se porte d'arrière en avant, limitée en dehors par le faisceau longitudinal postérieur. A ce niveau (pl. XXVII, fig. 101) le faisceau longitudinal postérieur (FLP), le faisceau rétroflexe (FRF) et le faisceau tegmento-thalamique (CAO) se confondent, en apparence, d'une façon inextricable. Mais on peut les retrouver isolément, soit en avant, soit en arrière de ce point.

Lm. La lamina medialis (fig. 98) n'est plus représentée que par son faisceau supérieur, accolé à la partie interne du noyau rouge (NR); elle sépare, à ce niveau, les fibres directes et les fibres croisées du fasciculus rétroflexus (FRF). Puis elle devient de moins en moins foncée : ses fibres s'incurvent en bas et en avant; elles vont



Coupe vertico-transversale montrant la division du fasciculus rétroflexus (FRF) en deux faisceaux, l'un situé en dedans de la lamina medialis de Reil (Lm), l'autre situé en dehors.

TB, Foramen caecum;

NR, noyau rouge de la calotte.

Schéma 149.

se terminer au-dessus et en dedans du trou borgne dans la substance grise du ganglion inter-pédonculaire (voy. pl. XXVIII, fig. 103).

Là, elles se mélangent avec celles du fasciculus retroflexus (voy. GIP, pl. XXVIII, fig. 103).

LTE. La lamina tegmenti (fig. 97) est toujours située, d'une part, au-dessous du noyau rouge (NR) et du faisceau cérébello-thalamique (CEO), et, d'autre part, au-dessus de l'anse du noyau lenticulaire (ANL). Nous avons vu s'amincir progressivement le faisceau cérébello-thalamique (CEO) au fur et à mesure qu'il abandonne des fibres à la lame médullaire externe du thalamus (LML). Mais lorsque le faisceau cérébello-thalamique est épuisé, un autre le remplace (NL) : *le faisceau latéral du noyau rouge de la calotte*, au-dessous duquel se glisse d'arrière en avant la lamina tegmenti (LTE, fig. 98). Ce rapport, toutefois, n'est que très passager, car dès l'apparition du faisceau latéral du noyau rouge (NL), on voit aussi s'insinuer entre la lamina tegmenti et le noyau rouge un nouvel organe : le discus lentiformis (DL, fig. 101). Nous avons signalé déjà précédemment ses connexions avec les faisceaux de la région.

CAO. Le faisceau tegmento-thalamique (fig. 98, 99 et suiv.) recouvre le noyau rouge auquel il est très exactement superposé dans une bonne partie de la convexité interne de celui-ci. Ce faisceau, dirigé d'arrière en avant, comme en témoigne sa coloration, s'étend en dehors jusqu'au voisinage de la capsule interne. Il envoie le plus grand nombre de ses fibres à la lame médullaire externe du thalamus (LML), dans l'épaisseur de laquelle il accompagne les fibres cérébello-thalamiques (CEO, fig. 97). Limité en haut par le noyau interne du thalamus (NiC, fig. 99), il enveloppe en bas le noyau rouge, s'étale à sa partie interne (fig. 101, CAO), où il n'est séparé de la cavité ventriculaire que par le faisceau longitudinal postérieur (FLP) et le fasciculus retroflexus (FRF). A ce niveau il s'entre-croise avec ces deux derniers faisceaux, ainsi que nous l'avons déjà signalé. Il arrive en même temps, au contact de la lamina medialis (Lm), dont l'extrémité supérieure (fig. 98) s'insinue entre les deux branches du fasciculus retroflexus (FRF).

En dehors, il s'étend d'arrière en avant au-dessus du faisceau rubro-thalamique (NL) qui, lui, est dirigé de dedans en dehors, et que nous voyons apparaître sur la deuxième coupe de la planche actuelle.

NL. Le faisceau rubro-thalamique représente l'ensemble des fibres *latérales* issues du noyau rouge de la calotte. Cette dési-

gnation, loin de nous satisfaire au point de vue grammatical, a du moins l'avantage de la concision et de la précision, si l'on veut bien admettre que le faisceau ainsi baptisé est constitué exclusivement par des fibres issues du noyau rouge et non pas d'une autre partie de la région de la calotte. Lorsque le faisceau cérébello-thalamique, venu du pédoncule cérébelleux supérieur, a dépassé, d'arrière en avant, la partie moyenne du noyau rouge à la face externe duquel il était situé, on voit sortir de ce dernier noyau les fibres du pédoncule cérébelleux supérieur (Pcs) qui y avaient pénétré. Ces fibres (NL) font suite à celles du faisceau cérébello-thalamique (CEO) dans le

Projection horizontale du faisceau rubro-thalamique (NL), à sa sortie du noyau rouge (NR).

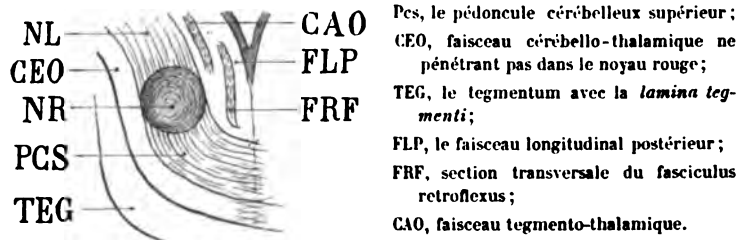


Schéma 150.

ped de la couronne rayonnante; elles suivent le même trajet sur un plan antérieur. Elles ne diffèrent du faisceau cérébello-thalamique que parce qu'elles ont pénétré dans le noyau, tandis que ce dernier faisceau a simplement côtoyé le noyau rouge. Les fibres latérales issues du noyau rouge sont-elles les mêmes que renfermait le pédoncule cérébelleux avant d'aborder le noyau? La chose est probable. En tout cas, il faut admettre que le pédoncule cérébelleux subit une réduction notable dans le noyau de la calotte.

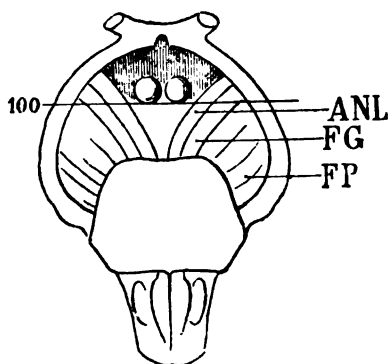
Sur les coupes qui passent au devant du noyau rouge (fig. 102), le tegmentum (TEG) et le faisceau rubro-thalamique se confondent. Nous ne saurions dire si cette confusion est apparente ou réelle. Il est vraisemblable qu'elle est réelle.

FM. Le faisceau de Türk-Meynert (fig. 97) est encore reconnaissable au-dessus de l'uncus (Unc), où il pénètre dans l'hémisphère. La direction de ses fibres est, là encore, différente de celle du faisceau pyramidal (FP).

FP. Le faisceau pyramidal (fig. 98, 99) entre d'emblée dans la capsule interne, où le sens des stries rectilignes indique que ses

fibres parcourent un long trajet. Un certain nombre d'entre elles cependant, sur la figure 100 s'inclinent vers le noyau lenticulaire et y pénètrent. Enfin, en dedans (fig. 100), il est borné par le faisceau géniculé (FG) dont les fibres foncées, antéro-postérieures, le repoussent en dehors.

FG. Le faisceau géniculé, en effet, à mesure que les coupes deviennent plus antérieures, accapare la presque totalité du pied du pédoncule. Sur la coupe 102, par exemple, le faisceau pyramidal



Région pédonculo-protuberantielle, où l'on voit que la coupe vertico-transversale (100) n'intéresse plus le faisceau pyramidal (FP), mais seulement le faisceau géniculé (FG), et l'anse du noyau lenticulaire (ANL).

Schéma 151.

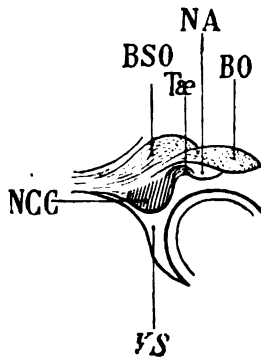
n'est représenté sur la surface de section que par une bandelette de 2 millimètres au maximum, tandis que le faisceau géniculé occupe, avec l'anse du noyau lenticulaire (ANL), la presque totalité de la section du pied du pédoncule. Sur cette même coupe (102), les fibres foncées représentent le faisceau géniculé; les fibres claires représentent l'anse du noyau lenticulaire.

ANL. L'anse du noyau lenticulaire, venue, comme nous le savons déjà de la partie la plus antérieure de la capsule interne, se porte en bas et en dedans, pour former le bord antérieur du pied du pédoncule. Mais avant d'y arriver, elle passe sous le discus lentiformis (DL) et elle a pour limite interne, au-dessous de ce ganglion, la lamina tegmenti (LTE), qui pénètre dans la substance grise de l'espace perforé postérieur.

MF. Le faisceau capsulaire, que nous avons vu apparaître sur les coupes de la planche précédente, est sectionné ici (fig. 99) perpendiculairement à la direction de ses fibres. Il pénètre, d'avant en arrière et de dehors en dedans, dans le discus lentiformis (DL,

fig. 101, 102) dont il emprunte la forme. C'est même à la présence des fibres du faisceau capsulaire que le *discus lentiformis* doit sa coloration foncée sur les coupes durcies dans les chromates. On remarquera, toutefois, que cette coloration est plus prononcée à la face supérieure du *discus lentiformis*, ce qui semble démontrer que le faisceau capsulaire aborde le ganglion par sa face supérieure. On est assez mal renseigné sur les connexions du faisceau et du ganglion (nous venons de dire que la région supérieure du *discus lentiformis* a été appelée par Forel *zona incerta*). Ce qui est certain, c'est que le faisceau capsulaire sépare ici le corps de Luys (DL) du faisceau rubro-thalamique (NL).

BSO. La bandelette sous-optique (fig. 97) est toujours sectionnée de façon à se présenter sur les coupes comme un faisceau à direction postéro-antérieure. Mais il est dissocié par des fibres d'abord contournées en tous sens, puis nettement transversales ou obliques en haut et en dedans; ces fibres représentent la partie postérieure de la *racine inférieure du thalamus* (ThI, fig. 99) : nous allons les étudier dans un instant. Sur la coupe 98, la bandelette sous-optique



Portion de la coupe 101 où l'on voit apparaître la section du tænia (Tæ) entre la queue du noyau caudé (NCC), et la lame blanche qui recouvre la face extérieure du noyau amygdalien (NA).

VS ventricule sphénoïdal: □

BO, section transversale de la bandelette optique;

BSO, bandelette sous-optique.

Schéma 152.

(BSO) est entamée en dehors par la racine inférieure du thalamus (ThI), mais elle n'est pas traversée par ces dernières, qui ne font que la frôler; on peut en effet constater que sa partie interne est toujours arrêtée par un contour net et foncé, ce qui démontre que les fibres venues de sa partie externe ne s'entre-croisent pas avec elle. Elles restent toujours en dehors, et lorsqu'elles prennent, un peu plus en avant (fig. 102), l'apparence d'un faisceau compact (ThI), ce faisceau est placé en dehors de la bandelette sous-optique. On

remarquera également sur cette coupe (102) que la bandelette sous-optique (BSO) est maintenant située immédiatement au-dessus de la queue du noyau caudé (NCC). D'abord placée à sa partie interne, la voici placée à sa partie supérieure; un peu plus loin, c'est-à-dire plus en avant, elle se placera à sa partie externe. Sur la figure 101 on voit une partie du faisceau foncé (BSO) s'épuiser dans la queue du noyau caudé (NCC). Les quelques fibres qui proviennent, à ce niveau, de la bandelette sous-optique appartiennent évidemment au tænia. Il est difficile toutefois de s'assurer exactement de leur provenance; elles vont du tænia à la lamelle blanche qui recouvre la

On doit supposer que la queue du noyau caudé (NCC) est en partie visible par transparence au-dessous de la racine inférieure du thalamus (Thi). L'observateur regarde le cerveau par sa face supérieure; la projection de la figure est donc horizontale. Le noyau caudé (Ncc) s'avance d'arrière en avant, à la partie externe du ventricule sphénoïdal, vers le noyau amygdalien (NA) qui ferme le cul-de-sac antérieur de ce ventricule. La bandelette sous-optique (BSO

d'abord placée en dedans de la queue du noyau caudé, et suivant approximativement le même parcours, se place à sa partie supérieure, puis à sa partie externe, et s'épanouit en éventail sur la convexité antéro-externe de la queue du noyau caudé et du noyau amygdalien. La racine inférieure du thalamus, venue de la région du centre ovale qui est sous-jacente au ventricule sphénoïdal, marche de dedans en dehors, sous la forme d'une lame horizontale; arrivée en dehors de la queue du noyau caudé (NCC) et de la bandelette sous-optique (BSO), elle se relève, enveloppe ainsi le noyau et la bandelette; puis, finalement, redevenue horizontale, mais marchant

en sens inverse, c'est-à-dire de dehors en dedans, elle passe au-dessus de la paroi ventriculaire pour former la portion la plus postérieure de l'espace perforé antérieur. Dans ce trajet, on peut constater que les fibres les plus postérieures de la racine inférieure du thalamus se dirigent d'avant en arrière; ce sont précisément ces fibres qui sont reconnaissables à leur coloration foncée sur la coupe 99 (Thi).

face postérieure du noyau amygdalien (NA). Peut-être donc ne se mélangent-elles pas avec les fibres de la bandelette sous-optique

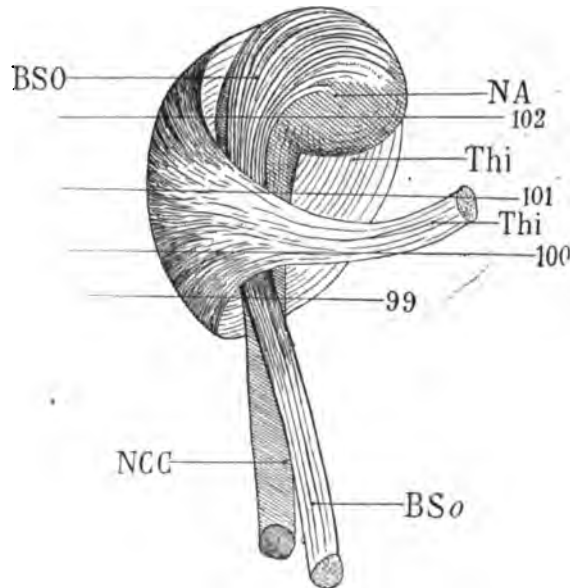


Schéma 153.

ThI. La racine inférieure de la couche optique que nous voyons apparaître pour la première fois sur la coupe 99 est un faisceau dont le trajet est fort compliqué; mais il est possible de s'en rendre compte en multipliant les coupes vertico-transversales et en les comparant avec les coupes horizontales. Nous dirons d'abord que ce faisceau appartient à trois régions bien distinctes : 1° le centre ovale du lobe sphénoïdal; 2° l'espace perforé antérieur; 3° la face interne de la couche optique. Si l'on voulait indiquer grossièrement sa direction générale, on pourrait la représenter d'abord à l'aide du schéma suivant : on voit la racine inférieure du thalamus (ThI)

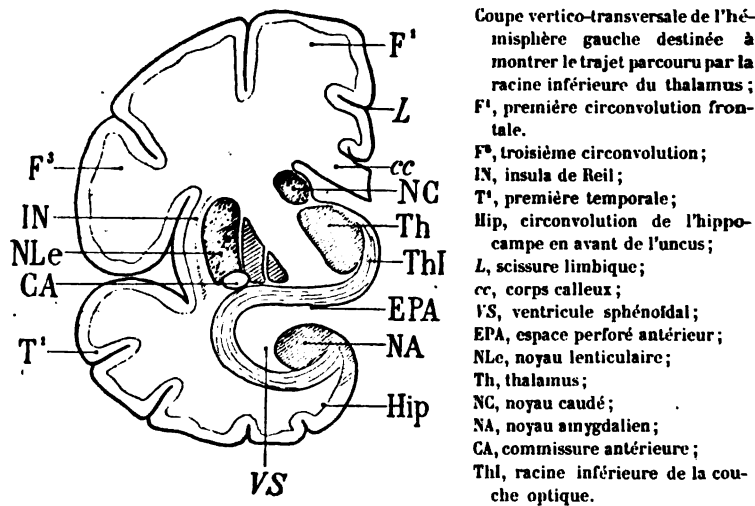


Schéma 154.

partir de l'écorce de la circonvolution de l'hippocampe, en dehors du noyau amygdalien (NA), contourner la cavité du ventricule sphénoïdal et arriver à l'espace perforé postérieur EPA. Dans la première portion de son trajet elle décrit donc une courbe à concavité supérieure; cette première portion appartient tout entière au centre ovale du lobe sphénoïdal.

La deuxième portion, horizontale appartient à la partie la plus reculée de l'espace perforé antérieur (EPA). La troisième portion, verticale appartient à la face interne de la couche optique, où elle contribue à former le stratum zonale de la région la plus antérieure du ventricule moyen. C'est à Meynert qu'il faut rapporter le mérite d'avoir le premier jeté quelque lumière sur cet appareil de projec-

tion si obscur, auquel on a donné, après lui, le nom de *racine inférieure ou racine interne de la couche optique*. Le nom de racine inférieure est de beaucoup le meilleur.

Ce qui rend la difficulté presque insurmontable lorsqu'on s'en tient aux dissections, c'est que les fibres de la racine inférieure du thalamus s'enchevêtrent, à leurs extrémités, avec les faisceaux adjacents; c'est en outre que cette racine n'est pas, à proprement parler, un faisceau, mais une lame de fibres, excessivement mince dans toute sa portion inférieure, où elle croise à angle très aigu la bandelette sous-optique. Nous verrons d'ailleurs que la bandelette sous-optique peut être, à la rigueur, considérée comme une subdivision de la racine inférieure du thalamus.

Avant d'étudier ce dernier faisceau sur la coupe 99 où nous l'avons vu apparaître, nous renverrons encore le lecteur à la figure schématique (153), où nous avons représenté la racine inférieure du thalamus non pas telle qu'elle est en réalité, mais tel qu'il faut se la figurer pour la bien comprendre.

Sur la coupe 99, en effet, la racine inférieure du thalamus (ThI) est bien située en dessus et en dehors du noyau caudé (NCC); elle s'étend même, en dedans, au-dessus de la bandelette sous-optique (BSO). Sur la figure 100, ses fibres sont transversales (voy. la ligne 100 du schéma 153); elle a donc ici une coloration franchement claire. Mais sur les coupes 101 et 102 les fibres redeviennent presque antéro-postérieures; elles sont donc de nouveau foncées sur le plan de section vertico-transversal (voy. les lignes 101 et 102 sur le schéma 153). On voit aussi que ce faisceau, de forme triangulaire (fig. 102) est situé au-dessus et en dehors de la queue du noyau caudé (NCC), en dehors de la bandelette sous-optique (BSO), et qu'il se dirige en haut et en dedans vers le pied de la couronne rayonnante, représenté ici par le faisceau pyramidal (FP) et le faisceau géniculé (FG). Mais elle passe au-dessous de ces faisceaux, au-dessus de la bandelette optique (BO, fig. 104). C'est dans cette partie de son trajet qu'elle mérite bien le nom d'*anse pédonculaire* que lui avait donné Gratiolet.

cc. **Le corps calleux**, fig. 98 (voy. pl. XXIV et XXV).

TRI. **Le trigone cérébral**, fig. 98 (voy. pl. XXIV et XXV).

FSe. **Le faisceau sensitif externe** (fig. 99, 100, 101, 102) se distingue maintenant aussi nettement que possible du putamen

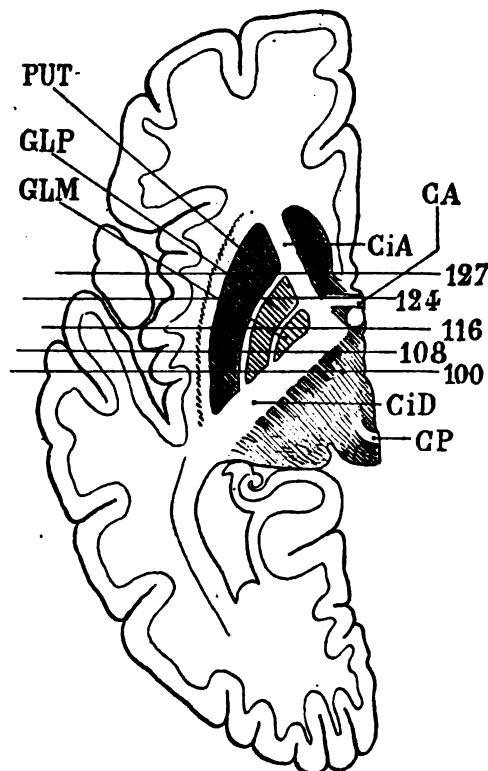
(PUT, fig. 100, 101), dans lequel il s'enfonce en partie. Sur toutes les coupes vertico-transversales qu'on fait dans cette région, on reconnaît l'aspect très caractéristique représenté sur ces figures : la teinte foncée du faisceau sensitif externe se confond peu à peu avec la teinte foncée du putamen. Le faisceau sensitif externe abandonne donc des fibres au putamen ; mais il va surtout, presque en totalité, se jeter dans la cloison externe du noyau lenticulaire (MLE, fig. 98). On doit toutefois remarquer encore que s'il abandonne la plupart de ses fibres au noyau lenticulaire et à sa cloison externe, quelques-unes s'insinuent dans la capsule externe (CE, fig. 101) entre le putamen (PUT) et le claustrum (CL) : nous les verrons, plus en avant, poursuivant leur trajet postéro-antérieur, donner à la région postérieure de la capsule externe une coloration foncée, qui se confond avec celle du claustrum.

CIF. Le segment inférieur de la capsule interne (fig. 98) sous-jacent au putamen (PUT) s'étale de dehors en dedans jusqu'au bord externe de la bandelette optique (BO). Il représente, au voisinage du pied du pédoncule, en avant du faisceau de Türk-Meynert, le faisceau sensitif interne que nous avons déjà longuement décrit. Il se confond bientôt (fig. 102) avec la racine inférieure du thalamus (ThI) et rejoint ainsi le pied du pédoncule (FP, fig. 102), au-dessous duquel il passe pour former l'anse pédonculaire de Gratiolet.

CID. Le segment postérieur de la capsule interne (fig. 98, 100) est la portion de la capsule interne qui passe du pédoncule dans le centre ovale, entre la couche optique et le noyau lenticulaire. Lorsqu'on étudie le cerveau sur les coupes vertico-transversales, il est très facile de savoir si les faisceaux capsulaires qu'on a sous les yeux appartiennent au segment antérieur ou au segment postérieur (CID). Quand la coupe intéresse, en même temps que la couche optique, les deux seuls noyaux externes du noyau lenticulaire, c'est-à-dire le putamen (PUT) et le globus pallidus (GLP, fig. 100), il est certain que les faisceaux capsulaires sectionnés appartiennent au segment postérieur (fig. 100). Quand la coupe intéresse les trois noyaux (putamen, globus pallidus et globus medialis), les faisceaux capsulaires sectionnés appartiennent à une région de la capsule très voisine du genou, mais qui peut encore être considérée comme faisant partie du segment postérieur (CID, 108). Quand la coupe intéresse les trois segments et passe immédiatement en arrière du pilier

descendant du trigone (DF), les faisceaux sectionnés appartiennent au genou.

Quand la coupe passe, en avant du pilier du trigone, à travers la commissure antérieure (CA, 124), les faisceaux capsulaires appartiennent au segment antérieur. Enfin il n'y a plus de difficulté à les reconnaître quand la coupe passe en avant de la commissure antérieure.



Points de repère pour la détermination des régions capsulaires sur les coupes vertico-transversales (100, 108, 116, 124, 127).

- PUT, Putamen ;
- GLP, globus pallidus ;
- GLM, globus medialis ;
- CiA, segment antérieur de la capsule interne ;
- CiD, segment postérieur de la capsule ;
- CA, commissure antérieure, située derrière le noyau caudé, et juste au-devant de la section circulaire du pilier antérieur ;
- CP, commissure postérieure s'enfonçant dans la couche optique.

Schéma 133.

rière, car à partir du moment où la commissure antérieure a disparu, la capsule est interposée non plus entre le noyau lenticulaire et la couche optique, mais entre le noyau caudé et le noyau lenticulaire.

CE. La capsule externe (fig. 101) présente à sa partie inférieure la teinte foncée qui correspond, ainsi que nous l'avons dit, à sa pénétration par les fibres les plus externes du faisceau sensitif externe (FSe). Cette teinte s'accuse encore davantage sur la coupe 102.

LFS. La capsula extrema (fig. 102), elle aussi, est un peu plus foncée au voisinage de sa réflexion en dehors, sous la scissure de Sylvius; cette coloration appartient aux fibres du faisceau parallèle.

PAR. Le faisceau parallèle (fig. 98 et suiv.) provient de la première circonvolution temporale et de la deuxième; il est donc à cheval sur le fond du premier sillon temporal ou sillon parallèle. Il conservera cette situation et cette direction dans toute son étendue antéro-postérieure, n'empruntant rien aux troisième, quatrième ou cinquième circonvolutions temporales; il est donc véritablement le faisceau du sillon parallèle; il prend ses insertions postérieures dans la substance grise qui double ce sillon.

ARC. Le faisceau arqué (fig. 98) est dédoublé dans la région du centre ovale. Nous savons que son faisceau accessoire (FP') est l'expansion supérieure du faisceau pyramidal au moment où celui-ci émerge de la capsule interne (CID, fig. 98).

LML. La lame médullaire externe du thalamus (fig. 97, 98, 99) termine en dessous et en dehors de la couche optique tous les faisceaux de la calotte que nous avons énumérés: la lamina tegmenti (LTE, fig. 98), le faisceau rubro-thalamique (NL), le faisceau tegmento-thalamique (CAO), et même le faisceau longitudinal postérieur (FLP). Mais il faut admettre que les deux premiers de ces faisceaux, c'est-à-dire la lamina tegmenti et le faisceau rubro-thalamique se terminent ou plutôt poursuivent leur trajet dans la capsule interne (CID) avec le faisceau cérébello-thalamique (CEO, fig. 100 et 101), qu'ils accompagnent jusqu'à la couronne rayonnante.

RNC. La couronne rayonnante du noyau caudé (fig. 97).

FCF. Le faisceau compact du fornix (fig. 101).

FDF. Le faisceau diffus du fornix (fig. 99).

Cin. Le cingulum (fig. 101).

CO. Le faisceau du centre ovale (fig. 102).

FLI. Le faisceau longitudinal inférieur (fig. 97).

PLANCHE XXVIII

COUPE VERTICO-TRANSVERSALE PASSANT AU CONTACT DE LA PARTIE
POSTÉRIEURE DU TUBERCULE MAMILLAIRE

Écorce.

On remarquera seulement, à la face externe, que la troisième circonvolution frontale (F^3 , fig. 105) qui forme l'opercule, se relève vers le deuxième sillon frontal (f_2); ou, en d'autres termes, que le deuxième sillon frontal s'enfonce derrière le pied de cette circonvolution. Ce sillon, comme on le sait, se confond avec le sillon prærolandique inférieur. La portion relevée de la troisième frontale représente la racine inférieure de la deuxième frontale ($\approx B$, fig. 107) que nous avons déjà étudiée (voy. *Introd.*, p. LXVI).

Dans la région de l'hippocampe (fig. 103) on voit que le sillon de l'hippocampe (SH) n'arrive plus jusqu'à la surface : la bandelette de Giacomini (BGI) avec la substance grise sous-jacente, ferme en dedans le recessus antérieur du sillon et la fente de Bichat. Désormais la circonvolution de l'hippocampe est confondue avec le lobule de l'hippocampe (HL , fig. 107). La circonvolution de l'hippocampe (T^3 , fig. 108) reste toutefois suffisamment isolée au-dessus de l'extrémité antérieure de la corne d'Ammon, qu'on reconnaît encore ici à la substance blanche du recessus antérieur de l'hippocampe (RAH , fig. 108) et à la lame blanche de l'alveus (ALV).

À la face interne de l'hémisphère, le trou borgne s'élargit et forme une excavation qui représente sur la coupe 104 l'espace perforé postérieur (EPP). L'espace perforé est toujours limité par le faisceau le plus interne du pédoncule ou anse du noyau lenticulaire (ANL , fig. 104). Plus en avant, les faisceaux blancs du pédoncule se placent au contact de la substance grise du tuber cinereum (SG , fig. 108); et, en dedans de celle-ci, la coupe entame la partie la plus postérieure du tubercule mamillaire, constituée ici (fig. 108) par les fibres postérieures du pilier descendant de la voûte (DF).

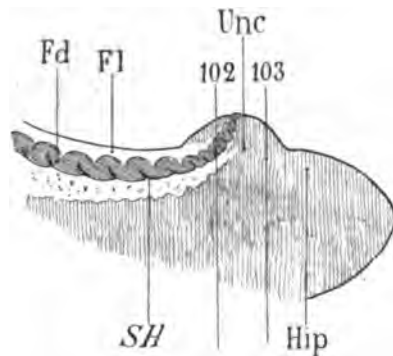
Cavité ventriculaire.

La corne sphénoïdale seule est intéressante. Limitée en haut par le noyau amygdalien (NA , fig. 107) dans une large étendue, elle

envoie deux prolongements internes, au-dessus et au-dessous de la corne d'Ammon. Le prolongement supérieur est à l'extrémité antérieure de la fente de Bichat; le prolongement inférieur est le *recessus sub subiculo* (*Dsu*, fig. 108).

Substance grise.

CAM. La corne d'Ammon (**CAM**, fig. 104) ne diffère de ce qu'elle était sur les figures précédentes que par ses rapports avec le sillon de l'hippocampe (*SH*) et la fente de Bichat (*Bf*, fig. 103). La coupe précédente (102) passait par le sillon de l'hippocampe (*SH*) en un



Face interne de l'extrémité antérieure du lobe sphénoïdal.

Hip, circonvolution de l'hippocampe surmontée par le crochet (Unc);

Fd, le fascia dentata;

Fl, la fimbria;

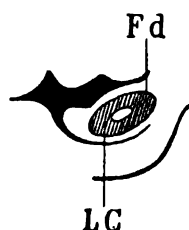
SH, le sillon de l'hippocampe.

Schéma 153.

point où celui-ci arrivait encore jusqu'à la surface corticale. Ici au contraire (fig. 103) le sillon de l'hippocampe n'arrive plus jusqu'à l'écorce. On le reconnaît bien encore sur la coupe, mais il n'est plus représenté que par une scissure horizontale, correspondant au cul-de-sac antérieur du sillon que nous avons appelé *recessus antérieur de l'hippocampe* (*RAH*).

RAH. Le *recessus antérieur de l'hippocampe* (fig. 105, 106) est toujours tapissé, en haut comme en bas, par une couche de substance blanche, qui est la continuation de la lame médullaire de la circonvolution de l'hippocampe. Nous la retrouvons sur les coupes 107 et 108, où le cul-de-sac est dépassé, en avant, et où il n'est plus représenté (*RAH*) que par la substance réticulaire d'Arnold qui le recouvre : sur ces deux dernières coupes, la substance grise affecte une forme ovalaire. La portion interne de l'ovale, plus

directement en rapport avec la cavité ventriculaire, représente la lamina convoluta (LC). La portion externe plus voisine de l'écorce



Fusion du fascia dentata (Fd) et de la lamina convoluta (LC) à l'extrémité antéro-interne de la cavité sphénoïdale.

Schéma 157.

représente le fascia dentata (Fd). Mais on voit à quel point la fusion est intime.

ALV. L'alveus, substance blanche (fig. 108), enveloppe de toutes parts la lamina convoluta, sauf à sa partie interne, où la substance grise se confond avec celle de l'écorce.

BGI. La bandelette de Giacomini, à partir de la coupe 103, est un pont de substance grise qui réunit la crête de l'uncus avec la région sous-optique. Or, sur les coupes suivantes, on s'aperçoit que la région sous-optique, située immédiatement au-dessus du cul-de-sac antérieur du ventricule sphénoïdal, est remplie en grande partie par une masse ganglionnaire (NA, fig. 104, 105, 106, 107), de plus en plus volumineuse, directement reliée au bord libre de l'écorce de l'hippocampe. La bandelette de Giacomini (BGI) contribue à établir cette communication.

D'autre part il résulte de la communication apparente de l'écorce grise avec le noyau amygdalien (NA, fig. 105), ce fait que le ventricule latéral, dans sa région la plus antérieure, est séparé de la fente de Bichat (BF). Sur les coupes précédentes il s'ouvrait dans cette fente, juste au-dessous de la bandelette optique (BO, fig. 98).

NA. Le noyau amygdalien, situé au-dessus du cul-de-sac antérieur du lobe sphénoïdal, dont il forme la voûte, est longé en dehors par les fibres blanches du faisceau sous-optique (BSO). Il n'est pas immédiatement pénétré par elles. Il en est d'abord nettement distinct (fig. 104, 105). En dedans il paraît se confondre avec la substance grise du lobule de l'hippocampe. Enfin, en haut, il est séparé de la bandelette optique (BO, fig. 108) par la fente de Bichat. Par places, la séparation du noyau amygdalien et de la bandelette optique est

incomplète, et il n'est pas impossible que celle-ci, par sa face inférieure, lui fournisse quelques fibres (105, 106).

Sur certaines coupes, on voit courir obliquement dans l'aire du noyau amygdalien, des stries blanches, dirigées en haut et en dehors. Ces fibres, comme on le verra plus loin, proviennent de la bandelette sous-optique (BSO).

La situation du noyau amygdalien à l'extrémité la plus antérieure de la queue du noyau caudé a pu faire admettre que ce gros ganglion était un renflement terminal du corps strié. Il n'est pas impossible qu'il en soit ainsi; toutefois on ne saurait négliger ce fait que le noyau amygdalien est *toujours* séparé de l'extrémité de la queue du noyau caudé par les fibres de la bandelette sous-optique (BSO, fig. 107, 108), et quelques fibres du tænia.

Le noyau amygdalien forme une sorte de voûte à paroi épaisse au-dessus du cul-de-sac antérieur de la corne sphénoïdale. Nous venons de signaler ses étroites connexions avec la bandelette optique. Il en présente de non moins étroites avec la racine inférieure du thalamus (ThI, fig. 106, 107, 108). C'est sur la convexité supérieure du noyau amygdalien que s'applique la partie postérieure de l'anse pédonculaire de Gratiolet (voy. plus loin, THJ).

NC. **Le noyau caudé** (fig. 106) commence à émettre les fibres lenticulo-caudées (LCF) qui vont se jeter dans les cloisons verticales du noyau lenticulaire et contribuer à la formation de l'anse pédonculaire (voy. plus loin, ANC).

NCP. **La queue du noyau caudé** (fig. 103, 104) réduite à une toute petite masse grise à peine reconnaissable dans l'angle inféro-externe de la corne sphénoïdale, est immédiatement sous-jacente à la bandelette sous-optique (BSO). Mais encore plus en avant (fig. 107, 108) cette bandelette se porte en dedans de la queue du noyau caudé, et, accompagnée du tænia (Tæ, fig. 108), borde la face externe du noyau amygdalien, de façon à séparer ces deux noyaux.

PUT. **Le putamen** (fig. 103) présente encore à sa partie inférieure et externe les fibres antéro-postérieures du faisceau sensitif externe qui renforcent, sa coloration. Ce faisceau sensitif externe (FSe, fig. 107) en est cependant séparé déjà, mais sur quelques points seulement, par une petite bandelette blanche que nous étudierons et qui appartient aux fibres capsulaires externes de la commissure antérieure. Sur les coupes 107 et 108, on voit la substance grise

du putamen se prolonger de dehors en dedans, au-dessous du globus pallidus (GLP, 108) et du globus medialis (GLM) et se confondre, en apparence du moins, avec la convexité du noyau amygdalien (NA, 106, 107). Ce prolongement inférieur du putamen, dont la dissection est absolument impossible, ne peut être mis en évidence que par les coupes en série très méthodiques, aussi parallèles et aussi fines que possible. Wernicke l'a appelé *prolongement temporal du noyau lenticulaire* (Schläfefortsatz des Linsenkerns). Il s'enfonce de dehors en dedans, sous l'anse du noyau lenticulaire, et va rejoindre, en dedans et en avant, la substance grise du tuber cinereum. Nous décrirons plus tard ce prolongement sous le nom de *noyau de l'anse*, qui lui a déjà été attribué, et qui est très préférable à celui de *substance grise innommée* (voy. GAP).

GLP. Le globus pallidus (fig. 108).

GLM. Le globus medialis (fig. 108).

Ces deux noyaux se distinguent maintenant très aisément, grâce à la formation plus complète de leurs cloisons de séparation (MLE, MLI, fig. 105, 107). Le globus medialis (fig. 105) est abordé directement par le faisceau pyramidal, qui le pénètre de bas en haut et de dedans en dehors. Plus en avant (fig. 106), le même faisceau semble s'enfoncer dans la capsule interne (CI) sans entrer en contact avec le noyau lenticulaire; mais, encore plus en avant, il s'insinue de nouveau dans le globus medialis. Les fibres des faisceaux capsulaires qui semblent ainsi éviter le noyau lenticulaire n'appartiennent probablement pas au faisceau pyramidal. Elles font partie du système de l'anse du noyau caudé, que nous étudierons ultérieurement. Il est possible également que, tout en appartenant au faisceau pyramidal, elles suivent un trajet intra-capsulaire direct, depuis le pied du pédoncule jusqu'à l'écorce. Il s'agirait de ces fibres *pédonculo-corticales directes* dont Charcot a démontré péremptoirement l'existence par les faits anatomo-pathologiques, sans pouvoir leur assigner une localisation dans la capsule.

NaC. Le noyau antérieur du thalamus, sur toutes les coupes de cette planche, s'isole avec une grande netteté; presque toujours recouvert par la lame blanche du stratum zonale, il reçoit à sa face inférieure, adhérente à la masse de la couche optique, le faisceau de Vicq-d'Azyr (FVA, fig. 108, voy. plus loin).

NeC. Au **noyau externe du thalamus** (fig. 105, 106, 107), sectionnée ici au voisinage de son extrémité antérieure, arrivent en abondance, du stratum zonale, les stries transversales qui renferment les fibres venues de l'écorce. Parmi ces fibres, les plus nombreuses sont celles de la racine antérieure du thalamus (ThA, fig. 105, 107, 108), coupées perpendiculairement à leur direction antéro-postérieure. Elles vont se placer à la partie externe du faisceau de Vicq-d'Azyr (FVA). Ainsi les fibres corticales destinées au noyau externe du thalamus aboutissent à la partie *interne* de ce noyau. La partie externe, au contraire, est occupée par les fibres venues de la région de la calotte, en particulier par les fibres du faisceau capsulaire (MF, fig. 108) dont l'extrémité supérieure se perd dans la lame médullaire externe (LML). L'entre-croisement des fibres corticales et des fibres de l'étage supérieur, en dedans de la lame médullaire externe, forme cette sorte de treillage qu'on a appelé *couche grillagée* (CG, fig. 104). La couche grillagée est toujours beaucoup plus facile à voir sur les pièces fraîches que sur les pièces durcies.

Quant au noyau interne du thalamus, il est occupé, presque en totalité, sur les coupes 107 et 108, par la terminaison de la racine inférieure du thalamus (ThI).

GIP. Le **ganglion interpédonculaire** est une masse ganglionnaire (figure 103) située dans la substance grise de l'espace perforé postérieur (EPP, fig. 104), au-dessus et en dedans du pied du pédoncule. Il est adossé à la face supérieure et interne de l'anse du noyau lenticulaire (ANL). Presque toujours difficile à reconnaître à l'œil nu, attendu que sa coloration ne diffère pas beaucoup de celle de la substance grise au milieu de laquelle il est noyé, on peut le reconnaître quelquefois plus facilement sur les coupes, à une certaine disposition concentrique de ses lames médullaires. Il s'agit là d'un mode de structure qui est commun à presque tous les ganglions de l'hémisphère et qui nous semble pouvoir être présenté de la façon suivante : Les masses grises situées sur le trajet des fibres, sont destinées à concentrer sur un point limité les conducteurs venus de diverses régions; mais ceux-ci ne pénètrent que très rarement d'emblée dans les noyaux dont les masses grises se composent. La plupart du temps ils enveloppent la substance grise, de manière à constituer autour d'elle une sorte de capsule blanche. Après un parcours d'une longueur variable à la surface des noyaux, ils s'y enfoncent obliquement. Cette disposition est comparable à

celle des voies ferrées qui se rejoignent à la périphérie d'une grande ville pour former les réseaux concentriques de grande et de petite ceinture. L'irradiation du stratum zonale de la couche optique est le type de cet encapsulement des masses grises, dont on retrouve les stratifications lamellaires, dans la profondeur du thalamus. Les tubercules quadrijumeaux, le corps mamillaire, le corps genouillé externe, le putamen offrent un agencement analogue des faisceaux qui les abordent sur les différentes parties de leur surface. Il n'est pas jusqu'à l'écorce cérébrale elle-même (sorte d'épanouissement de la substance grise centrale) qui ne présente cette stratification de la substance blanche, dans toute son étendue, c'est-à-dire partout où les conducteurs du centre ovale atteignent sa profondeur. La véritable surface libre de l'écorce n'est-elle pas précisément la face adhérente au centre ovale, puisque la surface proprement dite de l'écorce, celle qui est recouverte par la pie-mère, est la surface adhérente au feuillet vasculaire de l'embryon?

Le ganglion interpédonculaire, lorsqu'il laisse entrevoir à l'œil nu la disposition concentrique des lames blanches qui le pénètrent, a toujours un développement plus considérable que celui qui lui est attribué d'ordinaire. On remarque en outre que sa partie interne est moins nettement circulaire que sa partie externe. C'est en effet par sa partie interne que la lamina tementi et le fasciculus retroflex y pénètrent. On observe en général deux zones concentriques de substance blanche : là, la zone interne reçoit selon toute vraisemblance les fibres du fasciculus retroflex, la zone externe reçoit les fibres de la lamina tementi (voy. plus loin LTE).

SG. La substance grise interpédonculaire (fig. 104, 105, 106) ou *substance grise basilaire* fait suite, d'arrière en avant, au ganglion interpédonculaire, comme le ganglion interpédonculaire faisait suite au noyau rouge de la calotte. Elle vient jusqu'à la surface; elle est située au-dessus et en dedans de l'anse du noyau lenticulaire (ANL), en dessous et en dedans du discus lentiformis (le discus lentiformis n'est plus désigné ici que par le faisceau capsulaire (MF, 104, 105, 106) qui vient y épuiser ses fibres). Cette substance grise interpédonculaire correspond, par sa surface, à l'espace perforé postérieur (EPP, fig. 108); et déjà l'on y voit apparaître la convexité postérieure des tubercules mamillaires (DF).

DL. Le discus lentiformis (fig. 103, 106) est ici d'une coloration

plus foncée, ce qui tient à la présence des fibres antéro-postérieures du faisceau capsulaire (MF) qui s'y termine (fig. 104, 105, 106). Ces fibres venues de l'écorce s'entre-croisent dans l'intérieur du noyau avec les fibres venues de la calotte et qui appartiennent surtout, sinon exclusivement, à la *lamina tementi* (LTE). Ce faisceau, toutefois, ne s'épuise pas totalement dans le corps de Luys (DL); il abandonne une certaine partie de ses fibres à la substance grise de l'espace perforé postérieur (SG), en avant et en dehors du ganglion interpédonculaire.

GAP. **Le noyau de l'anse** (fig. 107) sera étudié à l'occasion des coupes de la planche XXIX.

CL. **Le claustrum** (fig. 106), cloison grise verticale, intermédiaire à la capsule externe (CE) et à la *capsula extrema* (LFS, fig. 104), occupe ici encore toute la région du fond de l'insula (voy. pl. XXIX).

Substance blanche.

BO. **Bandelette optique** (104, 105, 106, 107).

PV. **Le pont de Varole** (fig. 105) est réduit à la couche la plus superficielle des fibres transversales de la protubérance. Il est traversé obliquement par les faisceaux de l'anse du noyau lenticulaire (ANL), qui vont se placer à sa partie interne, tout contre la ligne médiane, immédiatement en arrière de l'espace perforé postérieur (EPP, fig. 104). Lorsque les plans les plus antérieurs du pont sont sectionnés et que le couteau passe au-devant de la protubérance, la coupe n'intéresse plus que le pédoncule cérébral (fig. 106, 107, 108), où l'on reconnaît deux étages : l'étage supérieur, occupé par la substance grise interpédonculaire (SG), correspondant à l'espace perforé postérieur; l'étage inférieur constitué exclusivement par les fibres les plus internes du pied, c'est-à-dire par le faisceau géniculé (FG) et l'anse du noyau lenticulaire (ANL).

CEO. **Le faisceau cérébello-thalamique**, que nous avons vu se confondre avec la lame médullaire externe de la couche optique (LML), n'est plus reconnaissable ici. Toutefois on peut lui attribuer sur les coupes 103 et 104 les deux petites bandelettes grises antéro-postérieures qui se dirigent d'avant en arrière entre le thalamus et la capsule interne.

Le faisceau longitudinal postérieur (FLP, voy. pl. XXVII) n'est plus représenté ici. Il s'est épuisé, comme nous l'avons vu, d'une part, dans la couche optique, au-dessus du faisceau tegmento-thalamique (CAO, fig. 101), d'autre part dans le discus lentiformis (DL, fig. 102) par l'intermédiaire de la radiatio fasciculi posterioris (RFP). Si l'on voulait lui assigner une place sur la coupe 103 de la planche que nous étudions actuellement, on devrait le chercher dans la substance grise qui recouvre, en dedans, le faisceau tegmento-thalamique (CAO).

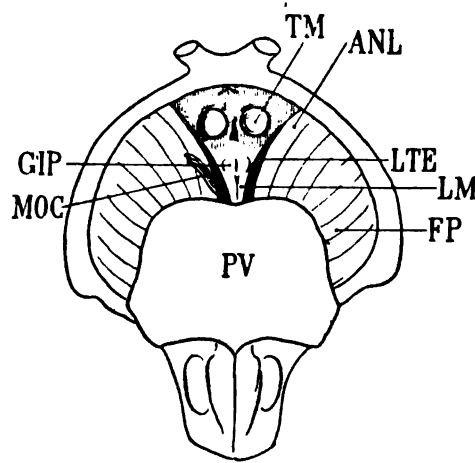
RFP. La radiatio fasciculi posterioris se prolonge, en avant, plus loin que le faisceau longitudinal postérieur d'où elle émane. On la voit encore (fig. 103, 105) poursuivre son trajet postéro-antérieur dans la substance grise de l'espace perforé postérieur, où elle se termine, immédiatement en arrière du tubercule mamillaire (ici le tubercule mamillaire (fig. 108) n'est représenté que par le petit faisceau descendant du pilier antérieur (DF) se réfléchissant en 8 de chiffre à la partie postérieure du tubercule).

Le fasciculus retroflex, lui non plus (FRF, XXVII, 101), ne figure plus ici. On peut admettre toutefois qu'il est constitué par les lames concentriques de substance blanche qui enveloppent le ganglion interpédonculaire (GIP) et qui peuvent être considérées comme l'épanouissement terminal de ce faisceau. D'autre part, il est vraisemblable que les lames en question envoient, d'un côté à l'autre de la ligne médiane, des fibres commissurales à la partie la plus antérieure du pont de Varole (PV), c'est-à-dire en avant de l'anse du noyau lenticulaire (ANL). De cette façon, il est légitime de décrire le fasciculus retroflex comme un faisceau croisé. Il resterait à déterminer d'une manière précise si la décussation a lieu avant ou après la pénétration du fasciculus retroflex dans le ganglion interpédonculaire.

LTE. La lamina tementi (fig. 103), que nous avons vue s'épuiser progressivement en haut et en dehors dans le pied de la couronne rayonnante et dans le locus niger où elle forme le *stratum intermedium*, est réduite ici à un faisceau de très petit calibre dirigé d'avant en arrière, en dehors du ganglion interpédonculaire. Elle est encore facile à reconnaître sur les coupes 104 et 105, alors qu'elle chemine à la partie externe de la substance grise centrale de l'espace perforé postérieur (SG). Mais bientôt elle se confond avec

celle-ci (fig. 107), au-dessus et en dedans de l'anse pédonculaire (ANL). Sur la coupe 108 elle semble totalement épuisée.

On peut déterminer avec beaucoup d'exactitude, même à l'état frais, cette dernière partie du trajet de la *lamina tegmenti*, le long du bord interne du pédoncule cérébral. Lorsque, après avoir dépouillé très soigneusement de ses membranes l'espace perforé postérieur, on écarte doucement l'un de l'autre les pédoncules cérébraux, on voit parfois saillir en arrière des tubercules mamillaires (TM) deux petites masses grises perdues dans la substance grise de l'espace



- PV, pont de Varole;
 TM, tubercule mamillaire;
 FP, faisceau pyramidal dans le pied du pédoncule gauche (vu à droite);
 LTE, lamina tegmenti, située à la partie la plus interne du pied du pédoncule, en dedans de l'anse du noyau lenticulaire (ANL);
 MOC, nerf moteur oculaire commun, émergeant du pied du pédoncule en dehors de la lamina tegmenti;
 GIP, ganglions interpédonculaires.
 Celui du côté gauche reçoit l'extrémité antéro-supérieure de la lamina medialis (LM).

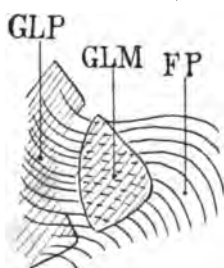
Schéma 158.

perforé postérieur, et qui correspondent aux ganglions interpédonculaires GIP. Derrière elles s'avancent, de chaque côté de la ligne médiane, deux petits tractus clairs, perforés d'orifices vasculaires, et qui, partis de la protubérance annulaire (PV), vont aboutir, en diminuant progressivement de largeur, aux renflements de substance grise qui représentent les ganglions interpédonculaires. Ces deux tractus clairs ne sont autre chose que les deux *laminæ mediales* (Lm) du lemniscus. En dehors d'elles, s'étendent d'arrière en avant et de dedans en dehors deux fortes trainées grises (LTE) accolées, à droite et à gauche, au pied du pédoncule. Elles sont grisâtres, parce qu'un peu de substance ganglionnaire les recouvre; mais on ne peut nier qu'elles soient constituées par des fibres pédonculaires, et que ces fibres, en partie recouvertes par l'anse du noyau lenti-

culaire (ANL), vont se cacher sous l'étage inférieur (c'est-à-dire qu'elles passent au-dessus de cet étage, le cerveau étant replacé dans sa situation normale). Mais elles n'y parcourent pas un long trajet. Presque immédiatement elles s'épuisent dans la substance grise centrale, soit de chaque côté de la ligne médiane, soit, plus en dehors, dans la portion de cette substance qui fait corps avec le pédoncule (voy. SG, pl. XXVIII, fig. 107). Les deux trainées grises dont il s'agit représentent l'extrémité antérieure de la lamina tementi (LTE) et, l'on peut ainsi se rendre compte, comme les coupes vertico-transversales en font foi d'autre part, que ce faisceau, avant de se terminer dans la substance grise de l'espace perforé postérieur, glisse en dehors du ganglion interpédonculaire (GIP).

CAO. Le faisceau tegmento-thalamique, repoussé en haut et en dedans par le discus lentiformis (DL), envoie des fibres de plus en plus nombreuses à la lame médullaire externe de la couche optique (fig. 104, 106); les fibres les plus internes s'enfoncent dans la partie inférieure du noyau thalamique interne, dans l'angle rentrant du faisceau de Vicq-d'Azyr (FVA) et du faisceau rubro-thalamique (NL).

NL. Les fibres externes du noyau rouge de Stilling, que nous avons vues émerger de la région de la calotte à la partie antéro-externe du noyau rouge, glissent obliquement au-dessus du discus lentiformis (DL, fig. 105), et vont, à leur tour, rejoindre la lame médullaire externe du thalamus (LML). Lorsqu'elles s'y sont à peu près complètement épuisées, il en reste toujours un faisceau plus antérieur (fig. 106, 107, NL), superposé au discus lentiformis, et qui se mêle finalement avec les fibres du faisceau d'Arnold.



Projection horizontale du faisceau pyramidal (FP) pénétrant dans le globus medialis (GLM).

Les fibres les plus antérieures de ce faisceau reviennent sur elles-mêmes.

GLP, globus pallidus.

Schéma 139.

FP. Le faisceau pyramidal (fig. 105, 106) est sectionné au-dessus de la bandelette optique (BO); tout le pied du pédoncule est repré-

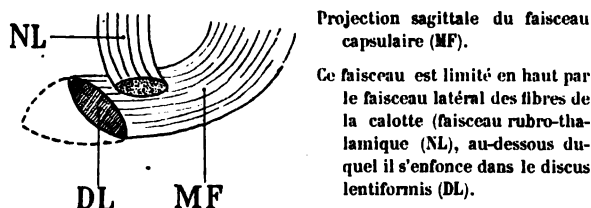
senté seulement par le faisceau géniculé et l'anse du noyau lenticulaire (FG et ANL). On le voit se porter, non plus comme sur les coupes précédentes, dans la capsule interne, mais dans le noyau lenticulaire qu'il aborde par son sommet. Sur la coupe 107, il subit même un mouvement de torsion spiroïde qui indique qu'il revient sur lui-même pour entrer dans la substance grise du globus medialis, comme s'il avait dépassé le sommet de ce noyau (schéma 159).

FG. Le faisceau géniculé, représenté par les stries foncées de la capsule interne (fig. 105, 106, 107), semble s'étendre beaucoup plus loin que précédemment entre la couche optique (ThA) et le noyau lenticulaire GLM (fig. 108). En effet, à ce niveau le faisceau géniculé descend d'une région assez élevée de la capsule interne; mais à mesure qu'il s'étend en hauteur, sa teinte pâlit. Il rentre donc dans le plan de la coupe, c'est-à-dire qu'il se dirige obliquement de haut en bas et de dehors en dedans; il devient de moins en moins oblique d'avant en arrière. On constatera ce fait plus nettement sur les coupes suivantes.

ANL. L'anse du noyau lenticulaire se porte en bas vers l'espace perforé postérieur (EPP, fig. 104) dont elle forme le bord externe à la partie antérieure de la protubérance. Le mélange de ses fibres avec celles du faisceau géniculé est moins intime; elle occupe, à elle toute seule, le pied du pédoncule (fig. 107, 108, ANL), tandis que le faisceau géniculé passe au-dessus d'elle dans la capsule interne. Elle se place, en dedans, au contact de la substance grise de l'espace perforé (SG), sans entrer en connexion avec elle (106), croisant à angle presque droit la *lamina tegmenti* (LTE), lorsque ce faisceau vient s'épuiser dans cette masse ganglionnaire et dans le discus lentiformis. Nous verrons plus loin quel est le trajet de l'anse du noyau lenticulaire, lorsqu'elle quitte le pédoncule cérébral pour s'insinuer sous le noyau lenticulaire du corps strié.

MF. Le faisceau capsulaire (fig. 103), encore compact vers le bord antérieur du discus lentiformis (DL), devient de plus en plus diffus, de moins en moins foncé, sur les coupes plus antérieures où le discus lentiformis n'existe plus. Mais en même temps, on s'aperçoit que ce faisceau s'étale en largeur, de dedans en dehors, vers la lame médullaire externe du thalamus (fig. 106) et en hauteur vers la substance grise de la couche optique. Sur la coupe 108, le faisceau rubro-thalamique (qui était encore visible sur la coupe 107

(NL), a disparu (schéma 160). Il empêchait en quelque sorte l'expansion verticale du faisceau capsulaire. Dorénavant celui-ci s'éta-



Projection sagittale du faisceau capsulaire (MF).

Ce faisceau est limité en haut par le faisceau latéral des fibres de la calotte (faisceau rubro-thalamique (NL), au-dessous duquel il s'enfonce dans le disque lentiforme (DL).

Schéma 160.

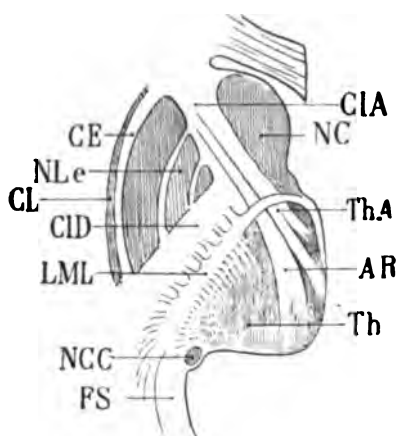
lera en lames superposées à la partie la plus inférieure du thalamus. La portion supérieure de ce faisceau restera la plus compacte dans son trajet d'arrière en avant.

On peut ainsi concevoir que le faisceau capsulaire (MF) est un ensemble de fibres venues de la couche optique en convergeant vers le disque lentiforme (DL). Il s'agirait de savoir avec quelque précision de quelle partie de la couche optique descend le faisceau capsulaire. Nous ne pourrions être très précis à cet égard. On peut toutefois affirmer que les fibres qui passent à la face supérieure du disque lentiforme et même à travers la partie supérieure de ce noyau, vont former dans la capsule interne la couche la plus interne de la lame médullaire externe du thalamus (LML); et c'est précisément en raison de cette étroite connexion que nous avons pris la liberté d'appeler cet ensemble de fibres le *faisceau capsulaire* (MF).

Si le faisceau capsulaire vient au disque lentiforme de la région externe du thalamus, il ne nous a pas paru possible de déterminer d'une façon absolue son origine dans ce ganglion. D'autre part, les coupes horizontales de l'hémisphère (voy. pl. XXXV, fig. 6) nous font voir que la couche blanche des fibres qui recouvrent le disque lentiforme ne s'attarde pas dans la lame médullaire externe du thalamus (LML). Elle traverse la capsule interne de dedans en dehors, sous la forme de stries parallèles, disposées comme les barreaux d'une échelle. Ce sont ces stries qui, même à l'état frais, divisent en fascicules isolés les faisceaux du segment postérieur de la capsule. Le faisceau capsulaire traverse donc la capsule de dedans en dehors, et, parvenu ainsi jusqu'au noyau lenticulaire, il se divise en deux groupes de fibres; les unes — de beaucoup les plus nombreuses — pénètrent dans le globus medialis et dans le globus pallidus; les

autres remontent, accolées à la face supéro-interne de ces ganglions, dans la couronne rayonnante, probablement jusqu'à l'écorce cérébrale.

A sa partie inférieure le faisceau capsulaire affecte des rapports étroits avec la lamina tegmenti (LTE); nous les avons déjà signalés en passant (pl. XXVI, MF). Peut-être, avons-nous dit, n'est-il que la



Coupe horizontale de la capsule interne montrant ses deux segments, l'antérieur (ThA) et le postérieur (CID); le segment antérieur se compose des fibres qui vont se jeter dans le thalamus (Th) en formant la racine antérieure de la couche optique (ThA), et le faisceau d'Arnold (AR).

Le segment postérieur est constitué par les fibres de l'étage inférieur, à la partie interne desquelles on reconnaît la lame médullaire externe du thalamus (LML).

NLe, noyau lenticulaire;
CL, claustrum;
CE, capsule externe;
NC, noyau caudé;
NCC, queue du noyau caudé;
FS, faisceau sensitif interne.

Schéma 161.

continuation des fibres les plus externes de ce dernier faisceau; les fibres internes de la lamina tegmenti se terminent manifestement dans la substance grise de l'espace perforé postérieur. Cette hypothèse est d'autant plus vraisemblable que nous verrons, sur des coupes plus antérieures, les fibres antérieures et internes du faisceau capsulaire (MF) se jeter dans la substance grise de l'espace perforé postérieur (pl. XXIX, fig. 113), à l'endroit même où vient aboutir en sens inverse la lamina tegmenti.

LML. La lame médullaire externe du thalamus, d'après tout ce qui précède, n'est donc pas constituée par un seul et unique faisceau, disposé en lamelle à la périphérie de la couche optique et séparant celle-ci de la capsule interne. C'est une lame à la formation de laquelle participent successivement d'arrière en avant tous les faisceaux que nous avons vus émerger de la région de la calotte: la lame latérale (Lmd); les fibres du pédoncule cérébelleux supérieur ne traversant pas le noyau rouge (Pcs); le faisceau rubro-thalamique (NL);

le faisceau cérébello-thalamique (CEO); le faisceau tegmento-thalamique (CAO); la lamina tegmenti (LTE); enfin le faisceau capsulaire (MF). Mais la lame médullaire externe ne s'arrête pas là. Au niveau

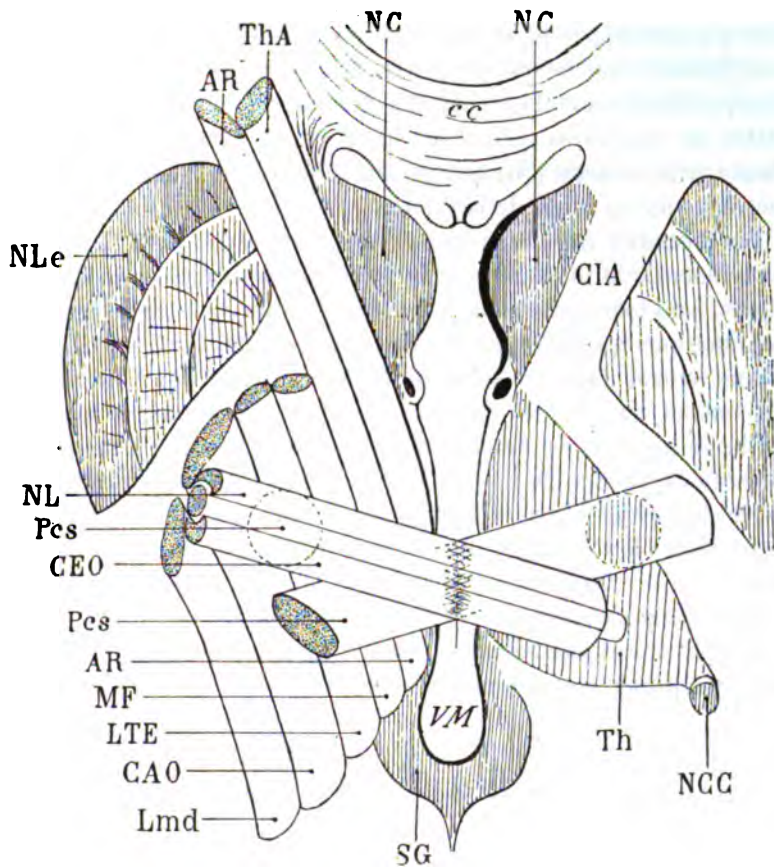


Schéma 162.

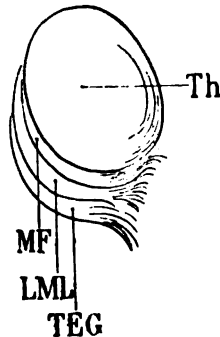
Section horizontale dans la région thalamique inférieure montrant la pénétration des faisceaux de la calotte dans la capsule interne et la couche optique.

VM, ventricule moyen; SG, substance grise du ventricule moyen; Pcs, pédoncule cérébelleux supérieur traversant le noyau de la calotte après s'être entrecroisé sur la ligne médiane avec le pédoncule cérébelleux du côté opposé; Th, couche optique; NC, noyau caudé; NCC, queue du noyau caudé; NLe, noyau lenticulaire; ThA, racine antérieure du thalamus; AR, faisceau d'Arnold; NL, fibres latérales du noyau rouge de la calotte (faisceau rubro-thalamique); CEO, faisceau cérébello-thalamique; MF, faisceau médullaire de la calotte (appartenant à la *zona incerta*, voy. ce mot); LTE, lamina tegmenti; CAO, faisceau tegmento-thalamique; Lmd, lamina lateralis, ou fibres directes de la couche latérale de Reil; CIA, segment antérieur de la capsule interne de l'hémisphère droit, occupé, sur le côté gauche, par le faisceau d'Arnold (AR) et par la racine antérieure du thalamus (ThA).

du genou de la capsule (Gci), elle est représentée par deux **nouveaux** faisceaux qui vont être étudiés un peu plus loin : le **faisceau d'Arnold (AR)** et la **racine antérieure du thalamus (ThA)**. Et même, plus loin encore, elle sera représentée par les fibres du **stratum zonale (ZS)** qui envelopperont sa face libre dans la cavité ventriculaire. De cette façon, la couche optique pourra être envisagée comme un **noyau** presque absolument isolé par des faisceaux de substance **blanche** étalés en lames à sa surface; et elle n'est, en effet, reliée à la **substance grise centrale (SG)** que par un isthme de substance grise sus-jacent au **noyau rouge** de la calotte.

Les faisceaux que nous avons passés en revue jusqu'ici et qui contribuent à la formation de la lame médullaire externe du thalamus, sont tous issus de la région de la calotte. Il est indispensable de remarquer qu'ils forment la limite externe de la couche optique, exclusivement dans l'étendue de la face externe de ce noyau qui correspond au segment postérieur de la capsule interne; à partir de là, ils sont accolés aux fibres du pied du pédoncule. En avant du faisceau capsulaire (MF), se trouve le genou de la capsule (Gci), à partir duquel les fibres capsulaires se portent dans le segment antérieur, entre le noyau caudé (NC) et le noyau lenticulaire (NL). Ces fibres sont précisément celles qui vont former le faisceau d'Arnold (AR) et la racine antérieure de la couche optique (ThA).

Il ne faudrait pas admettre comme absolument exacte la disposition (représentée sur le schéma 163) des faisceaux qui participent



Inbrication des faisceaux du tegmentum (TEG), et du faisceau capsulaire (MF), autour du thalamus (Th), où ils forment la lame médullaire externe de la couche optique (LML).

Schéma 163.

à la formation de la lame médullaire externe de la couche optique. Ces faisceaux, en effet, ne sont pas rangés dans un ordre si parfait et ne se suivent pas avec la régularité presque mathématique que

comporte une figure destinée à une démonstration. En réalité les faisceaux sont constitués par des lamelles imbriquées. Les uns sont larges, les autres étroits. Tous se perdent en partie dans le thalamus; tous rayonnent en partie dans la capsule interne. Mais le faisceau capsulaire (MF) est celui qui se distingue le plus nettement des autres par le fait qu'il traverse horizontalement la capsule et qu'il se termine, en bas et en dedans, dans le discus lentiformis (DL).

ThA. La racine antérieure de la couche optique, située immédiatement au-dessus du faisceau capsulaire (MF, fig. 108), est une masse convergente de fibres en pinces superposés, issus de la lame médullaire externe de la couche optique (LML). On voit cette formation apparaître immédiatement à partir du moment où les coupes vertico-transversales en série entament le genou de la capsule interne. La racine antérieure de la couche optique est constituée par des fibres du segment antérieur de la capsule, naturellement dissociées et parfaitement visibles sur les coupes horizontales (voy. pl. 38, fig. 1, 2, 3, ThA). Elles se dirigent d'avant en arrière, de haut en bas, et de dehors en dedans. Elles viennent de l'écorce frontale; elles se jettent et se terminent dans la substance grise du noyau externe de la couche optique (NeC, fig. 107); à la fin de ce trajet, elles deviennent franchement antéro-postérieures, au contact du faisceau de Vicq-d'Azyr (FVA). Ce changement de direction explique le changement de coloration qu'on peut constater à la partie interne du même faisceau sur les coupes 107 et 108. — Sur certaines coupes (fig. 105) on voit les fibres les plus postérieures de la racine antérieure de la couche optique se continuer avec le faisceau tegmento-thalamique (CAO).

La grande épaisseur verticale de cette superposition de faisceaux lamellaires, auxquels on a donné le nom de *racine antérieure de la couche optique*, ne permet pas de considérer un pareil ensemble de fibres comme un faisceau proprement dit. Il y aurait des divisions à établir ici, selon la hauteur des lames, dans le plan de section vertico-transversal de la couche optique. Une division en tout cas s'impose, attendu que la racine antérieure de la couche optique, sur des coupes un peu plus antérieures, est manifestement décomposée en deux faisceaux tout à fait distincts et parfaitement reconnaissables : 1° un faisceau inférieur ou faisceau d'Arnold (pl. XXIX, fig. 109, AR); 2° un faisceau supérieur, auquel on

peut réserver la dénomination de *racine antérieure de la couche optique* (ThA).

BSO. La bandelette sous-optique (fig. 103, 104) immédiatement accolée à la queue du noyau caudé situé au-dessous d'elle, est un faisceau bien compact, au milieu duquel on distingue des **stries blanches verticales**. Ces stries convergent vers le noyau caudé (NCC). Elles font partie de la bandelette sous-optique, car elles **ne la traversent pas de part en part**; elles en proviennent directement. Ce sont des fibres qui, après avoir suivi le trajet postéro-antérieur de la bandelette, s'incurvent, à un moment donné, de haut en bas, pour envelopper la partie externe de la queue du noyau caudé. A mesure que ce dernier noyau diminue de volume et de consistance, elles le pénètrent donc par sa convexité externe; elles vont même plus loin, plus en avant, envelopper de la même façon la convexité antéro-externe du noyau amygdalien (NA, fig. 107), et nous les voyons s'y enfoncer (fig. 107) sous l'aspect de stries blanches, obliques en bas et en dedans, convexes en bas et en dehors. Ce sont des fibres qui vont jusqu'à l'extrémité antérieure du ventricule sphénoïdal, plus loin même, puisqu'elles recouvrent le noyau amygdalien (comme un stratum zonale profond) avant de plonger dans sa profondeur. Sur les coupes 105, 106, on ne distingue pas encore ces fibres; les coupes en question passent trop en arrière dans le noyau amygdalien pour les intéresser. Mais, plus on avance vers l'extrémité antérieure de ce noyau, plus elles deviennent évidentes. Nous les retrouverons plus loin (pl. XXIX). Elles se superposent, en tout cas, aux fibres les plus antérieures du tænia (Tæ, fig. 108), lorsque celles-ci s'étalent sur la voûte du ventricule sphénoïdal, à la face inférieure du noyau amygdalien.

Tæ. Le tænia semi-circularis (fig. 108), situé entre la queue du noyau caudé et le noyau amygdalien, s'épuise dans ce dernier noyau de dehors en dedans. Mais il a ici une trop grande minceur pour être étudié avec profit. On se rend beaucoup mieux compte de ses rapports et de son mode de terminaison en examinant des coupes horizontales et, mieux encore, la cavité sphénoïdale du ventricule latéral, à l'état frais, soigneusement lavée et débarrassée de ses plexus.

ThI. La racine inférieure du thalamus (fig. 104) présente encore ici la coloration claire qui correspond à la direction transversale de

ses fibres. Si nous avons déjà constaté sur les coupes précédentes sa teinte foncée (101, 102), cela tient à ce que ce faisceau n'est pas une lamelle ininterrompue. Elle est divisée dans sa continuité générale par les fibres obliques de la commissure antérieure (CA, 103). Ici encore, plus les coupes sont antérieures, plus s'accuse la direction antéro-postérieure des fibres de la racine du thalamus, avec la teinte foncée correspondante (ThI, fig. 106).

Sur cette dernière coupe on notera l'apparition de l'extrémité supérieure de ce faisceau, à la face interne de la couche optique, en

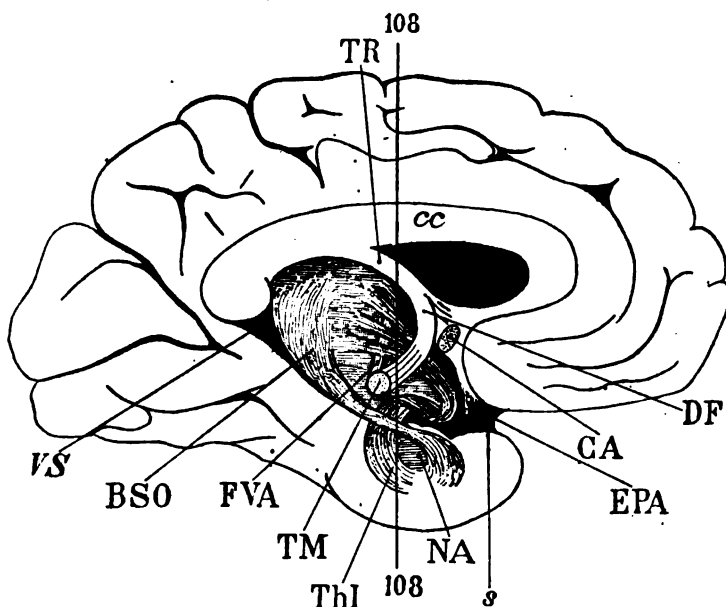


Schéma 164. — Face interne de l'hémisphère gauche, où l'on voit par transparence le trajet de la racine inférieure du thalamus (ThI).

cc, corps calleux ; TR, trigone cérébral ; DF, pilier descendant de la voûte aboutissant au tubercule mamillaire (TM). — FVA, faisceau de Vicq-d'Azyr émergeant du tubercule mamillaire et remontant en dedans vers le tubercule antérieur du thalamus, en dehors de la troisième portion de la racine inférieure (ThI) ; CA, commissure antérieure ; s, vallée de Sylvius au-dessus de laquelle l'espace perforé antérieur (EPA) est occupé par la portion horizontale de la racine inférieure du thalamus (ThI). — VS, ventricule sphénoïdal, avec la bandelette sous-optique (BSO). Celle-ci va envelopper le noyau amygdalien (NA) à sa partie supérieure. La partie inférieure du noyau amygdalien (NA) est au contraire enveloppée par les fibres d'origine de la racine inférieure du thalamus (ThI). La coupe 108 n'intéresse que les extrémités inférieure et supérieure de cette racine.

dedans du faisceau de Vicq-d'Azyr (FVA). A sa coloration on devine qu'il est dirigé d'avant en arrière. Il occupe sur cette coupe et sur

les deux suivantes (107, 108) la profondeur du noyau interne du

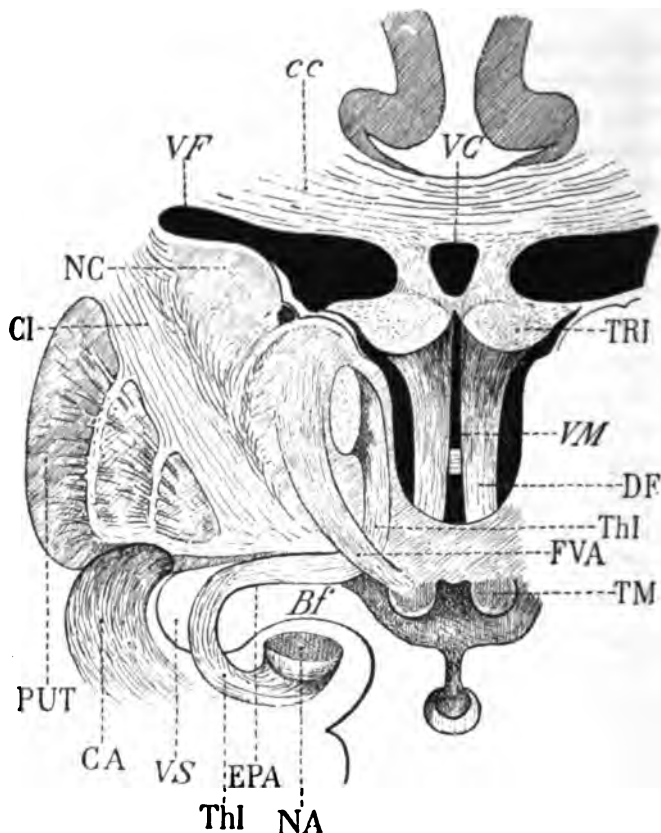


Schéma 163. — Vue en projection frontale du trajet de la racine inférieure du thalamus.

VM, ventricule moyen; *VF*, portion frontale du ventricule latéral; *VS*, portion sphénoïdale du ventricule latéral; *Bf*, fente de Bichat; *VC*, ventricule de la cloison; *TRI*, trigone cérébral; *cc*, corps calleux; *NC*, noyau caudé; *PUT*, putamen; *NA*, noyau amygdalien; *TM*, tubercule mamillaire; *DF*, pilier descendant du trigone aboutissant au tubercule mamillaire; *FVA*, faisceau de Vicq-d'Azyr remontant du tubercule mamillaire (*TM*), en haut et en dehors vers le tubercule antérieur de la couche optique; *ThI*, racine inférieure du thalamus, provenant de la convexité antéro-interne du noyau amygdalien, décrivant une courbe au-dessous du ventricule sphénoïdal, gagnant l'espace perforé antérieur (*EPA*) et remontant dans le thalamus. — Dans cette dernière portion de son trajet, elle est située en dehors du faisceau descendant du fornix (*DF*), en dedans du faisceau de Vicq-d'Azyr (*FVA*); finalement elle se recourbe en arrière et le schéma représente la section de ses fibres terminales. Ces dernières toutefois sont loin de constituer, dans la réalité, un faisceau aussi compact.

thalamus, et y croise les fibres les plus antérieures du faisceau de Vicq-d'Azyr, en s'épuisant peu à peu dans la substance grise du

troisième ventricule. Dorénavant nous aurons à étudier la racine inférieure du thalamus, successivement dans sa portion inférieure ou sphénoïdale, et dans sa portion supérieure ou thalamique. Quant à la portion moyenne ou horizontale, elle ne sera visible que sur des coupes beaucoup plus antérieures, attendu que pour passer à la partie postérieure de l'espace perforé, le faisceau (ThI) décrit encore une courbe à convexité antérieure. Les deux schémas 164 et 165 donnent un aperçu de cette disposition.

CA. La commissure antérieure (fig. 107) est un faisceau commissural qui réunit les troisième et quatrième circonvolutions sphénoïdales (T³, T⁴, fig. 107) et le lobule de l'hippocampe (HL, 107) d'une hémisphère, aux troisième et quatrième sphénoïdales et à l'hippocampe de l'hémisphère opposé. La commissure antérieure franchit la ligne médiane en avant du pilier descendant de la voûte, au sommet même de la parabole que parcourt ce pilier. Elle décrit une courbe en fer à cheval à convexité antérieure; les deux branches du fer à cheval, à droite et à gauche, passent sous la racine antérieure du thalamus, puis sous le noyau lenticulaire; jusque-là elles forment un faisceau parfaitement homogène et compact, tordu sur son axe comme une natte de cheveux; elles se creusent une loge indépendante, accompagnées et sillonnées de vaisseaux (branches de la lenticulo-striée) successivement sous les deux premiers segments du noyau lenticulaire et sous l'interstice du putamen et du globus pallidus. Arrivée au voisinage du noyau amygdalien, qui est placé en dedans et au-dessous d'elle, la commissure antérieure se dissocie : ses fibres s'épanouissent en éventail dans le segment inférieur de la capsule interne, s'accolent à la bandelette sous-optique et à la racine inférieure du thalamus qui les séparent du noyau amygdalien, pénètrent avec ces deux derniers faisceaux dans la paroi supérieure du ventricule sphénoïdal, et, finalement, s'épuisent dans l'écorce du lobule de l'hippocampe et de la circonvolution de l'hippocampe.

Sur la coupe 103 (pl. XXVIII) la commissure antérieure (CA) apparaît au moment même où elle sort de sa gaine sous le putamen (PUT) pour se mélanger aux fibres de la capsule inférieure (CIF). Elle est oblique d'abord en arrière, en bas et en dehors, et comme c'est là précisément qu'a lieu sa dissociation (fig. 104, CA), il est très difficile de distinguer ses fibres de celles de la racine inférieure du thalamus (ThI) qui, avec ces dernières, forment le segment inférieur de la capsule interne (CIF, fig. 105). Au fur et à mesure

que les coupes intéressent des régions plus antérieures, la commissure antérieure devient donc plus homogène et plus compacte. Mais comme elle est encore, sur une certaine étendue, dissociée par les fibres de la racine inférieure du thalamus (ThI, fig. 106), il ne faut pas s'attendre à la voir se condenser immédiatement sous la cloison externe du noyau lenticulaire (MLE), fig. 106). C'est seulement sur la figure 107 qu'on trouve de nouveau un faisceau compact (CA) appartenant à la commissure antérieure. Il est situé entre la racine inférieure du thalamus (ThI) et le faisceau sensitif externe (FSe). Puis, sur la figure 108, la capsule inférieure redevient encore confuse. Mais ici déjà on peut s'apercevoir, à la coloration de cette capsule, que ses fibres n'ont aucun rapport avec les première et deuxième circonvolutions temporales (T¹ T²). Elles descendent toutes, en bas et en dehors, vers la troisième, la quatrième et la cinquième.

cc. **Le corps calleux** (fig. 104). Voy. pl. XXIV et XXV.

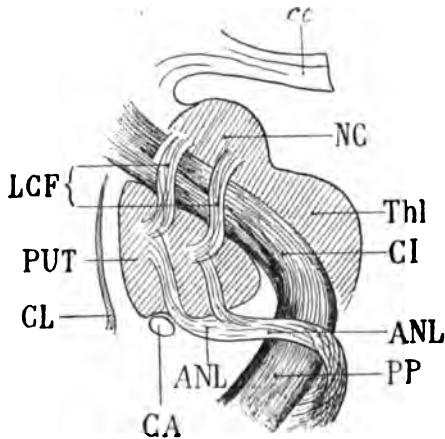
TRI. **Le trigone cérébral** (fig. 104). Voy. pl. XXIV et XXV.

FSe. **Le faisceau sensitif externe** (fig. 107), réduit à une toute petite masse prismatique de fibres compactes, logées entre le claustrum et la base du putamen, s'enfonce d'arrière en avant dans la capsule externe et se perd dans la substance grise du *claustrum* même. On peut reconnaître ici que ce faisceau se confond, par sa teinte foncée, avec l'avant-mur (fig. 108). Sur les coupes précédentes (103 à 106) il était encore adhérent à la substance grise du putamen; il en est séparé maintenant (fig. 107, 108) par une lame blanche, qui appartient à la capsule externe.

CIF. **Le segment inférieur de la capsule interne** (fig. 103, 108), étendu sous le noyau lenticulaire, fait suite, en avant, au faisceau sensitif interne. Ce dernier, que nous avons vu peu à peu s'épuiser dans le thalamus, est donc remplacé maintenant par les fibres du pied du pédoncule que nous avons appelées dans leur ensemble *segment inférieur de la capsule*. Il s'agit de fibres peu abondantes en somme, mais dont la direction et la terminaison sont constantes : le segment inférieur de la capsule interne se prolonge dans la substance médullaire du lobe temporo-sphénoïdal jusqu'à l'écorce de la troisième circonvolution temporale. On pourrait donc aussi bien le nommer *faisceau de la troisième circonvolution temporale*. Il appartient au système des fibres du pied du pédoncule.

CI. La capsule interne (fig. 106) s'étale à la face interne des trois articles du noyau lenticulaire (PUT, GLP, GLM); elle contient les fibres du faisceau pyramidal (FP) et du faisceau géniculé (FG). Mais en outre on voit, à son extrémité supérieure et externe, apparaître l'ensemble de ces fibres qui sont en étroite connexion avec le noyau caudé (NC, fig. 106) et que nous avons appelées *fibres lenticulo-caudées* (LCf).

LCf. Les fibres lenticulo-caudées (fig. 106, 108) sont des fibres qui, bien que faisant partie de la capsule interne, ne pénètrent pas dans le centre ovale et, par conséquent, n'appartiennent pas à la couronne rayonnante proprement dite. Elles émergent de la profondeur



cc, corps calleux ;
NC, noyau caudé ;
Thl, thalamus ;
PUT, putamen ;
CL, claustrum ;
CA, commissure antérieure.

La capsule interne (CI) est traversée par les fibres lenticulo-caudées (LCF), un grand nombre de ces fibres rejoignent le faisceau de l'anse (ANL), au niveau du pied du pedoncule (PP), sans traverser le noyau lenticulaire.

Schéma 157.

du noyau caudé (NC, fig. 106), sortent de ce noyau par sa face inférieure, et, de cette façon, le font adhérer intimement à la capsule; dirigées d'abord en bas et en dehors, elles se croisent avec les fibres pédonculaires qui vont au centre ovale, et qui sont dirigées en dehors et en haut. Puis elles se recourbent en bas, de manière à se placer dans le sens général des fibres capsulaires, et vont se mélanger, dans la partie interne de la capsule, avec les fibres du faisceau géniculé (FG) et de l'anse du noyau lenticulaire (ANL). De là, elles gagnent le bord interne du pedoncule avec ces deux derniers faisceaux. Mais si telle est leur direction, facile à reconnaître sur les coupes vertico-transversales, il faut faire cette réserve que le plus grand nombre d'entre elles, au lieu d'aborder le pedoncule directe-

ment avec le faisceau géniculé (FG) et le faisceau de l'anse (ANL), prennent, avant d'y arriver, un chemin détourné.

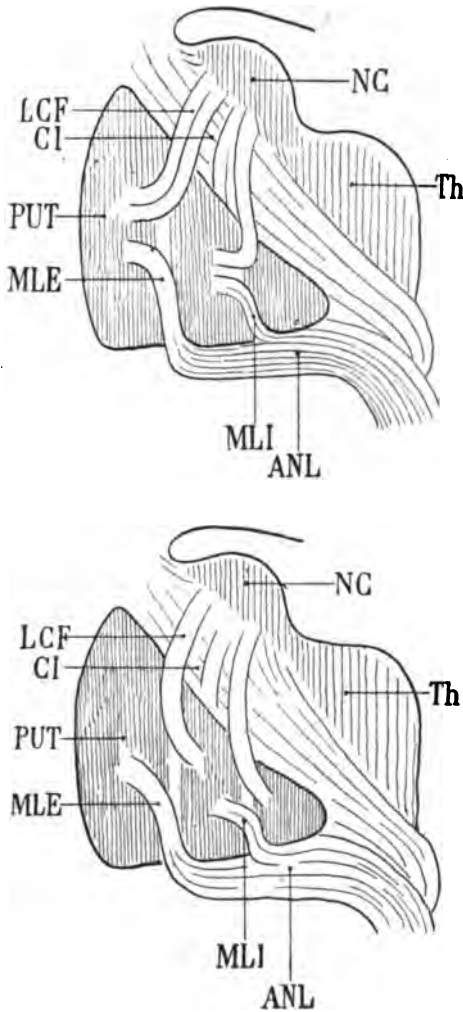
Ce sont, en effet, les fibres lenticulo-caudées qui forment en grande partie les cloisons verticales du noyau lenticulaire, du moins dans la région antérieure de ce noyau. Elles ne semblent pourtant pas en connexion directe avec ces cloisons sur les coupes vertico-transversales, par exemple sur les coupes 104, 105, 106. Cela n'est qu'une apparence. On ne peut pas suivre ces fibres dans toute leur étendue (mêlées qu'elles sont à celles de l'expansion capsulaire du pédoncule, dans le voisinage du noyau lenticulaire), car la coloration des unes et des autres est la même. Plus en avant, lorsque le faisceau des fibres pédonculaires se portera presque directement vers la région frontale, les fibres lenticulo-caudées se détacheront clairement sur le fond plus sombre de la capsule (voy. pl. XXIX, Lcf, fig. 109, 112).

Il est certain également que les plus antérieures de ces fibres ne pénètrent pas bien profondément dans les cloisons verticales, et même il en est qui ne font que les frôler à sa surface interne; ce sont ces dernières qui vont s'ajouter à l'anse du noyau lenticulaire, vers la pointe du globus medialis.

On peut se demander si les fibres lenticulo-caudées (LCF), une fois qu'elles ont pénétré dans la cloison externe du noyau lenticulaire (MLE), se dirigent de dedans en dehors, dans la substance grise du putamen (PUT), comme l'indique le schéma 167; ou si, plutôt, elles ne s'enfoncent pas directement dans le globus pallidus (schéma 168). Cette dernière hypothèse (car il ne peut être question ici que d'hypothèse en ce qui concerne le cerveau humain) est de beaucoup la plus vraisemblable.

Quant aux stries transversales du putamen, si elles n'ont rien de commun avec les fibres lenticulo-caudées, on doit les considérer comme des fibres d'origine, sortant du putamen pour passer au-dessous de l'anse du noyau lenticulaire avec les fibres lenticulo-caudées, exactement de la même façon que nous avons vu certaines fibres d'origine du noyau caudé se joindre à l'anse du noyau lenticulaire, sans traverser ce dernier noyau. D'ailleurs le putamen et le noyau caudé ne sont, en réalité, qu'un seul et même noyau, interrompu, creusé seulement, à sa partie supérieure, d'une gouttière où se loge la capsule interne. Il est donc absolument logique d'admettre que si le noyau caudé envoie au faisceau de l'anse des

fibres qui ne traversent pas le noyau lenticulaire, il en doit être de même du putamen qui n'est qu'un prolongement du noyau caudé.



Sections vertico-transversales de la capsule interne (CI), destinées à montrer les connexions des fibres lenticulo-caudées (LCF), avec les cloisons verticales du noyau lenticulaire (MLE, MLI).

NC, noyau caudé;

Th, couche optique;

PUT, putamen;

ANL, anse du noyau lenticulaire.

Dans l'hypothèse du schéma 167, les fibres lenticulo-caudées pénètrent dans les cloisons verticales du noyau lenticulaire (MLE, MLI), et s'enfoncent dans le putamen.

Dans l'hypothèse du schéma 168, les fibres lenticulo-caudées pénètrent dans les cloisons verticales (MLE, MLI), et s'enfoncent dans le globus pallidus.

Les stries transversales du putamen sont les fibres d'origine des fascicules de l'anse (ANL), qui ne traversent pas les deux segments internes du noyau lenticulaire.

Schéma 167 et 168.

CE. La capsule externe (fig. 106), renforcée à sa partie inférieure par les fibres externes du faisceau sensitif externe (FSe, fig. 107, 108), envoie un prolongement au-dessous du putamen, en dedans de ce dernier faisceau (fig. 107, 108). Le prolongement en question

arrive au contact de la commissure antérieure (CA, 107); mais ce n'est qu'un trousseau de fibres, et non pas une lamelle de la capsule externe, continue avec cette capsule; c'est un faisceau simplement détaché de cette capsule; sur la coupe 110 de la planche suivante, il n'existe plus. Nous verrons plus loin (pl. XXIX, RII.) l'explication de cet enchevêtrement de fibres.

LFS. La capsula extrema (fig. 104, 107) présente, sur certains points de son étendue verticale, des colorations foncées qui démontrent qu'elle fournit des fibres au faisceau arqué (ARC, fig. 104) et au faisceau parallèle (PAR, fig. 105). A part cela, elle représente toujours le système d'association des circonvolutions de l'insula.

PAR. Le faisceau parallèle (fig. 105) se confond, en apparence, avec le faisceau sensitif externe. Sur la coupe 108 on voit, en dehors de la capsule externe, à l'angle inférieur du putamen, un gros faisceau antéro-postérieur, où semblent se mélanger les fibres du faisceau parallèle, du faisceau sensitif externe et même de la commissure antérieure (CA). Il suffit d'examiner les coupes suivantes pour reconnaître que cette fusion de fibres ne s'étend pas plus loin; chacun des faisceaux garde son indépendance.

ARC. Le faisceau arqué (fig. 103, 104), né dans l'écorce de l'opercule et de la deuxième circonvolution frontale, se présente ici comme sur les figures précédentes; nous ferons seulement remarquer qu'il est situé au-dessous du faisceau pariéto-frontal (FPF, fig. 105, 108), comme il l'était dès son apparition à la partie postérieure de l'opercule. C'est un rapport qui ne varie jamais. Sur certains points il semble se confondre avec le faisceau pariéto-frontal; mais c'est le fait du croisement réciproque des fibres de ces deux faisceaux, attendu que le faisceau pariéto-frontal (FPF) est un faisceau d'association entre le lobule pariétal inférieur et la première circonvolution frontale, tandis que le faisceau arqué est un faisceau de projection destiné en grande partie à la formation de la capsule interne et de la capsule externe.

FPF. Le faisceau pariéto-frontal (fig. 105) est accolé à la deuxième circonvolution frontale qu'il contourne, et présente un notable renforcement au moment où cette circonvolution se complique. Il est immédiatement au-dessus du faisceau arqué (ARC).

Cin. Le cingulum (fig. 105) garde toujours à peu près le même volume. Ses rapports, en tout cas, ne varient pas.

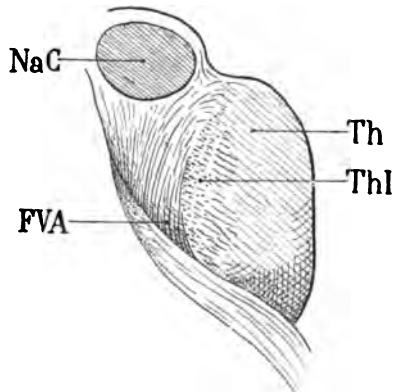
FCF. Le faisceau compact du fornix (fig. 105) nous offre ici une coloration très remarquable. Ses fibres inférieures claires, et légèrement striées, se portent vers l'écorce. Ses fibres supérieures, foncées, marchent d'arrière en avant; mais sur les coupes suivantes (106, 107, 108) on leur voit perdre peu à peu leur teinte sombre; elles s'épuisent donc, à leur tour, dans la substance grise.

FDf. Le faisceau diffus du fornix (fig. 105) présente les mêmes variations de couleur sur toutes les figures de la planche XXVIII. Sur les coupes 104, 105, il est séparé du fond de la scissure limbique (*L*) par une couche claire de fibres transversales qui lui appartiennent évidemment, puisque nous voyons cette couche se confondre insensiblement avec les parties sombres du même faisceau sur des coupes toutes voisines (103, 108).

CO. Le faisceau du centre ovale (fig. 105, voy. pl. XXV).

FLI. Le faisceau longitudinal inférieur (fig. 104), sous-jacent au plancher du ventricule, se prolonge dans la circonvolution de l'hippocampe (*T^s*, fig. 108), où il se termine. Il forme lui-même le plancher du *diverticulum sub subiculo* (*Dsu*, fig. 106, 108). Ainsi s'explique la netteté absolue de sa limite supérieure, dont nous avons antérieurement parlé à plusieurs reprises.

FVA. Le faisceau de Vicq-d'Azyr, qu'on distingue dans tout son développement vertical sur la coupe 108, est ce faisceau blanc,



Disposition hélicoïdale du faisceau de Vicq-d'Azyr (FVA).

Il remonte vers le tubercule antérieur de la couche optique (NaC), séparé de la substance grise intraventriculaire (Th), par les fibres antéro-postérieures de la racine inférieure du thalamus (ThI).

Schéma 169.

isolé de tous côtés, homogène, que Vicq-d'Azyr considérait comme le prolongement du pilier antérieur du trigone cérébral, et qui va,

d'une façon évidente, se terminer à la face inférieure du tubercule antérieur de la couche optique (NaC). On le voit apparaître sur la coupe 105 au-dessous du faisceau rubro-thalamique. Il n'est séparé de la cavité ventriculaire que par une mince lame de substance grise. Il est, sur cette coupe, dirigé en haut et en dehors. Plus en avant, sur la coupe 106, il augmente de hauteur et présente une disposition hélicoïdale qui démontre qu'il s'étale comme une lamelle dans l'épaisseur du thalamus, parallèlement à la face interne de celui-ci. Son extrémité supérieure aboutit à la capsule blanche sous-jacente au tubercule antérieur de la couche optique (*corpus album subrotundum*, NaC), et plus spécialement dans la portion externe de cette capsule. En dedans, il est séparé du ventricule par la racine inférieure de la couche optique. Nous verrons dans un instant la raison de la coloration spéciale de ce dernier faisceau.

En bas et en dedans, le faisceau de Vicq-d'Azyr semble naître par deux origines de la substance grise du troisième ventricule (fig. 108). Il existe bien, en réalité, deux origines à ce faisceau, mais la double origine n'est pas dans la substance grise ventriculaire; elle est dans le tubercule mamillaire dont la section vertico-transversale apparaîtra sur la coupe 109 de la planche suivante (pl. XXIX, fig. 109, TM). Le faisceau d'origine le plus interne fait suite au pilier antérieur du trigone (DF). Le faisceau d'origine externe naît de la substance grise dans une petite masse ganglionnaire qu'on appelle noyau postéro-externe du tubercule mamillaire. Ce faisceau externe, comme on le verra à l'occasion de la coupe suivante (fig. 109), emprunte aussi des fibres nombreuses au noyau fondamental ou antéro-interne du tubercule¹.

DF. Les fibres du pilier antérieur de la voûte qui enveloppent le tubercule mamillaire de façon à lui constituer une véritable capsule blanche, arrivent jusqu'à la partie postérieure de ce ganglion. Un grand nombre d'entre elles se perdent dans la substance grise du troisième ventricule; un plus grand nombre encore forment la capsule ou pénètrent directement dans le noyau antéro-interne du tubercule mamillaire.

1. Rapprocher cette coupe (108) du schéma 171 (page 559).

PLANCHE XXIX

COUPES VERTICO-TRANSVERSALES PASSANT PAR LE TUBERCULE
MAMILLAIRE**Écorce.**

A la face externe, la deuxième circonvolution frontale (F²) présente un grand développement (fig. 109); et elle n'est séparée de la troisième frontale (F³) que par un sillon de faible importance. Cette région de l'écorce est celle où les deux circonvolutions s'anastomosent, — d'une manière presque absolument constante, — un peu en avant du pied de la deuxième circonvolution. Dans l'étendue même de cette dernière, on voit un sillon très profond, dont nous avons parlé antérieurement (voy. F², *Introd.* page Lxi).

A la face interne, au milieu de la paroi ventriculaire du thalamus, on reconnaît sur les coupes 110, 111, 112 une excavation qui est celle de la gouttière de Monro. Sur la coupe 112, cette excavation est surmontée par une petite crête tronquée représentant la commissure grise moyenne.

La face interne se termine en bas par le tubercule mamillaire (TM). En dehors du tubercule mamillaire, apparaît le pied du pédoncule, occupé par l'anse du noyau lenticulaire (ANL, fig. 110, 111, 113); accolée à l'anse du noyau lenticulaire, la bandelette optique (BO, fig. 112, 113) s'enfonce comme un coin entre le pied du pédoncule et le lobule de l'hippocampe.

Cavité ventriculaire.

Tant que les coupes passent à travers le *corpus album subrotundum* (NaC, fig. 109), la corne frontale du ventricule latéral s'étale transversalement sous le corps calleux, comme une fente de très faible hauteur. Lorsqu'elles passent au-devant de ce tubercule (fig. 113, 114), la corne ventriculaire redevient plus vaste. La moitié externe de sa paroi inférieure est formée par le noyau caudé (NC, fig. 114), et la moitié interne par l'extrémité antérieure du thalamus que recouvre l'expansion antérieure du tænia (Tæ).

Quant à la corne sphénoïdale, elle se réduit progressivement à une fissure (110, 111, 112) dont la paroi inférieure est formée par le tapetum (TAP, fig. 114) et le faisceau longitudinal inférieur (FLI); sa paroi supérieure n'est autre chose que la face inférieure du noyau amygdalien (NA, 111, 112, 113, 114). Lorsque cette fissure elle-même a disparu, les parties qui constituaient ses deux parois, restent encore isolées et indépendantes. Nous en aurons une preuve plus évidente en étudiant les faisceaux blancs de cette région (voy. BSO, pl. XXIX).

Substance grise.

CAM. La corne d'Ammon n'est plus représentée ici que par une petite masse grise, ovulaire, allongée transversalement (CAM), à la partie interne de la cavité ventriculaire. Elle est enveloppée d'une couche blanche continue, où s'entremêlent les fibres de l'alveus et de la lame médullaire. Nous avons déjà signalé les rapports de ces deux couches enveloppantes à leur extrémité antérieure, dans le cul-de-sac ventriculaire.

NA. Le noyau amygdalien, d'abord volumineux (109, 110, 111, 112), commence à décroître (114) à mesure que la coupe entame des régions plus antérieures. Lorsque le ventricule latéral (VS) est réduit à une fissure (fig. 112, 113), il en forme encore la paroi supérieure; et lorsque la coupe passe au-devant de cette fissure (fig. 114), il est nettement séparé de la lame blanche (TAP) qui formait le plancher ventriculaire et qui se compose, ainsi que nous l'avons dit à plusieurs reprises, des fibres transversales du tapetum et du faisceau longitudinal inférieur.

Dans l'étendue du noyau amygdalien, on reconnaît sur le fond de la substance grise des taches plus claires, évidemment formées de substance blanche, et qui, sur toutes les coupes en série, apparaissent d'une façon identique. Nous verrons, un peu plus loin, que ces fibres appartiennent à la bandelette sous-optique (BSO).

NC. Le noyau caudé (fig. 114).

NCC. La queue du noyau caudé (fig. 109), à peine reconnaissable, se perd au milieu des fibres de la bandelette sous-optique (BSO, 110, 111).

PUT. Le putamen (fig. 110, 111) présente à sa partie inférieure et externe une teinte foncée dont nous avons donné l'explication :

c'est de là que part la couronne rayonnante de ce noyau (RIL, fig. 109, 113).

GLM, GLP. Le *globus medialis* et le *globus pallidus* (fig. 111, 112) sont sectionnés ici au niveau du diamètre maximum du noyau lenticulaire. C'est à ce niveau que les deux cloisons verticales (MLE, MLI) présentent leur plus grande netteté; la série des coupes arrive à la région du genou de la capsule. Souvent le *globus medialis* est divisé près de son sommet en deux tronçons par une cloison supplémentaire; le tronçon externe peut alors garder le nom de *globus medialis*; le tronçon interne pourrait être appelé *globus accessoire* (GLA, fig. 110). C'est dans l'intimité même du *globus accessoire* que le faisceau géniculé (FG, fig. 113), venu de la capsule interne (FG, 111), décrit une courbe en spirale avant de gagner le pied du pédoncule, en dehors et au-dessous de l'anse du noyau lenticulaire.

NaC. Le *noyau antérieur du thalamus* (fig. 109, 110, 112, 113) reçoit le faisceau de Vicq-d'Azyr (FVA, fig. 109) par sa face inférieure; il est séparé du noyau externe par le *stratum zonale* (ZS, fig. 110) dont les fibres se confondent avec celles du faisceau de Vicq-d'Azyr, pour lui constituer une sorte de capsule. Sur la coupe 114, le noyau antérieur n'existe plus; et à partir de ce point précis (où il cesse d'être reconnaissable sur les coupes verticales), le thalamus tout entier change d'aspect: nous allons dire comment.

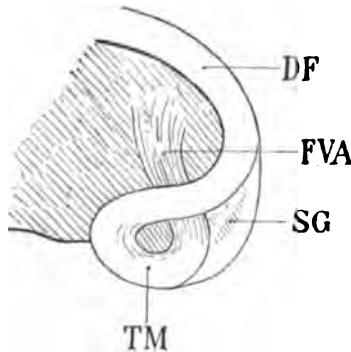
NeC. Le *noyau externe du thalamus* (fig. 110) est toujours celui des trois noyaux de la couche optique dont les limites sont le plus nettement tranchées. En dehors il s'arrête à la lame médullaire externe (LML, fig. 111); en dedans il est borné par le faisceau de Vicq-d'Azyr, qui forme, ainsi que nous l'avons vu, une véritable paroi, concave en dedans, depuis le tubercule mamillaire jusqu'au noyau antérieur du thalamus. Au voisinage de l'extrémité antérieure de la couche optique, le noyau externe est rempli, en quelque sorte, par la masse énorme des fibres qui y viennent aboutir de tous côtés: fibres du *tænia* (Tæ, fig. 114), fibres de la racine antérieure (ThA, 111, 112), fibres de la lame médullaire externe (LML, fig. 112); toutes ces fibres s'entre-croisent dans la substance du noyau externe, de telle façon que la lame médullaire interne se trouve perdue parmi elles. Dès lors il n'est plus possible de reconnaître, isolément, ce qui appartient au noyau interne;

celui-ci, du reste, est également comblé par les fibres de la racine inférieure du thalamus (Thl, 109, 110, 114).

SG. La substance grise de l'espace interpédonculaire (fig. 109, 111) diminue de quantité au voisinage du tubercule mamillaire (TM). Elle est toujours intercalée entre l'anse du noyau lenticulaire (ANL, fig. 109, 111) et le discus lentiformis (DL, fig. 109). Elle n'a même plus de continuité absolue : elle est entrecoupée, par places, par les fibres de l'anse (ANL, 110).

DL. Le discus lentiformis (fig. 109), divisé au niveau de son extrémité antérieure, est remplacé par le faisceau capsulaire (MF) sur les cinq dernières coupes de la planche XXIX.

TM. Tubercules mamillaires. Ces deux éminences régulièrement sphériques, de la grosseur d'un pois de petit calibre, tranchent par leur couleur blanche sur la substance grise de la base du cerveau à la surface de laquelle elles proéminent. Elles représentent parfois plus qu'un hémisphère, presque les trois quarts d'une sphère. Leur contour est nettement arrêté. Lorsque le cervelet est détaché avec précaution, c'est-à-dire lorsque la région pédonculaire n'a pas



Hypothèse de Vicq-d'Azyr.

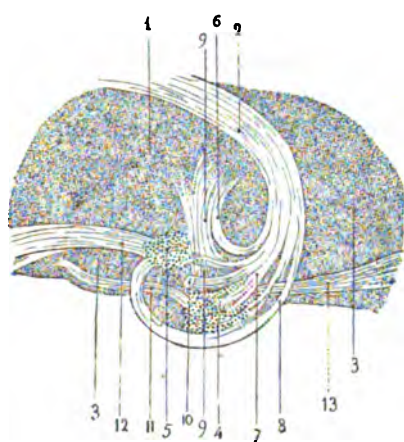
TM, le tubercule mamillaire, adjacent à la substance grise de la base du cerveau (SG), recevrait le pilier descendant de la voûte (DF); celui-ci, après s'être infléchi sur lui-même, remonterait (FVA) vers la couche optique.

Schéma 170.

été tirillée, les éminences mamillaires se touchent par leur convexité interne. Elles forment la base de l'espace perforé postérieur, dont le sommet s'enfonce entre les bords internes des pédoncles. Vicq-d'Azyr a eu le mérite de signaler les rapports profonds de ces deux tubercules blancs; et si l'opinion qu'il a exprimée sur ce point s'écarte un peu de la vérité absolue, il n'en a pas moins reconnu le fait essentiel : à savoir que le pilier antérieur du trigone aboutit

au tubercule mamillaire homonyme, et que de ce dernier part un faisceau compact qui se jette dans le ganglion antérieur de la couche optique. Vicq-d'Azyr croyait que le pilier antérieur du trigone se contournait comme un 8 dans la profondeur de la substance grise basilaire, de façon que le ventre inférieur de ce 8 vint proéminer à la surface de la substance grise (schéma 170). Le faisceau remontant (FVA) est cependant loin de représenter la totalité des fibres du pilier antérieur du trigone (TRI). D'autre part, le tubercule mamillaire ne peut pas être considéré comme une boucle du pilier attendu qu'il n'est blanc qu'à la surface; c'est un noyau gris, adhérent à la grande masse basilaire.

D'après de récents travaux (Gudden, Monakow, Honegger, Lenhossek), chaque tubercule mamillaire se composerait même de deux noyaux, un interne et antérieur (schéma 171, 4), et un externe et



- 1, tubercule antérieur de la couche optique;
- 2, pilier antérieur du trigone;
- 3, 3, substance grise basilaire;
- 4, noyau interne et antérieur du tubercule mamillaire;
- 5, noyau externe et postérieur du tubercule mamillaire;
- 6, fibres du pilier se jetant dans la couche optique sans s'arrêter au tubercule mamillaire;
- 7, fibres se jetant dans le tubercule antérieur et interne;
- 8, fibres du pilier formant la capsule blanche du tubercule;
- 9, faisceau de Vicq-d'Azyr, sorti du tubercule antérieur (4);
- 10, faisceau croisé ou racine croisée du pilier du trigone;
- 11, faisceau du tubercule antérieur du

thalamus se terminant dans la région antérieure de la calotte; — 12, faisceau du noyau externe se continuant avec la couche de Reil; — 13, pédoncule antérieur du tubercule mamillaire.

Schéma 171.

postérieur (5). Le noyau interne recevrait une faible partie seulement des fibres du pilier (2). Ces fibres (7) se jetteraient directement dans la substance grise qui constitue la plus grande masse du tubercule (4). Celui-ci serait enveloppé par les fibres les plus antérieures du pilier (8), qui formeraient à sa surface une sorte de capsule et iraient ensuite se terminer dans le ganglion externe et postérieur (5). Quelques fibres encore, venues du pilier, s'infléchiraient sur

elles-mêmes (6) pour se porter dans la substance grise du tubercule antérieur de la couche optique (1) sans s'arrêter, ni au ganglion interne ni au ganglion externe. Enfin un autre faisceau (10) coupé transversalement sur le schéma 171, s'entre-croise sur la ligne médiane avec un faisceau homonyme du côté opposé (racine croisée du pilier du trigone). Telles seraient les irradiations convergentes du pilier antérieur. — D'autre part, les fibres divergentes se répartiraient de la façon suivante : La plus grande masse du faisceau de Vicq-d'Azyr (9) sortirait du noyau antérieur et interne. Du même noyau partirait un petit faisceau dirigé d'avant en arrière (5) qui se perdrait dans la région la plus antérieure et inférieure de la calotte. Un faisceau plus volumineux (12) et situé plus haut, émané du ganglion externe et postérieur, suivrait, parallèlement au précédent, une direction descendante au milieu du faisceau moyen de la calotte, qu'il accompagnerait jusque dans l'aqueduc, avec la couche de Reil. Enfin, du ganglion antérieur et interne proviendrait un petit faisceau de fibres (13) dirigées en avant, en bas et en dehors, vers le tuber cinereum, et qui se perdrait dans la substance grise de l'espace perforé antérieur. Ce dernier faisceau pourrait s'appeler pédoncule antérieur du tubercule mamillaire (*pedunculus anterior corporis mamillaris*).

GAP. Le noyau de l'anse pédonculaire (fig. 111, 112, 114). — Avant de donner la description de ce noyau, il est indispensable de dire qu'il appartient à la région tout artificielle qu'on a appelée l'*anse pédonculaire de Gratiolet*.

Lorsque, le cerveau étant placé sur sa convexité, on soulève la bandelette optique de façon à la détacher de l'hémisphère depuis le chiasma jusqu'aux corps genouillés, on met à nu une surface excavée, en forme de rigole plus ou moins profonde, et dans laquelle la bandelette optique est logée ; cette rigole est censée correspondre à un cordon de fibres, qui, accompagnant la bandelette optique jusqu'au chiasma, formerait une anastomose commissurale, en fer à cheval, située entre la bandelette optique et le pédoncule. Ce prétendu cordon sous-jacent à la bandelette est l'*anse pédonculaire*. Il y a là beaucoup d'inexactitudes à relever.

D'abord il est absolument rare que la bandelette optique repose sur les fibres qu'on a désignées sous le nom d'*anse pédonculaire* : la bandelette optique est *en dedans* et non pas *au-dessous* de l'anse ; elle repose directement sur les fibres du *pied* du pédoncule ; l'anse pédonculaire est plus loin en dehors, et par conséquent il n'est pas

nécessaire de détacher la bandelette optique pour voir l'anse : bien au contraire, il est préférable de la laisser en place, et l'on se bornera par une simple traction, de haut en bas sur le crochet, à rompre les adhérences qui l'unissent au lobule de l'hippocampe. Cela fait, et la cavité du ventricule sphénoïdal étant ouverte, on débarrassera celle-ci de ses plexus, et l'on verra, *en dehors de la bandelette optique*, s'étendre parallèlement à sa courbure la zone blanche de l'anse pédonculaire. — En avant du crochet, la bandelette repose sur la substance grise du tuber cinereum, et l'anse est encore à sa partie externe.

Il n'est pas moins inexact de considérer l'anse pédonculaire comme un ensemble de fibres qui, même si elles n'appartiennent pas au même système, suivent la même direction. Les fibres de l'anse, en effet, se composent de deux plans superposés et séparés

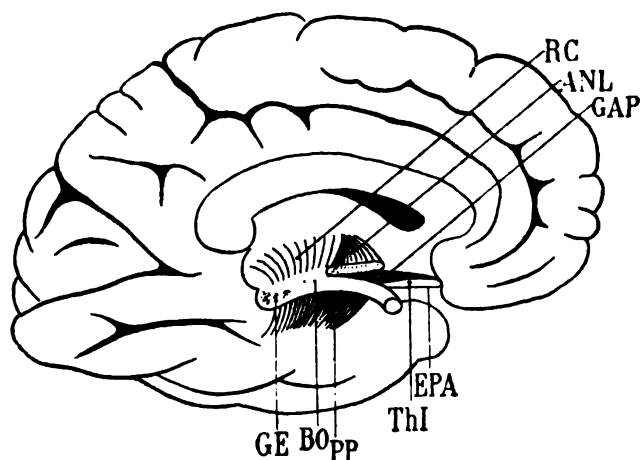


Schéma 172. — Face interne de l'hémisphère gauche.

PP, pied du pédoncule; BO, bandelette optique; EPA, espace perforé antérieur; ANL, situation et étendue approximatives de l'anse du noyau lenticulaire; ThI, situation et étendue approximatives de la racine inférieure du thalamus; GAP, noyau de l'anse, étalé entre ces deux couches de l'anse pédonculaire; GE, corps genouillé externe; RC, couronne rayonnante.

l'un de l'autre par le *noyau de l'anse*; or les fibres de ces deux plans ont des directions inverses : celles du plan inférieur vont de dehors en dedans et d'*arrière en avant*; celles du plan supérieur vont de dehors en dedans et d'*avant en arrière*. Les fibres du plan inférieur appartiennent (ThI, schéma 172) à la racine inférieure du

thalamus; les fibres du plan supérieur appartiennent à l'anse du noyau lenticulaire (ANL, schéma 172). C'est à Meynert que revient le grand mérite d'avoir su reconnaître la subdivision de l'anse pédonculaire en deux couches principales de substance blanche séparées par une lame de substance grise.

Mais la difficulté ne réside pas seulement dans la complexité des éléments, blancs ou gris, dont se compose l'anse pédonculaire. Elle réside surtout dans ce fait que les deux lames blanches ne sont superposées que dans une très faible partie de leur surface. La lame supérieure ou anse du noyau lenticulaire (ANL) appartient à la région du pédoncule; la lame inférieure, ou racine inférieure du thalamus, appartient à la région de l'espace perforé antérieur (schéma 172).

Quant à la substance grise qui forme la couche intermédiaire, elle est commune à l'étendue des deux lames; mais elle n'a pas partout

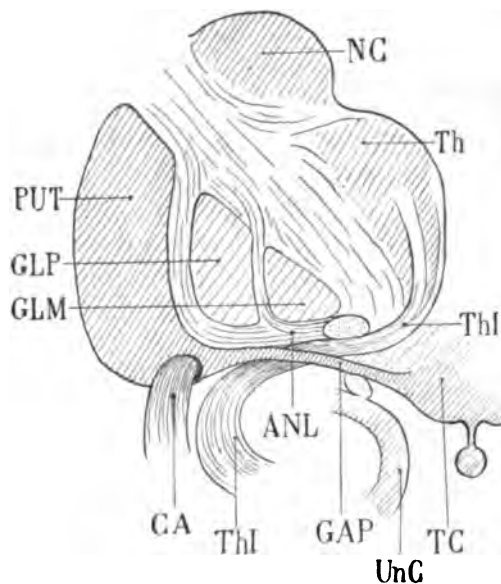


Schéma 173.

couches précédentes, après être passé au-dessus de la commissure antérieure (CA). Puis il va rejoindre le tuber cinereum (TC) en avant et au-dessus de la bandelette optique. Celle-ci adhère à la face supérieure du crochet de l'hippocampe (UnC). — NC, noyau caudé.

L'anse pédonculaire de Gratiolet, formée de deux lames blanches et d'une lame grise; la lame blanche inférieure (Thl) superposée à la bandelette optique (BO) vient du lobe temporal et va, en avant, se jeter dans la couche optique (Th); là seulement elle se divise en deux couches secondaires. La lame blanche supérieure (ANL) ou anse du noyau lenticulaire vient des cloisons du noyau lenticulaire où elle suit d'abord un trajet descendant à la face externe du globus pallidus (GLP) et du globus medialis (GLM). Arrivée sous ces deux noyaux, elle se porte en dedans et en arrière; elle est sectionnée ici au moment où elle va pénétrer dans le pied du pédoncule.

GAP, le ganglion de l'anse, prolongement interne et inférieur du putamen (PUT), s'insinue entre les deux

la même épaisseur: le maximum répond exactement au point où la bandelette optique devient adhérente au lobule de l'hippocampe.

Quant à la subdivision de la couche inférieure ou racine inférieure du thalamus en deux couches de second ordre, elle n'a rien à voir avec l'anse pédonculaire proprement dite, et lorsqu'on la fait intervenir dans la description de cette région, on embrouille inutilement un problème anatomique déjà très complexe; la subdivision de la couche inférieure n'existe en effet que sur la paroi verticale du troisième ventricule, c'est-à-dire au-dessus et en dedans de l'anse.

Toute cette région de l'anse pédonculaire a été désignée par les Allemands sous le nom de *substance innominée*. Puis on a réservé ce nom à la couche grise intermédiaire à l'anse du noyau lenticulaire et à la racine inférieure du thalamus; c'est cette couche grise que nous allons étudier maintenant (GAP).

GAP. Substance innominée. Les anatomistes d'ailleurs ne sont pas tous d'accord sur ses rapports avec les parties voisines.

On peut se figurer la substance grise innominée comme une lame horizontale de substance grise, en continuité immédiate avec la substance grise du troisième ventricule (TC, schéma 173). Cette couche horizontale n'est que l'expansion transversale de la substance grise interpédonculaire, partie du tuber cinereum; celle-ci, sur ses bords latéraux, s'amincit sous la forme d'une lamelle d'un quart de millimètre d'épaisseur, et s'insinue de dedans en dehors, entre l'anse du noyau lenticulaire, située au-dessus, et la racine inférieure de la couche optique, située au-dessous. Dans ce trajet, qu'il est facile de se représenter sur les coupes verticales, elle constitue une cloison de séparation entre deux couches blanches. Elle s'étend en dehors jusqu'à la base du putamen, et même paraît se continuer avec lui de la façon suivante.

Le putamen, à sa partie postérieure, ne repose pas sur les fibres blanches de l'anse du noyau lenticulaire. Il se recourbe de dehors en dedans de façon à former une saillie anguleuse, dont l'arête est dirigée obliquement en avant et en dedans. Cette arête (GAP, schéma 175) n'est toutefois pas limitée par un bord net. Elle s'amincit de plus en plus, toujours dans le sens que nous venons d'indiquer, c'est-à-dire de dehors en dedans et d'arrière en avant; elle s'effile, passe sous l'anse du globus pallidus (GLP), puis sous l'anse du globus medialis (GLM), et va, gagnant la ligne médiane, se confondre avec la substance grise du tuber cinereum (TC). C'est cette lamelle, émanée de la base du putamen, qui a été appelée substance grise innominée.

Comme elle se confond aussi, virtuellement, avec celle du côté opposé, au niveau de la substance grise du tuber cinereum, on a considéré les lamelles des deux côtés, dans leur ensemble, comme une commissure plane, à convexité antéro-inférieure située entre les deux couches blanches de l'anse pédonculaire.

Mais on se rend mal compte de ses rapports véritables si on ne

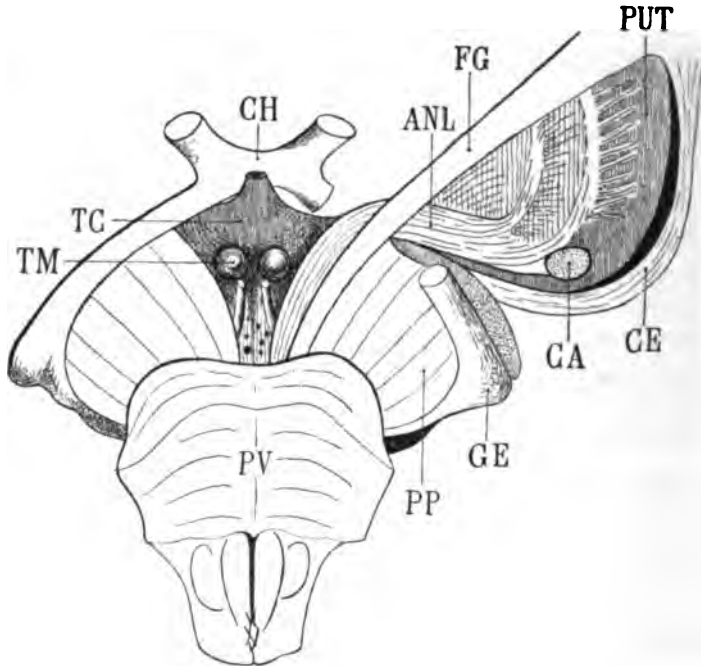


Schéma 174. — Vue schématique, en projection horizontale, de l'anse pédonculaire.

CH, chiasma optique; TC, tuber cinereum; TM, tuber mamillaire; PV, pont de Varole; PP, pied du pédoncule, sectionné à gauche (côté droit de la figure); GE, corps genouillé externe, à l'extrémité de la bandelette optique; FG, faisceau géniculé formant le bord le plus interne du pied du pédoncule; ANL, anse du noyau lenticulaire; PUT, putamen, segment externe du noyau lenticulaire. En dehors du noyau lenticulaire existe une cavité fissuraire qui sépare ce noyau de la capsule externe; CE, capsule externe; CA, commissure antérieure. — Le putamen se prolonge en bas et en dedans, au-dessous de l'anse du noyau lenticulaire (ANL). Ce prolongement, qui atteint le tuber cinereum (TC), est le *noyau de l'anse*.

l'étudie que sur des coupes verticales. Il faut la voir sur son plan de projection horizontale pour concevoir avec quelque netteté ses connexions, son étendue, sa forme. La difficulté est de faire passer la lame du couteau juste par le milieu de cette lame grise. Il ne

s'agit pas en effet d'un *plan*, au sens géométrique de ce mot. Le noyau de l'anse, comme toutes les couches de la base du cerveau, décrit une courbe à convexité supérieure. Les coupes en série horizontales permettent cependant de le suivre, dans le sens transversal et dans le sens sagittal, et de cette façon on arrive à déterminer assez bien ses limites en avant, en arrière et sur les côtés.

Nous venons de dire que, parti du bord inférieur et interne du putamen (schéma 174), il se dirige en dedans, sous l'anse du globus pallidus et du globus medialis. Mais immédiatement en avant de ce point de départ, il rencontre la commissure antérieure qui, sous la forme d'un faisceau compact, suit la face inférieure du putamen, d'avant en arrière et de dedans en dehors. Il poursuit alors son chemin, non plus directement de dehors en dedans, mais, tout comme la commissure antérieure, de dehors en dedans et d'arrière en avant, et il va se confondre insensiblement avec la partie la plus inférieure du noyau caudé.

Lorsque, toujours sous-jacent à la commissure antérieure, il atteint la ligne médiane, il la franchit dans la substance grise du tuber cinereum avec laquelle il se confond. Il est donc aussi bien une émanation lamelleuse grise du tuber cinereum (TC, schéma 174), dirigée vers l'angle postérieur du putamen, qu'une émanation lamelleuse du putamen dirigée vers le tuber cinereum et la lame terminale.

CL. Le *claustrum* (fig. 114).

Substance blanche.

BO. La *bandelette optique* (fig. 110, 112, 115) se rapproche progressivement de la ligne médiane.

FG. Le *faisceau géniculé* (fig. 111) est tout ce qui reste du pied du pédoncule. Le faisceau de Türck-Meynert, en effet, a disparu dans le lobe occipital, et le faisceau pyramidal qu'on distinguait encore sur la coupe 107 de la planche précédente s'est épuisé, soit dans le noyau lenticulaire (où il pénètre de dedans en dehors), soit dans la capsule interne (où son mélange avec les autres éléments de ce gros tronçon fibreux est inextricable). — Le faisceau géniculé se comporte d'ailleurs, à son entrée dans la capsule interne, comme nous avons vu se comporter le faisceau pyramidal un peu plus en arrière (voy. pl. XXVIII, FP). Il se contourne en hélice (fig. 112), de telle sorte que ses fibres postérieures entrent dans la masse fibreuse de

la capsule interne au-dessus du globus medialis, tandis que ses fibres antérieures (fig. 113, FG) suivent un trajet postéro-antérieur. Les plus antérieures de toutes (fig. 114) se relèvent à leur tour avant de contourner le globus medialis. — D'autre part, nous avons vu que le faisceau géniculé se confond en partie, dans la région interne du pédoncule, avec l'anse du noyau lenticulaire (ANL). Ce qui les différencie, c'était que les fibres du faisceau géniculé étaient antéro-postérieures et foncées, tandis que les fibres de l'anse étaient obliques ou transversales et claires. Ici l'isolement de chacun des faisceaux commence à se manifester d'une manière évidente (fig. 113). Le faisceau géniculé aborde le noyau lenticulaire et la capsule de bas en haut et de dedans en dehors, tandis que l'anse du noyau lenticulaire remonte en dedans et d'arrière en avant, sous le faisceau capsulaire (MF, fig. 113, 114).

ANL. L'anse du noyau lenticulaire (109, 110, 111, 112, 113, 114) devient donc de plus en plus compacte à mesure qu'on l'examine sur des coupes plus antérieures. Elle est située immédiatement au-dessus de la bandelette optique (BO, 112, 113) et représente la portion la plus antérieure et la plus interne du pied du pédoncule. Comme on peut le constater à l'extérieur sur tous les cerveaux dont on étudie la base, elle est presque tangente à la circonférence du tubercule mamillaire. Mais elle en est séparée toujours par un petit espace de substance grise parcouru d'avant en arrière et de haut en bas par le pédoncule postérieur du tubercule mamillaire, dont nous avons indiqué un peu plus haut le trajet et l'origine (Tmp, fig. 113).

MF. Le faisceau capsulaire (fig. 109), dirigé d'arrière en avant au-dessus de l'extrémité antérieure du discus lentiformis (DL), se répand dans la capsule interne, en haut et en dehors (fig. 111), de la façon que nous avons déjà signalée. En bas et en dedans, ses fibres, dirigées vers la capsule interne (sans avoir traversé le discus lentiformis), prennent naissance dans la substance grise de l'espace perforé postérieur (SG, fig. 111) et peut-être aussi dans le tubercule mamillaire lui-même (fig. 112, TM). Plus en avant encore (fig. 113) elles se confondent en apparence avec le faisceau d'Arnold (AR), venu du segment antérieur de la capsule interne, mais sans toutefois se mélanger avec ce dernier faisceau. On voit en effet celui-ci se séparer bientôt du faisceau capsulaire, en formant avec lui

(fig. 114) un angle dans lequel s'insinuent les fibres les plus postérieures du pilier du trigone (DF).

LML. La lame médullaire externe du thalamus n'est représentée ici que sur les coupes 111 et 112. Elle est constituée sur la coupe 111 par les fibres les plus antérieures de la lamina tegmenti. Mais sur la coupe 112, elle se compose d'un mélange de fibres à peu près inextricables : les fibres du faisceau capsulaire, celles du faisceau d'Arnold, celles de la racine antérieure de la couche optique. La section intéresse en effet la région de la capsule qui est située en avant du genou, région où tous les faisceaux que nous venons d'énumérer s'entre-croisent; la lamina tegmenti et le faisceau capsulaire se dirigent en haut et en dehors; le faisceau d'Arnold et la racine antérieure de la couche optique se dirigent en arrière et en bas. De cet entre-croisement de fibres résulte la confusion extrême des fibres de cette région sur les coupes vertico-transversales (fig. 114). Les coupes horizontales, pour l'étude de cette partie de la capsule seulement, sont au contraire tout à fait claires et démonstratives.

ThA. La racine antérieure de la couche optique dirigée d'avant en arrière, frôle la face externe du faisceau de Vicq-d'Azyr (FVA,

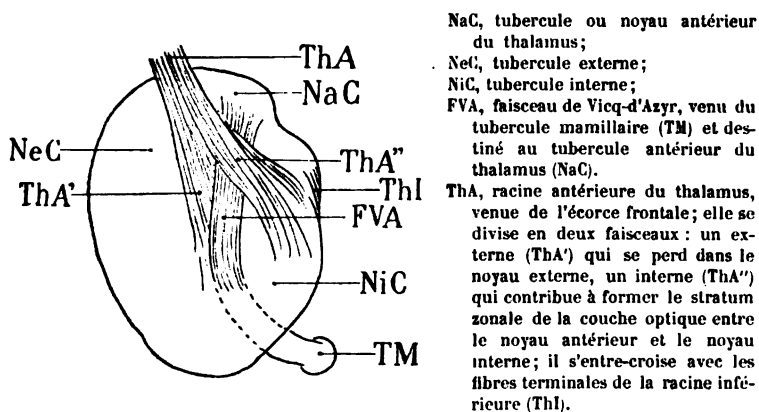


Schéma 175

fig. 109). Elle occupe une bonne partie de la hauteur de ce faisceau dans le noyau externe du thalamus (NeC, fig. 110). Plus en avant, quand le faisceau de Vicq-d'Azyr est épuisé, ses fibres (fig. 114) s'entre-croisent avec les ramifications terminales de la racine inférieure (ThI).

rieure de la couche optique (Thl), mais elles n'arrivent pas jusqu'à la surface ventriculaire.

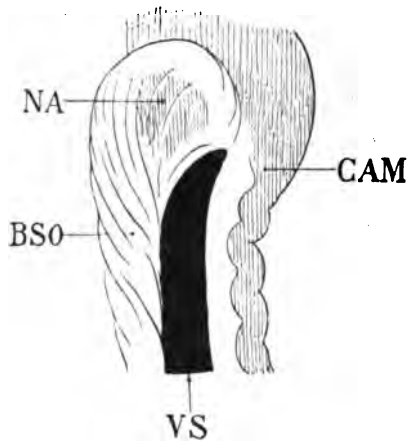
AR. Le faisceau d'Arnold consiste d'abord, ainsi que nous l'avons déjà dit, en stratifications lamellaires (AR, fig. 109), sous-jacentes à la racine antérieure de la couche optique (ThA) et insensiblement confondues avec cette dernière. Plus les coupes sont antérieures, plus s'isolent l'un de l'autre ces deux faisceaux (fig. 112, 113). Sur la coupe 113 le faisceau d'Arnold forme même une masse fibreuse très remarquablement limitée et compacte, qui se porte en bas et en dedans jusqu'à la convexité supérieure du tubercule mamillaire (TM). Elle enveloppe ce tubercule : ses fibres postérieures passent derrière lui (112), où elles se confondent avec les fibres les plus antérieures du faisceau de Vicq-d'Azyr. Ses fibres antérieures passent devant le faisceau de Vicq-d'Azyr et vont se jeter dans la substance grise du troisième ventricule au-dessus du tubercule (fig. 114). L'origine corticale du faisceau d'Arnold n'est guère douteuse. On voit sur les coupes horizontales (pl. XXXVIII, fig. 1 et 2), le faisceau d'Arnold pénétrer dans la capsule interne, où il longe la face interne et antérieure du noyau lenticulaire. Il va donc de dedans en dehors et d'arrière en avant jusqu'au centre oval, et nous ne connaissons pas de fibres du centre oval qui ne soient en relation avec l'écorce. On peut même préciser davantage et dire que le faisceau d'Arnold aboutit très probablement à la substance grise des circonvolutions frontales, plus spécialement de la première et de la deuxième.

FVA. Le faisceau de Vicq-d'Azyr (fig. 109) remonte directement de bas en haut jusqu'au-dessous du tubercule antérieur de la couche optique (NaC) et se porte à sa face externe (fig. 110); là il se confond avec le stratum zonale (ZS) venu du sillon opto-strié. En bas, le faisceau de Vicq-d'Azyr émerge du tubercule mamillaire (TM). On peut reconnaître, par l'examen comparatif des coupes 109, 110, 111, qu'il prend naissance dans la capsule blanche de ce tubercule (fig. 109) et dans la substance grise (fig. 111) du ganglion lui-même. Dans la première partie de son trajet de bas en haut, il est médiatement en contact avec l'extrémité inférieure du faisceau capsulaire (MF); il n'en est séparé que par les dernières fibres de projection du faisceau d'Arnold (AR, fig. 109, 110). Il semble même que le faisceau d'Arnold le croise, en se plaçant au-devant de lui, pour

aller se jeter dans la substance grise du troisième ventricule (AR, fig. 113, 114). En dedans, le faisceau de Vicq d'Azyr est croisé par les fibres de la racine inférieure de la couche optique (ThI). Sur la fig. 112, une partie de ses fibres d'origine dans le tubercule mamillaire (TM) font suite à la capsule blanche de ce noyau. Sur la fig. 115 un tout petit faisceau ramifié (FVA) représente l'expansion la plus antérieure du faisceau de Vicq d'Azyr dans le tubercule antérieur.

De tout ce qui précède il résulte, en résumé, que le faisceau de Vicq d'Azyr se termine en grande partie dans le tubercule antérieur de la couche optique, mais non sans avoir préalablement abandonné une notable portion de ses fibres à la capsule blanche de ce ganglion, et particulièrement au stratum zonale qui s'insinue entre le noyau externe du thalamus (NeC) et le corpus album subrotundum (NaC).

BSO. La bandelette sous-optique a contourné la queue du noyau caudé de façon à être située maintenant (fig. 109) à la partie supérieure et externe de ce ganglion. Puis, lorsque le noyau caudé a disparu (fig. 110), elle se place à la partie externe du ganglion amygdalien (NA), hermétiquement accolée à sa surface; elle est toujours dirigée d'arrière en avant, mais sa teinte est beaucoup



Projection horizontale de la bandelette sous-optique (BSO) au niveau de son épanouissement à la surface du noyau amygdalien (NA).

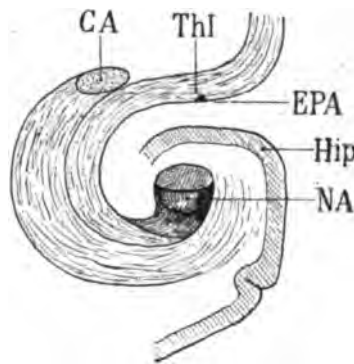
VS, le ventricule sphénoïdal limité en dehors par la corne d'Ammon (CAM).

Schéma 176.

plus claire et plus diffuse. Elle pénètre en effet peu à peu dans le ganglion au fur et à mesure qu'elle s'épanouit à sa surface. C'est à cet épuisement progressif de ses fibres qu'est due la striation blanche déjà signalée précédemment, et qu'on reconnaît sur les

coupes 109, 110, 111. Puis, plus en avant encore (fig. 112, 113), alors que la fente ventriculaire a disparu, les limites du noyau amygdalien restent toujours très précises. Il s'arrête brusquement en bas à une lamelle blanche qui est l'expansion ultime du faisceau longitudinal inférieur (FLI, fig. 112, 113). Au-dessus de cette lamelle le noyau amygdalien a une coloration plus foncée. C'est là que se termine la bandelette sous-optique, courant toujours d'arrière en avant à la surface même de la cavité ventriculaire. Là, elle se relève, en décrivant (fig. 114) une courbe à convexité inférieure et en se réunissant, tout près de la face antérieure du ganglion, avec les lames à convexité supérieure venues de la partie supéro-externe. Ainsi le ganglion amygdalien se trouve complètement enveloppé par les fibres supérieures-externes et inférieures-internes de la bandelette sous-optique, éparpillées sur sa surface libre et sur sa surface profonde, comme une capsule, comme un stratum zonale.

ThI. La racine inférieure du thalamus (fig. 109, 110), accolée à la partie interne du faisceau de Vicq d'Azyr, se porte en arrière dans la profondeur du thalamus, où elle s'épuise. Ce sont là ses fibres terminales. Sur la figure 110 on voit aussi ses fibres d'origine, placées immédiatement au-dessus de la bandelette sous-optique (BSO),



Rapports de la commissure antérieure (CA) et de la racine inférieure du thalamus (ThI), avec le noyau amygdalien (NA), sur une coupe vertico-transversale.

Le noyau amygdalien est situé dans la profondeur de la circonvolution de l'hippocampe (Hip).

Schéma 177.

se diriger en haut et en dedans, au-dessus du noyau amygdalien, vers la bandelette optique (BO), mais elles passent au-dessus de la bandelette optique sans s'y arrêter (fig. 113, 114); elles sont, dans cette partie de leur trajet, séparées des trois segments du noyau lenticulaire par la *substance grise de l'anse* (GAP, fig. 114); à leur

partie externe on voit la commissure antérieure (CA, 114) sortir de la gouttière que celle-ci s'est creusée sous le noyau lenticulaire. Les fibres de la commissure antérieure (CA) et de la racine inférieure du thalamus (ThI) sont, dans cette région, en contact intime; et même elles suivent la même direction, depuis la substance grise de l'anse (GAP, fig. 112, 114) jusque dans le centre ovale du lobe sphénoïdal. Bien plus, elles s'incurvent de la même façon en bas et en dehors vers le noyau amygdalien, de telle sorte que la commissure antérieure (CA, schéma 178) forme une sorte de capsule autour de la racine inférieure du thalamus (ThI), comme celle-ci en forme une autour du noyau amygdalien (NA).

CA. La commissure antérieure (fig. 109, 110), oblique en haut et en avant, pénètre, comme nous venons de le dire, dans une gouttière sous-jacente à la cloison externe du noyau lenticulaire (MLE, fig. 110); mais elle franchit d'abord le prolongement sphénoïdal du putamen (GAP, fig. 111), passant derrière le bord postérieur de cette lame grise et s'insinuant ensuite au-dessus d'elle. Sur les coupes 113 et 114, elle n'a pas encore atteint la face supérieure de cette bande ganglionnaire, — que nous savons être le noyau de l'anse lenticulaire (GAP, fig. 114). Dans cette partie de son trajet ascendant et oblique en dedans, elle est en rapport, en dehors, avec la couronne rayonnante du putamen (RIL, fig. 113), en dedans avec la racine inférieure du thalamus (ThI, fig. 113, 114).

cc. Le corps calleux (fig. 113, 114) augmente de largeur et d'épaisseur. L'augmentation de largeur tient à l'accroissement transversal de la corne frontale du ventricule latéral; l'augmentation d'épaisseur tient à l'accroissement des fibres du centre ovale (CO, fig. 114) dans la région frontale de l'hémisphère. C'est là que le centre ovale présente son maximum de développement. Comme sur les coupes précédentes, le corps calleux se divise en deux étages bien distincts : un étage supérieur qui fournit des fibres au centre ovale; un étage inférieur qui contient une partie des fibres de la couronne rayonnante du noyau caudé (RNC).

TRI. Le trigone cérébral (fig. 114) n'est plus relié au corps calleux que par le pédicule de substance blanche (PEL) qui représente la cloison gauche du *septum lucidum*.

PEL. Le septum lucidum ou pellucidum (fig. 114) n'a encore qu'une faible hauteur. Il se compose encore de fibres antéro-posté-

rieures. Nous verrons, plus loin en avant, ces fibres s'incurver en bas et en dehors, en décrivant une courbe à convexité antérieure. pour aller se perdre en partie dans la capsule externe (CE).

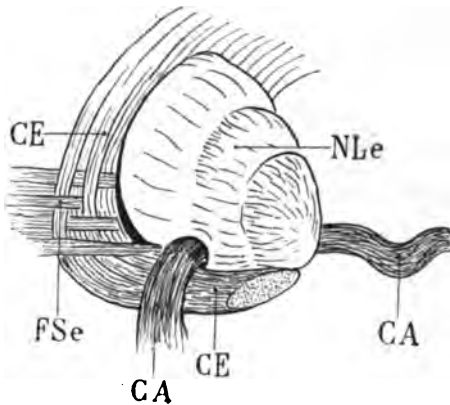
FSe. Le faisceau sensitif externe (fig. 114), de plus en plus mince, se perd dans la couche basilaire du putamen. en dehors de la commissure antérieure (CA), juste à l'orifice postérieur du canal de Gratiolet. Il est réduit, sur la coupe 114, à un fascicule presque imperceptible; mais sur les coupes précédentes on le trouve encore assez compact. Sur la coupe 113, en particulier, il a une surface de section plus large, quoique sa teinte soit plus diffuse; il entre franchement d'arrière en avant, dans la base du putamen, à laquelle il donne (sur les coupes 111 et 112) une coloration très foncée. Au niveau de sa pénétration dans le putamen, il représente donc un faisceau de fibres convergentes, auxquelles on a pu donner le nom de *couronne rayonnante de la base du putamen* (RIL, fig. 113).

RIL. La couronne rayonnante de la base du putamen (fig. 113) est le faisceau le plus compact des irradiations lenticulaires. Elle s'introduit d'arrière en avant, non seulement dans le putamen proprement dit, mais aussi dans la substance grise qui prolonge ce noyau vers la région basilaire et que nous avons appris à connaître sous la désignation de noyau de l'anse pédonculaire (GAP, fig. 111, 112, 114). La couronne rayonnante du putamen (RIL) paraît interrompue dans sa continuité (fig. 109) par une lame blanche descendue de la capsule externe (CE). Mais ce n'est qu'une interruption passagère, attendu que cette lame capsulaire disparaît sur la coupe 110 pour réapparaître sur les coupes 111 et 112; enfin elle disparaît encore sur les coupes 113 et 114. La lame blanche qui apparaît et disparaît ainsi pour diviser le faisceau sensitif externe n'est pas une véritable cloison continue; c'est une série de faisceaux blancs, venus de la capsule, mais distants les uns des autres, et laissant passer dans leurs intervalles les faisceaux pareillement dissociés du faisceau sensitif externe (FSe, schéma 178).

Sur les coupes 113, 114 on voit apparaître un gros faisceau compact (FU) accolé à la face externe de la capsule et confondu à son extrémité supérieure avec le claustrum (CL). Ce faisceau — *fasciculus uncinatus* — semble faire suite au faisceau sensitif externe. Il en est cependant bien distinct, attendu qu'il est toujours au-dessous et en

dehors de la capsule, tandis que le faisceau sensitif externe se termine dans la capsule elle-même.

Arrivées dans la capsule, les dernières fibres de ce faisceau, qui



Vue de profil du faisceau sensitif externe (FSe) arrivant à la partie postérieure du noyau lenticulaire (NLe) et s'entre-croisant avec les fibres postéro-inférieures de la capsule externe (CE).

La commissure antérieure, au moment où elle sort de la gouttière de Gratiolet (CA), se place au contact des fibres inférieures du faisceau sensitif externe (FSe).

Schéma 178.

sont les plus externes, se terminent, selon toute probabilité, à la face interne du claustrum.

CE. La capsule externe (fig. 109) est formée par les fibres les plus inférieures du faisceau arqué (ARC, fig. 112); par les fibres les plus supérieures du faisceau parallèle; par la couronne rayonnante du putamen (RIL, fig. 109, 113). On voit aussi qu'elle reçoit des fibres du centre ovale (CO, fig. 112), des fibres qui proviennent du corps calleux. Sur la coupe 114, au moment où la commissure antérieure (CA) pénètre dans le canal de Gratiolet (ou en émerge), la capsule externe s'insinue sous le putamen et passe au devant de la capsule antérieure; elle va accompagner celle-ci, toujours située devant elle, toujours sous-jacente au putamen; et lorsque le putamen rejoindra le noyau caudé, elle passera encore sous le noyau caudé, toujours au devant de la commissure antérieure, et atteindra ainsi les fibres réfléchies du genou du corps calleux. Par conséquent la capsule externe reçoit du corps calleux non seulement les fibres qui lui viennent de cette commissure à travers le centre ovale, mais celles qui lui viennent du rostrum au devant et au-dessous de la tête du noyau caudé, à travers la moelle du lobe frontal.

FU. Le fasciculus uncinatus (fig. 115, 114) est un faisceau compact qui apparaît sur les coupes de cette planche, d'abord

entremêlé aux fibres de la couronne rayonnante du putamen (RIL, fig. 109), puis, bientôt, franchement isolé et indépendant de toute

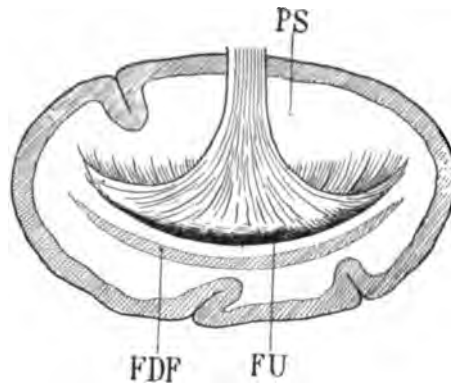


Figure schématique représentant une coupe vertico-transversale de l'extrémité antérieure du lobe sphénoïdal, au voisinage du pôle sphénoïdal (PS).

Le fasciculus uncinatus (FU) reçoit ses fibres de toutes les parties profondes de l'écorce de ce pôle, et se recourbe en arrière, puis en haut, puis en avant (cette dernière portion de son trajet n'est pas représentée sur la figure).

Au-dessous de lui s'étalent, sectionnées transversalement, les fibres les plus antérieures du faisceau diffus du fornix (FDF).

Schéma 179.

connexion avec les noyaux centraux. Il est dirigé d'arrière en avant, au-dessous et en dehors de la capsule externe (fig. 114). Mais cette

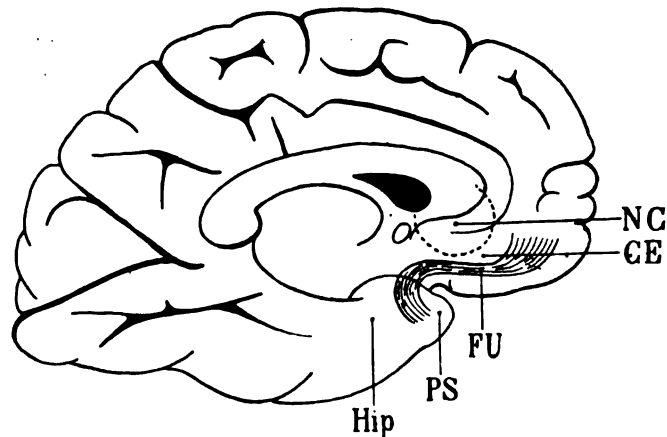


Schéma 180.

Profil de l'hémisphère gauche du cerveau où l'on voit par transparence le trajet du fasciculus uncinatus (FU). Ce faisceau naît de l'écorce du pôle sphénoïdal (PS) en avant et en dehors du lobule de l'hippocampe (Hip). Il se recourbe vers le lobe frontal où il pénètre, sous-jacent à la capsule externe (CE). Dans la région frontale, la capsule externe est elle-même sous-jacente à la tête du noyau caudé (NC).

direction antéro-postérieure, qui est rendue évidente par sa coloration très foncée, il ne la conserve pas dans toute son étendue.

Nous dirons, pour mieux faire comprendre l'aspect qu'il présente sur les coupes, que sa forme générale est celle d'un éventail dont le plan aurait été incurvé de manière à former une concavité supérieure et une convexité inférieure. Le fasciculus uncinatus est donc un faisceau à fibres convergentes; ses fibres proviennent de l'écorce du pôle sphénoïdal, en avant du lobule de l'hippocampe. Le manche de l'éventail placé en dehors du faisceau sensitif externe, de la commissure antérieure, de la racine inférieure du thalamus, de la bandelette sous-optique (voy. fig. 114 et schéma 179) se recourbe en avant et en haut, devient directement postéro-antérieur et passe sous la capsule externe (CE). C'est là qu'il est le plus compact. Il arrive ainsi dans le lobe frontal au-dessus des circonvolutions orbitaires, et alors ses fibres deviennent de nouveau divergentes, elles s'écartent dans tous les sens et vont se perdre dans l'écorce du lobule orbitaire jusqu'au sillon olfactif (schéma 180). Ce qu'il faut ne pas perdre de vue dans l'étude de ce faisceau, c'est sa situation par rapport à la capsule externe : *il est toujours sous-jacent à la capsule externe.*

LCf. Les fibres lenticulo-caudées (fig. 112) coupent obliquement en bas et en dehors la capsule interne. Elles émergent ici en très grande abondance de la tête du noyau caudé. Dans l'intérieur de ce noyau elles sont momentanément parallèles aux fibres de la couronne rayonnante du noyau caudé (RNC, fig. 112, 114).

RNC. La couronne rayonnante du noyau caudé est l'ensemble des fibres qui partent de la face inférieure de ce noyau, en dehors des fibres lenticulo-caudées, et qui se portent en dehors et en avant, à travers la capsule interne, se recourbant ainsi vers le lobe frontal où elles se partagent dans deux directions : les unes vont au corps calleux; les autres poursuivent leur trajet postéro-antérieur au-dessous de la circonvolution limbique.

ARC. Le faisceau arqué (fig. 112) devient diffus vers le centre ovale : il traverse évidemment tout le centre médullaire de l'hémisphère pour gagner le corps calleux. Mais la plupart de ses fibres vont à la capsule interne et à la capsule externe. Elles proviennent toutes de l'écorce de l'opercule et de la deuxième frontale. Mais elles sont, ici encore, séparées de cette dernière circonvolution par le faisceau pariéto-frontal avec lequel elles paraissent se fusionner, surtout sur les coupes 113 et 114.

PLANCHE XXX

COUPES VERTICO-TRANSVERSALES PASSANT PAR [LE TUBER CINEREUM
JUSTE AU DEVANT DU TUBERCULE MAMILLAIRE

Écorce.

Nous avons vu que la forme du lobe frontal ne subissait plus de variations importantes à partir du moment où les coupes, faites d'arrière en avant, entamaient les trois circonvolutions de ce lobe. Il n'y a à signaler ici que l'apparition d'un cul-de-sac du deuxième sillon frontal (f_2) dans le manteau de la troisième circonvolution (F^3 , fig. 115). Il ne s'agit donc pas d'un sillon supplémentaire, mais d'une simple ramification qui correspond à un passage de la troisième circonvolution sur la seconde; on peut en effet constater que ces deux circonvolutions (sur la coupe 120) se confondent presque complètement, et ne sont séparées que par une incisure peu profonde. Cette incisure était la branche supérieure du deuxième sillon frontal (f_2) sur la coupe 115.

A la face interne des coupes on voit augmenter progressivement la hauteur du pédicule du trigone (TRI, fig. 119, 120). Là commence le septum lucidum. La paroi interne du ventricule est formée par la section médiane du tuber cinereum (TC, fig. 120). Le tuber cinereum, sur cette dernière coupe, est intimement accolé à la bandelette optique (BO), qui a cessé d'adhérer au lobule de l'hippocampe (Hip, fig. 115). Elle s'écarte de ce lobule, se portant de plus en plus en dedans, laissant entre elle et lui une surface plane: l'espace perforé antérieur (fig. 119); à l'extrémité externe de l'espace perforé antérieur, juste au-dessus de la portion la plus antérieure du lobule de l'hippocampe (Hip, fig. 120), la coupe a entamé les branches perforantes de l'artère lenticulo-striée.

Cavité ventriculaire.

La corne frontale du ventricule latéral, après que le tubercule antérieur de la couche optique a disparu, augmente tout à coup de hauteur. La majeure partie de sa paroi inférieure est formée par le corps strié; en dedans de celui-ci s'étalent les fibres terminales

du tænia (Tæ, fig. 117, 118), au milieu desquelles on reconnaît la section de la veine de la bandelette cornée (fig. 118). La paroi interne du ventricule est formée par le pilier descendant du trigone (TRI, fig. 119) et par son pédicule qui formera le septum lucidum. Quant à la paroi supérieure, elle est toujours constituée par la face inférieure du corps calleux.

Substance grise.

NaC. Le noyau antérieur du thalamus (fig. 115) n'existe plus en réalité sur les coupes de cette planche. Mais la place de son extrémité la plus antérieure est indiquée pour mettre mieux en évidence la terminaison des fibres du tænia qui le recouvrent et qui s'étalent sur sa convexité antérieure (Tæ, fig. 117, 118, 119, 120). Quant aux noyaux externe et interne, les coupes passent devant eux.

PUT. Le putamen (fig. 117, 118, 120), aussitôt après que les noyaux externe et interne ont disparu, augmente considérablement de largeur; il s'incurve davantage: son bord supérieur est moins arrêté que sur les coupes précédentes, parce qu'il émet en quantité des fibres (LCf, fig. 118) destinées au noyau caudé. Son bord inférieur s'allonge en dedans vers le tuber cinereum (TC, fig. 120); il forme ainsi le noyau de l'anse (GAP, 120) et est croisé par la commissure antérieure (CA, 118, 119, 120).

GLP. Le globus pallidus (fig. 117, 118) s'incurve, lui aussi, en haut et en dedans et donne issue à un grand nombre de fibres qui semblent se jeter dans le faisceau d'Arnold (AR, fig. 118), mais qui, selon toute vraisemblance, se réfléchissent d'avant en arrière, pour se joindre à l'anse du noyau lenticulaire (ANL).

GLM. Le globus medialis (fig. 119), au voisinage de son extrémité antérieure, atteint son diamètre maximum. Il est traversé par l'anse du noyau lenticulaire, obliquement de haut en bas et d'avant en arrière. Son sommet émoussé, arrondi, est en rapport avec la racine inférieure du thalamus (ThI), dont il n'est séparé que très incomplètement par les fibres les plus internes de l'anse.

GAP. Le noyau de l'anse (fig. 117, 118, 119, 120) établit une démarcation bien tranchée entre la portion horizontale de l'anse lenticulaire (ANL, 119) et la racine inférieure du thalamus (ThI). En dedans il se confond en partie avec la substance grise du tuber

cinereum (TC, fig. 119, 120), à laquelle est accolée la bandelette optique (BO, fig. 120).

Substance blanche.

BO. La bandelette optique se rapproche du tuber cinereum (TC, fig. 117, 119, 120), laissant entre elle et la circonvolution de l'hippocampe (Hip, fig. 120) un intervalle horizontal qui est l'espace perforé antérieur.

FG. Le faisceau géniculé, dont il reste à peine quelques fibres sur les coupes 115 et 116, paraît s'enfoncer de dedans en dehors dans le globus medialis (GLM, fig. 115). En réalité, il passe devant ce ganglion et se mêle au segment antérieur de la capsule interne. En bas et en dedans il se termine à la surface basilaire de l'encéphale, limité en dedans par le tuber cinereum (TC) et en dehors par la bandelette optique (BO). Sur la coupe 116 il est, en quelque sorte, enveloppé par l'anse du noyau lenticulaire (ANL), qui est sectionnée en deux endroits distincts, au-dessus et au-dessous de lui : disposition assez difficile à comprendre au premier abord et dont nous allons nous occuper immédiatement. Le schéma 181 nous semble cependant devoir éclairer d'une façon très suffisante les rapports un peu compliqués dont il s'agit.

ANL. L'anse du noyau lenticulaire (ANL, fig. 115) est un faisceau de fibres transversales, situé immédiatement au-dessus de la bandelette optique (BO), immédiatement au-dessous du globus medialis (GLM). La direction transversale explique la teinte claire de ce faisceau, au moins dans toute la partie qui est sous-jacente au globus medialis. Mais, vers l'extrémité interne ou sommet de ce ganglion, l'anse du noyau lenticulaire change de direction. Elle se porte en avant, et ses fibres deviennent foncées; elles passent ainsi en dessous et en dehors du faisceau géniculé (FG). Puis, quand celui-ci est dépassé en avant, elles font retour sur elles-mêmes, en s'incurvant d'abord en haut, puis en arrière; elles franchissent donc de nouveau le faisceau géniculé, placées et au-dessus et en dedans de ce dernier. C'est alors qu'elles s'inclinent en bas, en arrière et en dedans, de façon à former le faisceau le plus interne du pédoncule cérébral, limitées en dehors par le faisceau géniculé.

Sur cette planche, les coupes passent en avant de l'expansion la

plus antérieure du faisceau capsulaire et de la lame médullaire latérale de la couche optique (voy. MF et LML, pl. XXIX). Ces deux faisceaux ne figureront donc plus sur les planches suivantes. Mais on

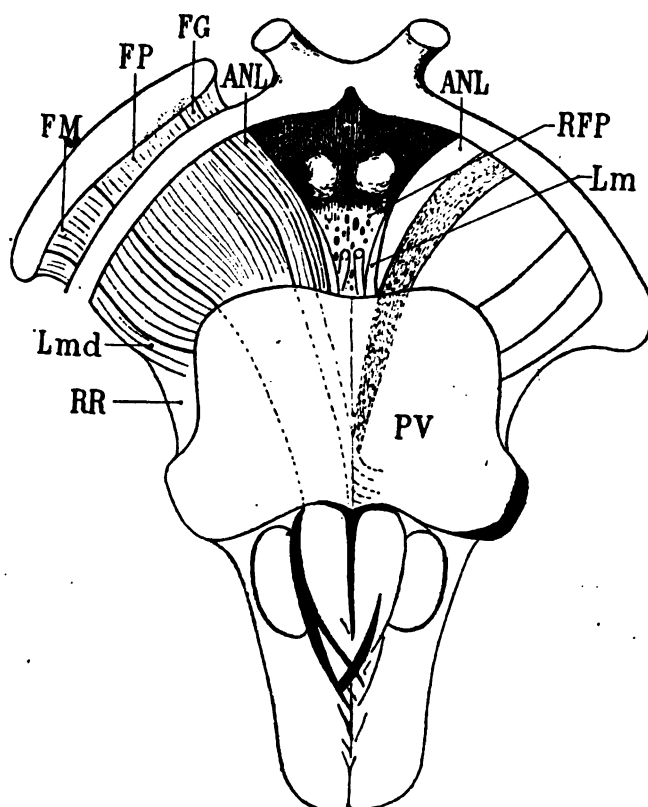


Schéma 181.

PV, pont de Varole; RR, ruban de Reil et sa lame latérale (Lmd); FM, faisceau de Türk-Meynert; FP, faisceau pyramidal; Lm, lamina medialis de la couche de Reil; RFP, région de l'espace perforé postérieur où commence l'irradiation du faisceau longitudinal postérieur; FG, faisceau géniculé; ANL, anse du noyau lenticulaire.

sait qu'ils se perdent dans la capsule interne au voisinage du tænia (Tæ, fig. 117, 118).

ThA. La racine antérieure de la couche optique (fig. 115 et suiv.) se présente sous l'aspect d'un faisceau très éparpillé au-dessous du tubercule antérieur du thalamus (NaC). Ce sont les fibres les plus internes de ce faisceau qui se rendent dans cette

partie de la couche optique. Les plus externes, ainsi que nous l'avons vu sur les coupes précédentes, se portent plus en arrière et vont jusque dans la région sus-jacente au discus lentiformis, où elles accompagnent le faisceau d'Arnold. Mais plus en avant

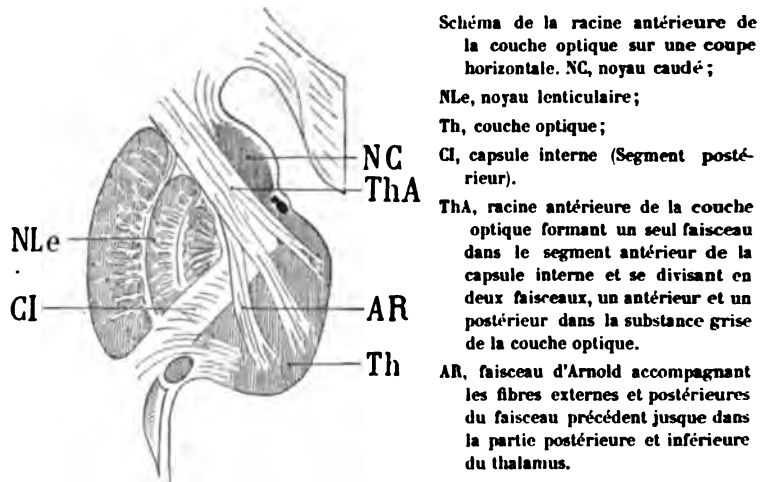


Schéma 182.

(fig. 118, 119, 120), la racine antérieure se compose d'un faisceau unique, qui remplit la presque totalité du segment antérieur de la capsule interne, avec le concours du faisceau d'Arnold. On voit sur toutes les coupes de cette planche que, à partir de la région du thalamus où le faisceau de Vicq d'Azyr n'existe plus, la racine antérieure (ThA) et la racine postérieure de la couche optique (ThP) sont au contact l'une de l'autre; la racine antérieure est en dehors, la racine inférieure est en dedans. Mais elles mélangent leurs fibres au niveau du tubercule antérieur (NaC, fig. 115).

AR. Le faisceau d'Arnold, encore très compact sur la coupe 115, où il contourne la substance grise du tubercule mamillaire de dedans en dehors et de haut en bas, devient de plus en plus mince, puis finalement disparaît sur les coupes plus antérieures. Cette disparition n'est cependant pas encore complète. Nous avons vu en effet que ce faisceau, à son extrémité postéro-inférieure, est dirigé obliquement en bas et en dedans, dans le plan vertico-transversal : il était donc jusqu'ici de teinte claire. Sur les coupes plus antérieures, il se porte en avant, mêlant ses fibres avec celles de la

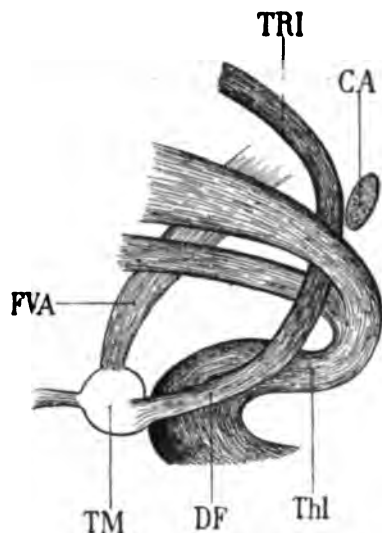
racine antérieure de la couche optique (ThA, fig. 116, 117 et suiv.).

La masse des fibres foncées de ce dernier faisceau s'en augmente d'autant, au fur et à mesure que les coupes sont plus voisines du pôle frontal. Les fibres qui restent dans le plan vertico-transversal sur les coupes 119 et 120 sont les plus externes du faisceau d'Arnold.

On voit ainsi que le faisceau d'Arnold (AR) et la racine antérieure de la couche optique (ThA) forment ensemble une grande masse fibreuse interposée entre les trois segments du noyau lenticulaire, d'une part, et le noyau caudé, d'autre part. En haut et en dehors, cette masse fibreuse est entrecoupée obliquement par les fibres lenticulo-caudées dont il sera question plus loin (LCf). Il résulte de cet entre-croisement des fibres lenticulo-caudées avec la racine antérieure du thalamus (ThA) et le faisceau d'Arnold (AR) un notable élargissement du segment antérieur de la capsule. Mais c'est seulement en haut, au niveau de la couronne rayonnante, au voisinage du centre ovale, qu'on peut constater cet élargissement. La capsule interne en effet, sur les plans inférieurs, va toujours en s'amincissant (on s'en rend compte en comparant les coupes horizontales 1 et 2 de la planche XXXIV, voisines de la base de l'encéphale, avec les coupes 7, 8 et 9 de la planche XXXVI, beaucoup plus voisines de la voûte du trigone).

DF. Le pilier descendant de la voûte (fig. 116, 117, 118 et suiv.) apparaît dans la substance grise du troisième ventricule (SG, fig. 116, 117). Il est constitué par une masse homogène de fibres ondulées, spiroïdes, blanches, presque verticales, mais légèrement inclinées en arrière avant de se jeter dans la capsule du tubercule mamillaire. Ici le tubercule mamillaire n'est plus reconnaissable qu'à la forme arrondie du tuber cinereum (TC) accolé à sa convexité antérieure. On pourrait croire, à l'examen de la coupe 118, que le pilier descendant de la voûte (DF) se continue insensiblement avec la racine inférieure du thalamus (ThI), ou, en d'autres termes, que la racine inférieure du thalamus envoie des fibres au pilier descendant de la voûte. Il n'en est rien : car en comparant la coupe 118 avec les coupes 119 et 120, on constate aisément que ces faisceaux sont tout à fait indépendants l'un de l'autre, et qu'ils ne font que se toucher momentanément, le pilier des-

endant de la voûte étant dirigé en arrière et en bas, tandis que la racine antérieure du thalamus est dirigée en arrière et en haut.



Profil schématique des rapports du pilier de la voûte avec la racine inférieure du thalamus.

TRI, voûte à trois piliers (trigone);

DF, son pilier descendant; il aboutit au tubercule mammillaire (TM), d'où émerge le faisceau de Vicq d'Asyr (FVA);

CA, commisure blanche antérieure;

Thl, racine inférieure du thalamus dont les deux faisceaux constitutifs s'écartent pour livrer passage au pilier descendant (DF).

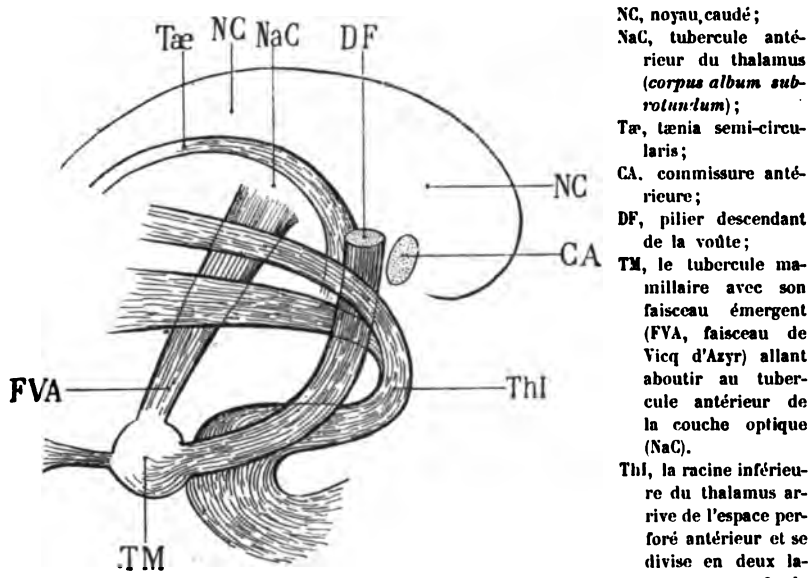
Schéma 185.

BSO. La bandelette sous-optique (fig. 115) passe obliquement en avant et en dedans, au-dessus du noyau amygdalien (NA), qu'elle sépare de la substance grise de la circonvolution de l'hippocampe (Hip), là où cette circonvolution s'insinue sous l'espace perforé antérieur. Sur les coupes suivantes (116, 117), la séparation est encore plus précise. On voit la bandelette sous-optique filer transversalement sous la forme d'une mince lamelle (fig. 117), entre la substance grise de l'hippocampe (Hip) et le noyau amygdalien (NA). Puis le noyau amygdalien disparaît, c'est-à-dire que la coupe passe au devant de sa convexité antérieure (fig. 118), et la racine inférieure de la couche optique (Thl) remplace, au-dessous de l'hippocampe, la bandelette sous-optique.

Thl. La racine inférieure du thalamus (fig. 115), au-dessus de la circonvolution de l'hippocampe (Hip), va pénétrer obliquement en dedans et en haut, dans l'espace perforé antérieur. On reconnaît l'espace perforé aux incisures vasculaires de la substance cérébrale, en dehors de la bandelette optique (BO). Ici encore la coloration du faisceau est un peu foncée, attendu que la direction des fibres est

oblique. Mais un peu plus loin en avant (fig. 119), elles deviennent franchement horizontales et prennent la teinte claire correspondante : elles vont entrer dans l'espace perforé antérieur (EPA), dont elles formeront la partie la plus reculée. Plus en avant encore (fig. 120), elles occupent la totalité du triangle postérieur de l'espace perforé où les branches de l'artère lenticulo-striées sont coupées obliquement. Le noyau de l'anse lenticulaire (GAP), sur cette figure, n'atteint plus en dedans la substance grise de la racine optique moyenne; la racine inférieure du thalamus se développe donc librement, dans le sens horizontal, sur toute la largeur de l'espace perforé. Mais bientôt elle se relève, monte verticalement, en dehors du pilier descendant de la voûte (DF) et pénètre dans le noyau interne de la couche optique. Nous savons que ses fibres se reportent alors, de nouveau, en arrière; et comme le faisceau de Vicq d'Azyr n'existe

Profil de la racine inférieure du thalamus au niveau de sa terminaison (ou de son origine) dans la région antérieure de la couche optique.



NC, noyau caudé;
 NaC, tubercule antérieur du thalamus (*corpus album subrotundum*);
 Tæ, tænia semi-circularis;
 CA, commissure antérieure;
 DF, pilier descendant de la voûte;
 TM, le tubercule mammillaire avec son faisceau émergent (FVA, faisceau de Vicq d'Azyr) allant aboutir au tubercule antérieur de la couche optique (NaC).
 Thi, la racine inférieure du thalamus arrive de l'espace perforé antérieur et se divise en deux lames : une profonde

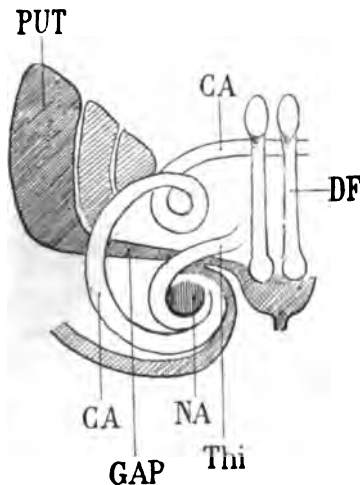
récurrente, qui s'enfonce dans la substance grise du thalamus; une superficielle qui va à la rencontre du stratum zonale du tænia, en avant et au-dessous du tubercule antérieur.

Schéma 184.

plus ici, elles s'insinuent entre la racine antérieure du thalamus (ThA, fig. 115, 116, 117, 118) et le pilier descendant de la voûte

(DF). — Il faut ici remarquer une disposition assez difficile à saisir sur les coupes vertico-transversales et que Meynert a le premier signalée. Lorsque les fibres de la racine inférieure du thalamus se relèvent vers la couche optique, après avoir traversé l'espace perforé antérieur, elles se divisent en deux faisceaux, ou pour mieux dire en deux lames distinctes : une lame externe qui se perd dans le thalamus, là où nous venons de la signaler ; et une lame interne qui reste accolée à la paroi du thalamus et qui fait partie intégrante du stratum zonale de cette région. On conçoit aisément que la lame profonde est formée par des fibres qui occupent l'étage supérieur de l'espace perforé antérieur, tandis que la lame superficielle est formée par des fibres de l'étage inférieur. Le schéma 184 montre l'ensemble de ces rapports. Il fait voir en outre, comme on peut le constater aussi en examinant la coupe 119 (pl. XXX), que les fibres les plus superficielles de la racine inférieure, à la face interne du thalamus, vont en haut, à la rencontre des fibres du tænia, formant avec celles-ci le stratum zonale ; quant à la lame profonde, ses fibres antérieures vont se perdre au-dessous du tubercule antérieur.

CA. La commissure antérieure (fig. 115) franchit le bord postérieur de la lame grise sous-lenticulaire (GAP, fig. 116, 117) et suit



Sens de la torsion des fibres de la commissure antérieure (CA) autour de leur axe, à partir du moment où celle-ci franchit le prolongement sphénoïdal (GAP) du putamen (PUT).

NA, noyau amygdalien ;

Thi, racine inférieure du thalamus, enveloppée par la commissure antérieure.

DF, piliers descendants de la voûte passant derrière la commissure proprement dite.

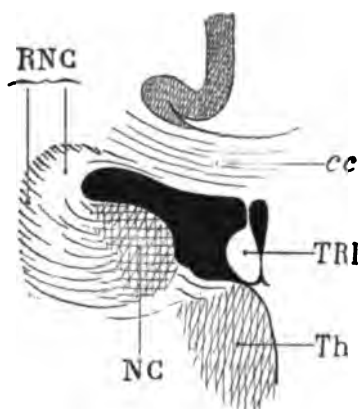
Schéma 185.

dès lors un trajet oblique en dedans et en avant, mais sur un plan à peu près horizontal, jusqu'à la ligne médiane. On remarquera sur

les coupes 119, 120, que la section elliptique de ce faisceau, juste au-dessous de la cloison externe du thalamus, n'est pas, malgré sa direction dans le plan horizontal, uniformément blanche. Cela tient à deux choses : d'abord à la direction oblique en dedans de la commissure antérieure ; ensuite à la torsion de ses fibres sur elles-mêmes. Il est difficile d'indiquer par les mots convenus (*dextrorsum* ou *sinistrorsum*) le sens de cette torsion spiroïde. Mais le schéma 185 en donne une idée suffisante, avec une exagération voulue (la commissure, en effet, vue ici par derrière, ne décrit pas une spire complète autour de son axe). On remarquera enfin sur la coupe 119 que, si la commissure antérieure passe au-dessus du prolongement temporal du putamen (GAP), la racine inférieure du thalamus (ThI) reste au-dessous, pour gagner l'espace perforé antérieur (EPA).

cc. **Le corps calleux** (fig. 116) ne diffère pas de ce qu'il était sur les coupes précédentes ; mais on peut voir s'accuser ici une disposition sur laquelle les opinions ont beaucoup varié. Qu'on se reporte à la figure 119 de cette planche, et l'on constatera que la couche la plus inférieure du corps calleux contourne le noyau caudé et l'aborde par sa face inférieure ou son bord externe. Comme il s'agit ici de fibres absolument claires, il faut admettre qu'elles occupent le plan de la coupe. Ainsi le corps calleux fournit à la tête du corps strié les fibres de sa couche la plus inférieure, et ces fibres se réfléchissent du corps calleux sous le corps strié. Sur la même coupe (119), on voit un faisceau arqué, antéro-postérieur, par conséquent foncé, à concavité tournée en dedans, et enveloppant ces fibres du corps calleux (RNC) qui vont sous le noyau caudé. Leur désignation est la même, RNC : elles sont en effet, elles aussi, des fibres de la couronne rayonnante du noyau caudé. Seulement, au lieu de réunir le noyau caudé, à travers le corps calleux, au noyau caudé du côté opposé, elles vont d'arrière en avant vers la région frontale interne, plus spécialement vers la circonvolution limbique (C, fig. 119, 120). Dans ce trajet elles accompagnent la racine antérieure du thalamus (ThA), dont elles ne sont séparées par aucune ligne de démarcation. Sur les coupes horizontales (voy. pl. XXXVII, fig. 10, 11), on se rend compte assez facilement de ces connexions de la couronne rayonnante du noyau caudé. Il fallait les signaler ici à l'occasion du mode de terminaison des fibres du corps calleux dans le centre ovale. On a prétendu, en effet, que le corps calleux est une commissure transversale qui

ne réunit entre elles que des parties homologues de l'écorce. Mais l'écorce, à vrai dire, et le noyau caudé sont un seul et même système; leur développement, qui est simultané, a son point de départ dans la même portion de la vésicule encéphalique; et il est inévitable que là, où le corps calleux réunit des parties homologues de l'écorce, il réunisse des parties homologues du corps strié. Toutefois ces anastomoses commissurales ne restent pas cantonnées au niveau de la tête du noyau caudé; elles s'étendent sur toute la longueur de celui-ci, très loin en arrière; et si l'on se reporte, par



Coupe vertico-transversale dans la région antérieure du noyau caudé (NC).

cc, corps calleux;
TRI, trigone cérébral;
Th, couche optique;
RNC, couronne rayonnante du noyau caudé dont les fibres, d'abord transversales (et claires), deviennent antéro-postérieures (et foncées) à mesure qu'elles se portent de dedans en dehors; elles se dirigent ensuite en avant, et les plus supérieures d'entre elles se perdent à la partie externe du corps calleux (cc).

Schéma 186.

exemple, à la figure 80 de la planche XXIV, on pourra considérer le tapetum (TAP), situé en dehors et au-dessous du noyau caudé, comme destiné à la région la plus postérieure de ce noyau, peut-être même à sa portion réfléchie sous le ventricule. Nous verrons se confirmer cette manière de voir un peu plus loin, quand nous étudierons les coupes de l'extrémité la plus antérieure de la tête du corps strié (voy. pl. XXXIII, fig. 155).

TRI. Le **trigone cérébral** (fig. 118, 119, 120), ramassé sur lui-même, ne se compose plus que de fibres antéro-postérieures; il s'éloigne du corps calleux et se rapproche (fig. 120) du pilier descendant (DF), qui se continue avec lui dans la substance grise du troisième ventricule (schéma 186).

Tæ. Le **tænia semi-circularis** (fig. 118, 119, 120) se présente sous l'aspect d'une lamelle blanche étalée à la surface convexe de

la couche optique ; cette lamelle se porte de haut en bas et de dehors en dedans (fig. 120), vers la ligne médiane où elle est brusquement sectionnée, entre le trigone (TRI) et le pilier descendant de la voûte (DF, fig. 120). Elle se prolonge donc plus loin, et nous la retrouverons sur les coupes de la planche suivante. On remarquera, en dedans du noyau caudé, la lumière vasculaire qui interrompt la continuité de ses fibres.

LCf. Les fibres lenticulo-caudées (fig. 118, 120), plus nombreuses à mesure que les coupes intéressent des régions plus voisines de la grosse extrémité du corps strié, se portent aussi en plus grande abondance dans les cloisons verticales du noyau lenticulaire. Sur la coupe 117 on les voit converger vers la cloison externe, et sur la coupe 119 vers la cloison interne. On voit aussi, sur cette dernière coupe, la cloison interne se continuer directement avec l'anse du noyau lenticulaire (ANL) sous le globus medialis (GLM).

RNC. La couronne rayonnante du noyau caudé (fig. 118, 119), mêlée aux fibres lenticulo-caudées, se partage, ainsi que nous l'avons dit (pl. XXX, cc), dans deux directions : les unes vont au corps calleux, les autres à la circonvolution limbique.

FU. Le fasciculus uncinatus (115, 116), très compact au-dessous de la capsula externa, passe du lobe sphénoïdal dans le lobe frontal ; il est tout voisin de l'écorce de l'insula et semble même, à ce niveau ainsi que sur les coupes suivantes (119, 120), faire partie de la capsula extrema. L'intervalle qui, au-dessus de lui (fig. 120), sépare le claustrum et l'écorce (c'est-à-dire la capsula extrema), est constitué presque uniquement par des fibres foncées, à direction antéro-postérieure.

LFS. La capsula extrema se joint donc au fasciculus uncinatus et lui emprunte sa voie pour pénétrer dans le lobe frontal.

Sur les coupes 119 et 120 les fibres d'origine du fasciculus uncinatus, à l'extrémité du lobe sphénoïdal, s'incurvent en haut et en dedans. Elles passent en avant du lobule de l'hippocampe, par conséquent en avant du noyau amygdalien qui a disparu depuis les coupes 117 et 118. Elles sont situées sur un plan horizontal plus élevé que celui de la racine inférieure du thalamus, *et toujours en dehors de cette racine*. Dans toute cette région antérieure du lobe sphénoïdal où elles prennent naissance, les fibres du fasciculus uncinatus s'entre-croisent avec l'extrémité antéro-inférieure du

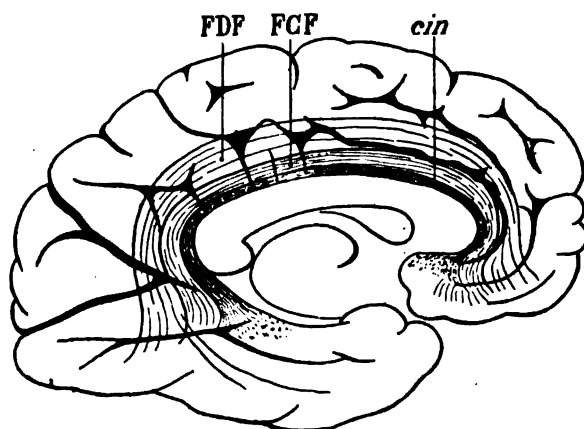
faisceau diffus du fornix (FDF, fig. 117) qui s'étale dans toute la largeur du pôle sphénoïdal.

LML. La lame médullaire externe du thalamus (fig. 119), mêlée en partie avec le faisceau d'Arnold (AR) dont on ne peut la distinguer que par la différence de direction de ses fibres, se termine en haut, entre le noyau caudé et la couche optique. Elle forme ici le faisceau le plus interne du segment postérieur de la capsule interne; elle occupe exactement l'angle rentrant du genou de la capsule.

ARC. Le faisceau arqué (fig. 118) ne diffère pas ici de ce que nous l'avons toujours vu jusqu'à présent (voy. pl. XXIX, ARC).

FPF. Le faisceau pariéto-frontal, isolé d'abord sous la deuxième circonvolution frontale (fig. 115), puis confondu avec le faisceau arqué (fig. 117), puis, de nouveau isolé (fig. 118), et finalement confondu avec le faisceau arqué (fig. 120), prend ses insertions postérieures dans la deuxième circonvolution frontale et ses insertions antérieures dans la première.

FDF. Le faisceau diffus du fornix (fig. 116) se mêle au faisceau pariéto-frontal dans la première circonvolution frontale (F') et au faisceau compact du fornix (FCF, fig. 116) dans la circonvolution limbique. Nous avons dit que ces deux derniers faisceaux apparte-



Profil d'ensemble du faisceau diffus du fornix (FDF).

Ce faisceau circonscrit le faisceau compact (FCF); celui-ci à son tour circonscrit le cingulum (Cin);

Schéma 187.

tenaient au même système d'association; mais il est évident qu'ils sont en grande partie indépendants l'un de l'autre. Sur certains points seulement, sur la coupe 116 par exemple, on ne sait exacte-

ment si les fibres antéro-postérieures, logées dans la circonvolution limbique au-dessus du cingulum, appartiennent au faisceau compact ou au faisceau diffus du fornix (schéma 187).

Nous avons déjà décrit le faisceau diffus du fornix comme un grand faisceau arqué, à concavité antérieure, dont l'extrémité supérieure répond au lobe frontal et l'extrémité inférieure au pôle sphénoïdal (voy. pl. XIII, fig. 16, et pl. XVI). Nous savons qu'il se confond en dedans avec le faisceau longitudinal inférieur (FLI, fig. 115).

FLI. Le faisceau longitudinal inférieur (fig. 115) se reconnaît aisément, jusqu'à son extrémité antérieure, grâce à la délimitation *absolue* de son bord supérieur. Nous disons *délimitation absolue*, attendu que le faisceau longitudinal est arrêté en haut par le *diverticulum sub subiculo* (pl. XXIX, fig. 110, *Dsu*). Ce diverticulum va jusqu'à l'écorce; les fibres du faisceau longitudinal inférieur vont aussi jusqu'à l'écorce, de dehors en dedans, sous le diverticule. Lorsque les coupes passent au-devant de l'extrémité antérieure du diverticule, le faisceau longitudinal continue, plus loin encore, toujours nettement séparé de la substance blanche sus-jacente au diverticule, et qui n'est autre que l'*alveus*. Mais l'*alveus* et le tapetum se confondent et ne peuvent plus être distingués l'un de l'autre à l'extrémité la plus antérieure du cul-de-sac sphénoïdal. Le faisceau longitudinal inférieur est donc borné en haut par les fibres transversales de l'*alveus* et du tapetum (TAP, fig. 115, 116) étalées sous le noyau amygdalien (NA). En tout cas le faisceau longitudinal inférieur n'a aucun rapport avec le noyau amygdalien : il se termine et s'épuise complètement dans l'écorce de la circonvolution de l'hippocampe.

FCF. Le faisceau compact du fornix (fig. 116).

Cin. Le cingulum (fig. 115, 116).

PLANCHE XXXI

COUPES VERTICO-TRANSVERSALES PASSANT PAR LE CHIASSA OPTIQUE
ET LA COMMISSURE BLANCHE ANTÉRIEURE.

Écorce.

Les circonvolutions présentent exactement la même disposition d'ensemble que sur les coupes de la planche précédente. Les coupes 122, 123, 124, 125, 126 font bien voir l'anastomose de la troisième frontale (F³) avec la seconde (F²).

Les circonvolutions temporales sont réduites à quatre, puisque la circonvolution de l'hippocampe ou cinquième temporale s'est confondue avec la quatrième. Mais on reconnaît encore leur subdivision sur les fig. 125 et 126, où un petit sillon en crochet, à convexité supérieure, les sépare (T⁴ T⁵, fig. 126).

La scissure de Sylvius s'enfonce vers l'insula et se divise en deux branches, l'une verticale, supérieure, l'autre oblique ou horizontale, inférieure. L'extrémité de la branche supérieure correspond à la rigole supérieure de l'insula; l'extrémité de la branche inférieure correspond à la rigole inférieure de l'insula. Celle-ci n'est séparée de l'espace perforé que par une mince bande horizontale de substance grise : l'isthme gris fronto-sphénoïdal.

A la face interne des coupes, le pilier antérieur du trigone (TRI, fig. 122) ferme complètement la cavité ventriculaire. Au-dessous de ce pilier et un peu en avant de lui, la commissure blanche antérieure (CA, fig. 124, 125, 126) est divisée sur la ligne médiane. Au-dessous de la commissure antérieure, la section interhémisphérique a divisé la lame terminale (LAT, fig. 125), qui surmonte le chiasma optique (CH).

Enfin, en dehors du chiasma, s'étend horizontalement l'espace perforé antérieur (EPA, fig. 123).

Cavité ventriculaire.

La corne frontale aplatie au-dessus du noyau caudé (NC, fig. 125) augmente de hauteur dans son tiers interne, où elle a pour paroi inférieure le tænia (Tæ, fig. 122), le stratum zonale (ZS, fig. 124),

et, au devant du stratum zonale, la substance grise du septum lucidum (GSL, fig. 125). Nous verrons que cette masse de substance grise n'est que le prolongement du noyau caudé vers la base de l'encéphale.

Substance grise

NC. **Le noyau caudé** (fig. 125), en avant de l'extrémité antérieure du tænia (Tæ, fig. 123) se prolonge donc en bas et en dedans avec la substance grise du septum lucidum (GSL, 125). Il augmente encore notablement de volume, et les fibres de sa couronne rayonnante (RNC, fig. 121, 122) sont de plus en plus nombreuses.

PUT. **Le putamen** (fig. 121, 122, 123, 125) se rapproche de la ligne médiane et aussi du noyau caudé (NC, fig. 125). L'intervalle de ces deux noyaux diminue très rapidement; le segment antérieur de la capsule interne (CIA) est en effet beaucoup plus étroit.

GLP. **Le globus pallidus**, encore bien isolé du globus medialis sur la coupe 122, tend à se confondre avec ce dernier sur les coupes suivantes (123, 124).

GLM. **Le globus medialis** (122), cependant, reste en réalité distinct du globus pallidus, jusqu'à son extrémité antérieure. Mais comme il est traversé d'avant en arrière par les fibres de l'anse, les deux segments internes du noyau lenticulaire semblent confondus dans la teinte uniformément foncée de ces fibres. Sur les coupes 125, 126, le globus medialis a complètement disparu; il est borné en avant par la commissure antérieure (CA, 125, 126), qui va, au-dessous et aussi un peu en avant du globus pallidus, gagner la face inférieure du putamen.

GAP. **Le noyau de l'anse** (fig. 121) s'amincit en avant; il forme un feuillet d'une très faible épaisseur, parfaitement horizontal, étendu de dehors en dedans, entre le putamen (PUT, 121) et la substance grise du tuber cinereum (SG). A sa partie externe, c'est-à-dire au niveau même de sa fusion avec le putamen, on voit les orifices vasculaires de l'espace perforé arriver jusqu'à sa face inférieure. Plus en avant, il est divisé par les fibres olfactives externes (OLE, 124), puis par les fibres olfactives de la commissure (OLC, 126). Mais on le voit encore accompagner le bord inférieur de la commissure inférieure (CA), *auquel il est, comme nous l'avons dit, toujours*

sous-jacent. De là il gagne la ligne médiane au-dessus et en arrière du chiasma (CH).

GSL. La substance grise du septum lucidum (fig. 125) est le prolongement inférieur et antérieur de la tête du noyau caudé (NC), qui se relève dans l'épaisseur du septum et principalement à la face externe de cette cloison. Il n'existe aucune démarcation entre la substance grise de la tête du noyau caudé et celle du septum. La petite strie blanche qu'on y aperçoit sur la coupe 126 (Tæ) n'est qu'un faisceau aberrant du tænia. Mais en réalité, la continuité est parfaite. D'autre part la substance grise du septum lucidum se continue, au devant de la commissure antérieure (CA, fig. 125) avec celle de la lame terminale (LAT). Elle va ainsi de dehors en dedans, s'amincissant toujours, de façon à ne plus présenter sur la ligne médiane qu'une épaisseur tellement insignifiante que son existence même est virtuelle. Au-dessous de la commissure antérieure, la substance grise du septum change de nom : c'est la substance grise de la lame terminale. Mais, en fait, c'est toujours la même masse de substance nerveuse, en continuité avec la masse du tuber cinereum, en d'autres termes, avec la paroi grise de l'infundibulum.

La substance grise du septum ne remonte pas, sur la paroi externe de la cloison, jusqu'au corps calleux : elle s'arrête à une hauteur variable, et, dans toute cette portion ascendante de son étendue, est dissociée par les fibres du pilier descendant de la voûte (DF, 124, 125, 126).

La substance grise centrale du cul-de-sac antérieur du troisième ventricule, adhérente à la face supérieure du chiasma, est cette mince couche de substance grise qui se laisse perforer si facilement, au-dessous de la commissure antérieure, lorsqu'on manie sans précautions un cerveau frais. C'est là que se perdent les fibres médianes des deux nerfs optiques. C'est de là que s'élève, vers la commissure, la mince couche grise de la lame terminale (LAT, fig. 125, 126), laquelle se confond, autour de la commissure, avec la substance grise du septum (GSL).

CL. Le claustrum ou avant-mur (fig. 121) est cette cloison de substance grise, dont nous avons eu déjà l'occasion d'indiquer plusieurs fois les principaux rapports entre l'insula de Reil et le putamen, mais dont nous n'avons pas encore étudié les connexions

fondamentales. Ces connexions sont celles qu'il affecte avec la substance grise corticale.

On sait que l'avant-mur, situé verticalement entre la capsule externe (CE, fig. 124) et la capsula extrema (LFS, fig. 123), occupe au fond de la scissure de Sylvius une hauteur qui correspond *exactement* à la hauteur de l'insula. Il ne dépasse jamais, ni en haut ni en bas, l'écorce de la rigole supérieure ou de la rigole inférieure. En avant et en arrière, ses limites sont également subordonnées à celles du bord antérieur et du bord postérieur de l'insula : il était donc tout naturel d'admettre que ce noyau gris, disposé comme une cloison verticale au voisinage de l'insula, avait les relations embryologiques et physiologiques les plus étroites avec l'insula. Meynert le considéra même comme une couche de l'écorce insulaire, détachée en quelque sorte des couches plus superficielles, mais faisant partie réellement de la substance grise de la fosse de Sylvius. On alla plus loin : on précisa les points de l'écorce de Sylvius où s'effectue le raccordement des couches grises superficielles avec la couche profonde représentée par l'avant-mur.

La continuité du claustrum avec l'écorce n'est pas douteuse ; mais ce n'est pas à la périphérie de la fosse de Sylvius qu'il faut la chercher. Il n'y a même, autant que nous pouvons l'affirmer, aucune connexion directe, aucun point de contact, entre l'écorce des rigoles de Sylvius et l'avant-mur.

L'avant-mur est une expansion lamellaire, verticale, de la substance grise de l'isthme fronto-sphénoïdal (IFS, fig. 126). Pour bien comprendre cette origine il faut se reporter à la coupe 124.

Au-dessous du noyau de l'anse (GAP), à la partie la plus externe de l'espace perforé antérieur (EPA), on voit l'avant-mur (CL) se confondre avec la substance grise du lobe sphénoïdal. Cette substance grise est celle qui recouvre la partie la plus antérieure du lobule de l'hippocampe. Elle ne se réfléchit pas de dehors en dedans sur l'espace perforé ; elle se porte de dedans en dehors vers la rigole inférieure de Sylvius, mais elle est arrêtée par la masse énorme du fasciculus uncinatus (FU, fig. 123). Plus en avant (fig. 124, 125), lorsque le fasciculus uncinatus passe du lobe sphénoïdal dans le lobe frontal, l'intervalle entre les deux parties de l'écorce se rétrécit ; enfin, sur la coupe 126, l'écorce du lobule de l'hippocampe (T^a) rejoint l'écorce de la rigole inférieure de Sylvius. Ce pont de substance grise correspond, extérieurement, à ce que Broca appelait

le pli *falciforme* (FAL, pl. IV), et sur les coupes (verticales ou horizontales), à ce que nous avons préféré appeler l'*isthme gris fronto-sphénoïdal* (IFS). C'est de la partie interne de cet isthme gris que part l'avant-mur, pour se porter de bas en haut, entre le putamen et l'écorce de l'insula.

L'isthme gris fronto-sphénoïdal est immédiatement situé au devant du noyau amygdalien, puisqu'il fait suite à l'écorce du lobule de l'hippocampe; et l'on sait que le noyau amygdalien est logé profondément dans le lobule de l'hippocampe. Mais il ne s'ensuit pas que l'avant-mur et le noyau amygdalien aient entre eux le moindre rapport. Meynert admet que l'extrémité inférieure de l'avant-mur entre en relation avec le noyau amygdalien. Il suffit d'examiner les coupes horizontales de la planche XLI pour s'assurer que le noyau amygdalien est séparé de l'avant-mur par la capsule externe (CE, pl. XLI, fig. 1, 3, 4) et par les fibres les plus antérieures de la commissure blanche (CA, fig. 9, 10).

Sur la coupe vertico-transversale 121 de la planche XXXI, la continuité de l'avant-mur (CL) et de la substance grise de l'hippocampe est très apparente; elle ne l'est plus sur les coupes suivantes, et en particulier sur la coupe 126, où l'isthme gris fronto-sphénoïdal (IFS) traverse le lobe sphénoïdal. Cela tient à ce que l'insertion du claustrum sur l'écorce du lobe de l'hippocampe se fait à la partie la plus postérieure de l'isthme fronto-sphénoïdal.

Mais comment expliquer les relations invariables de la surface du claustrum avec la surface profonde de l'insula? Rien de plus simple, si l'on considère que l'insula est lui-même une surface dont le développement a pour point de départ la substance grise de l'isthme. C'est *exactement* à l'extrémité externe de l'isthme que se trouve le pôle de l'insula; et si le claustrum ne dépasse pas en haut, en bas, en avant, en arrière, les limites de l'insula, c'est parce qu'il est arrêté par les fibres corticales des lobes frontal et occipital qui se projettent sur le pédoncule à travers la capsule interne. L'insula et l'avant-mur ont donc le même lieu de développement primitif.

Reste à interpréter la signification anatomique de l'avant-mur par rapport à l'insula. Sans entrer dans le détail, nous dirons que tout semble démontrer que l'avant-mur est à l'insula ce que le noyau caudé est au reste de l'écorce. D'ailleurs l'insula n'a que des relations très peu nombreuses avec les autres circonvolutions; on peut dire même qu'il en est à peu près complètement séparé, en haut

par le faisceau arqué, en bas par le fasciculus uncinatus et la commissure antérieure. Il n'a, en tout cas, aucune relation avec le putamen; et il n'en a probablement que fort peu avec le noyau caudé. Le rôle du claustrum vis-à-vis de l'insula paraît donc être le même que celui du corps strié vis-à-vis des autres circonvolutions.

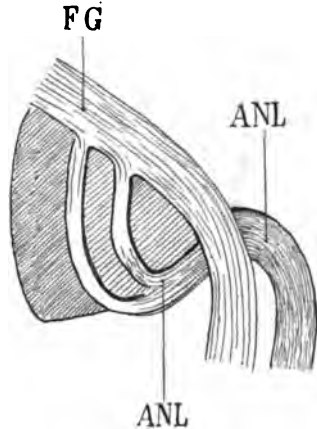
Nous ajouterons que le claustrum d'un côté est relié à celui de l'autre côté par des fibres commissurales appartenant au rostrum du corps calleux; il est encore, en cela, comparable au noyau caudé dont les anastomoses commissurales avec son congénère se font par la couche inférieure du corps calleux.

Enfin, comme le noyau caudé et le putamen, le claustrum reçoit des fibres du faisceau arqué; et comme le putamen, il reçoit des fibres du faisceau sensitif externe.

LAT. La lame terminale (fig. 125, 126), voy. FSL, SG.

Substance blanche.

ANL. L'anse du noyau lenticulaire (fig. 121, 122, 123, 124) se confond ici avec le globus medialis (GLM, fig. 122), et c'est là une disposition faite pour rendre très difficile l'étude de ce faisceau



Coupe verticale montrant l'anse du noyau lenticulaire (ANL) serrant de près le globus medialis croisé à sa face interne par le faisceau géniculé (FG).

Schéma 188.

dans sa partie la plus antérieure, c'est-à-dire au niveau de son coude. En effet, l'anse proprement dite, ou portion recourbée du faisceau, serre de si près le noyau lenticulaire au niveau du globus medialis, que ce dernier semble traversé par les fibres de l'anse.

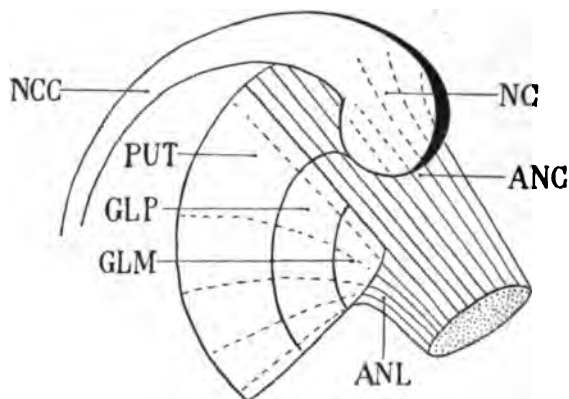
Or, comme les fibres récurrentes de l'anse sont dirigées d'avant en arrière, il en résulte que très souvent le globus medialis, sur les pièces durcies dans les bichromates, présente une surface de section vertico-transversale plus foncée que celle du globus pallidus. Mais il faut immédiatement ajouter que déjà l'anse lenticulaire est réduite à un si petit nombre de fibres que cette différence de teinte n'existe que sur une très faible épaisseur.

Lorsque les coupes vertico-transversales passent au-devant du globus medialis (GLM), on ne voit plus que les deux segments externes du noyau lenticulaire, et à la place du globus medialis on reconnaît une surface pâle (fig. 124, ANL) correspondant à la portion de l'anse dont les fibres sont presque transversales; elles sont au sommet de l'arc qu'elles décrivent. Plus loin encore elles sont représentées simplement (fig. 126, ANL) par un tractus blanc situé immédiatement au-dessous et en dehors de la racine antérieure du thalamus (ThA); ce tractus dirigé en dehors et en haut correspond à la portion la plus antérieure de l'arc.

L'anse du noyau lenticulaire est sus-jacente à la commissure antérieure dans toute l'étendue du trajet de ce dernier faisceau, qui est en rapport avec la face inférieure du noyau lenticulaire.

ANC. L'anse du noyau caudé (fig. 122, 123, 124) est une lamelle

Projection horizontale de l'anse du noyau lenticulaire (ANL) et de l'anse du noyau caudé



(ANC). Ces deux anses, formées de fibres rayonnantes au-dessous du corps strié (NC), sont indiquées par des lignes ponctuées au-dessous des deux noyaux. Elles convergent vers le sommet du globus medialis (GLM). Le noyau caudé (NC) se prolonge avec sa portion caudale (NCC). D'autre part il se continue en dehors, en arrière et en bas avec le putamen (PUT).—GLP, globus pallidus.

Schéma 189.

de fibres blanches étalée au-dessous de la portion antérieure du noyau caudé, comme l'anse du noyau lenticulaire est une lame de fibres

blanches, étalée horizontalement au-dessous du noyau lenticulaire. Seulement, tandis que l'anse du noyau lenticulaire est dirigée de dehors en dedans, l'anse du noyau caudé est dirigée d'avant en arrière. Les fibres des deux anses convergent vers le sommet du globus medialis (GLM). Elles se confondent toutefois, au-dessous de la masse grise commune au noyau lenticulaire et au noyau caudé; ces deux masses n'en faisant en réalité qu'une seule, les deux anses représentent l'ensemble des fibres blanches, disposées au-dessous d'elles comme une lamelle horizontale.

On sait que la majeure partie des fibres de l'anse du noyau lenticulaire proviennent des deux cloisons verticales de ce noyau (MLE, MLI). Mais elles ne prennent pas naissance dans ces cloisons. Elles ne font qu'y passer; elles ont leur origine réelle dans les segments mêmes du noyau lenticulaire. De la même façon, les fibres de l'anse du noyau caudé sont fournies par la substance grise de la tête du noyau caudé, dans la région inférieure de ce centre, qui fait suite au putamen.

Nous ajouterons ici une remarque importante : sur les coupes 121 et 122, par exemple, il est facile de constater que la face inférieure du putamen est en rapport avec le prolongement inférieur et interne de la capsule externe (CE). La capsule externe ne renferme donc pas de fibres destinées à l'anse du noyau lenticulaire; et comme la tête du noyau caudé n'est que le prolongement antérieur du putamen, il serait inexact d'admettre que la face inférieure du noyau caudé fournit des fibres à l'anse. Le noyau caudé, jusqu'à son extrémité antérieure, est limité en dehors et en bas par la capsule externe; et s'il envoie des fibres à l'anse du noyau lenticulaire, sous la forme d'une lamelle blanche étalée à sa base, c'est que ces fibres pénètrent directement dans sa substance (ou en émergent), parmi les faisceaux de la capsule interne. De là résulte que l'anse du noyau caudé n'est visible dans les plans vertico-transversaux que sur un très petit nombre de coupes (fig. 122, 123, 124), c'est-à-dire seulement au niveau de sa convergence avec l'anse du noyau lenticulaire. Nous n'aurons plus, en étudiant les coupes de la planche suivante, qu'à indiquer la situation de l'anse du noyau caudé, mais sans pouvoir la montrer à l'état de faisceau ou de lame isolée.

ThA. La racine antérieure de la couche optique (fig. 121, 122, 123, 125, 126) forme la partie la plus inférieure et interne de la

capsule interne (CI, fig. 122). Elle est sectionnée ici à peu près perpendiculairement à sa direction : d'où sa teinte très foncée. Elle est plus étroite en bas et en dedans, qu'en haut et en dehors; cela tient à ce que les fibres de la couronne rayonnante du noyau caudé (RNC, fig. 121 et 122) la traversent de part en part, dirigées de dedans en dehors; outre les fibres de la couronne rayonnante du noyau caudé, il faut signaler aussi les fibres lenticulo-caudées comme ajoutant à l'épaisseur de la capsule interne. Celles-ci (LCf), plus inférieures et plus internes que les précédentes, sont dirigées également de dedans en dehors et d'avant en arrière. Les unes et les autres forment la striation blanche régulière de la capsule interne sur le fond franchement foncé de la racine antérieure du thalamus.

DF. Le pilier descendant de la voûte (fig. 121) s'enfonce dans la substance grise du troisième ventricule (SG) qui va bientôt se confondre avec la lame terminale (LAT, fig. 125). Pendant une petite portion de son trajet vertical, ce pilier descendant est libre dans la cavité ventriculaire avant de s'enfoncer dans la substance grise. En haut il se confond avec la voûte (TRI, fig. 122). Un peu plus en avant (fig. 123), il forme le bord le plus antérieur du ventricule moyen et rejoint en haut (fig. 123, 124, 125) le corps calleux (cc). Sur la coupe 126, le pilier descendant de la voûte (DF) représente le bord postérieur du septum lucidum (PEL); du moins il contribue à en former la portion blanche, car le septum lucidum est constitué par une masse grise (GSL), prolongement du noyau caudé qui remonte avec le pilier de la voûte vers le corps calleux (cc), et ferme en dedans le ventricule latéral. Lorsque la commissure antérieure apparaît (CA), le pilier antérieur est à peu près complètement épuisé. Il passe en effet en arrière de la commissure.

ThI. La racine inférieure du thalamus (fig. 121) remonte obliquement en haut et en arrière, en dehors du pilier descendant de la voûte (DF), pour aller se perdre dans le stratum zonale (ZS) où arrive, en sens inverse, le tænia (Tæ). Elle vient de l'espace perforé antérieur (EPA, fig. 122, 123) dont elle occupe maintenant toute l'épaisseur. Elle remonte de même, en faisceau compact, vers le tænia (Tæ, fig. 123), qui ne fait qu'un avec le stratum zonale (ZS, fig. 124), immédiatement en arrière de la commissure antérieure (CA). En dedans, elle est limitée par les fibres antéro-postérieures de la racine antérieure du thalamus (ThA). En avant, elle

est bornée par la substance grise du septum lucidum (GSL), qu'elle ne dépasse jamais.

Tæ. Les fibres les plus antérieures du *tænia* (fig. 121), parvenues en avant du noyau antérieur de la couche optique (qui n'est plus visible sur les coupes de cette planche), s'inclinent en bas et en dedans; elles forment ainsi le stratum zonale de la région thalamique la plus antérieure (ZS, fig. 121) et se mêlent, comme nous venons de le dire, avec la racine inférieure du thalamus (THI, fig. 121), dirigée de bas en haut et de dedans en dehors. On admet en général que le *tænia* rejoint ainsi le pilier descendant du trigone. Nous n'avons jamais constaté cette connexion; au contraire. Toujours nous avons vu le *tænia* pénétrer d'emblée dans le thalamus, entre le noyau antérieur et le noyau interne. D'ailleurs il suffit de jeter les yeux sur les coupes 121 et 122 pour s'assurer que les fibres les plus antérieures du *tænia* quittent le stratum zonale (ZS) pour pénétrer dans le noyau interne de la couche optique et se mêler aux fibres de la racine antérieure (ThA). Elles restent toutefois cantonnées (Tæ, fig. 122) à la partie interne de cette racine.

CA. La commissure antérieure, sur les coupes 121 et 122, est sous-jacente au *globus pallidus* (GLP, fig. 122). Sur la coupe 123

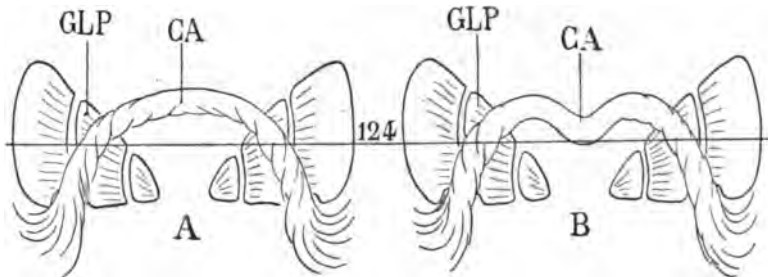


Schéma 190.

Projection horizontale des deux modes de disposition les plus communs de la commissure antérieure (CA). — GLP, le *globus pallidus*. La coupe 124 (disposition A) n'intéresse la commissure sur chaque hémisphère que sur un point de son parcours. La même coupe (disposition B) la divise sur deux points.

elle file obliquement en avant et en dedans, superposée à la racine olfactive externe (OLE), passe en dedans de l'anse du noyau caudé (ANC, fig. 125 et 124), et, devenant brusquement transversale, atteint la ligne médiane (CA, 124, 125, 126), au-dessus de la lame terminale (LAT, fig. 125, 126). On peut se demander comment il se fait

qu'elle soit visible à la fois (fig. 124) sous le globus pallidus et sur la ligne médiane, puisqu'elle décrit un arc à concavité antérieure. Ici deux mots d'explication sont indispensables.

La commissure antérieure décrit souvent un arc à convexité antérieure régulière; mais, non moins souvent, elle s'avance de chaque côté de la ligne médiane, au-dessus de l'espace perforé antérieur, de façon à décrire deux convexités latérales. Si la convexité antérieure est régulière, la coupe 124 intéressant à la fois le globus pallidus (GLP) et la commissure antérieure (CA) ne divisera cette dernière que sur un point de sa courbe. Si, au contraire, la double convexité latérale existe, la coupe 124 passant par le globus pallidus (GLP) pourra intéresser la commissure antérieure sur deux points de son trajet : d'abord sous le *globus pallidus*, puis sur la ligne médiane. Tel est le cas (très fréquent d'ailleurs) qui s'est présenté sur le cerveau que nous étudions actuellement.

Mais la commissure antérieure ne décrit pas seulement cette double courbe. En même temps qu'elle s'éloigne transversalement

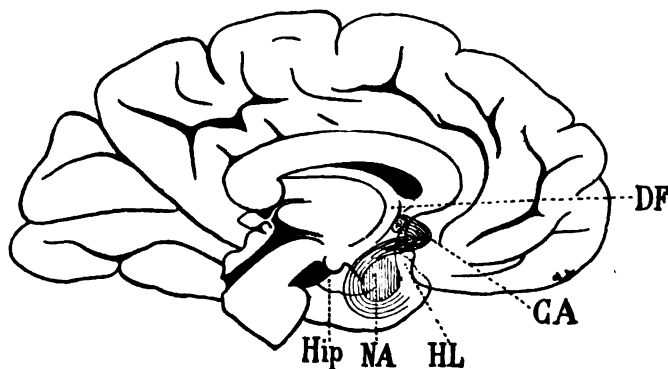


Schéma 191.

Trajet d'ensemble de la commissure antérieure (CA), vue de profil. Elle est sectionnée sur la ligne médiane, juste au devant du pilier descendant du trigone (DF). Elle descend dans le lobe temporal en passant derrière l'espace perforé; elle s'insinue sous le noyau amygdalien (NA), au point de jonction de la circonvolution de l'hippocampe (Hip) et du lobule de l'hippocampe (HL).

de la ligne médiane, elle s'abaisse vers l'espace perforé (fig. 125), qu'elle n'atteint d'ailleurs jamais. Tantôt elle s'incline insensiblement à partir de la ligne médiane, tantôt elle plonge brusquement en bas, en dehors et en arrière. On peut alors représenter l'ensemble

de son trajet par le schéma ci-dessus, où elle est vue par transparence.

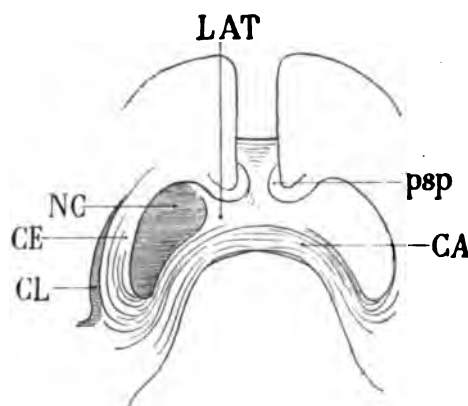
Sur les coupes 124, 125, 126, la commissure antérieure est située au-dessus d'une masse grise que nous connaissons, et qui n'est autre que la lame terminale (LAT). Dans l'épaisseur de cette masse grise, arrivent de bas en haut, c'est-à-dire de l'espace perforé à la commissure, deux tractus blancs (OLC) qui sont des faisceaux de fibres issues de la racine moyenne du nerf olfactif (fig. 124, 125, 126, OLC). On sait que chez certains animaux le développement de ces tractus est considérable. On a, jusqu'à Meynert, hésité sur leur existence ou sur leurs rapports chez l'homme. Nous en avons toujours constaté la présence, sans exception, et leur terminaison dans la commissure à un demi-centimètre de la ligne médiane nous paraît un fait d'une absolue constance.

La plupart des anatomistes admettent avec Meynert que la commissure antérieure fournit des fibres commissurales aux circonvolutions inférieures de l'hémisphère, y compris les occipitales. Nous ne contesterons pas que certaines fibres, venues de la commissure antérieure, se dirigent vers le bord inférieur des circonvolutions temporales, particulièrement de la troisième occipito-temporale, et même qu'un très petit nombre d'entre elles parviennent ainsi jusqu'au voisinage du pôle occipital. Mais le rôle anatomique de la commissure antérieure n'est pas d'établir une connexion commissurale entre les circonvolutions postérieures. L'immense majorité de ses fibres — autant dire la presque totalité — dès leur sortie du canal sous-lenticulaire, se réfléchissent de dehors en dedans pour gagner, ainsi que nous l'avons dit, le lobule de l'hippocampe où elles se terminent. Quelques-unes vont plus loin en arrière, mais nous doutons que leur nombre soit bien considérable. Sur la ligne médiane, elle n'est déjà pas, chez l'homme du moins, un faisceau si important. On a peine à se figurer qu'elle fournisse à une si grande étendue de l'écorce, quand on la retrouve presque tout entière, épanouie à la surface du noyau amygdalien, dont la sépare seulement la racine inférieure du thalamus.

Tous les anatomistes qui ont étudié de près la commissure antérieure sur le cerveau humain ont cherché à suivre le trajet de ses fibres sur les coupes horizontales en série. Tous ont remarqué que ce faisceau, remarquablement compact dans la gouttière de Gratiolet devient impossible à suivre à partir du moment précis où il sort

de cette gouttière; presque tous ont admis que la commissure antérieure se disperse, à cet endroit même, et projette ses fibres divergentes sur toutes les circonvolutions temporo-occipitales. Si, au lieu d'étudier la commissure antérieure sur les coupes horizontales, on l'étudie sur les coupes verticales, on s'aperçoit que la difficulté réside simplement dans ce fait que la commissure change brusquement de direction : Il n'y a donc pas à chercher ses fibres sur le prolongement de sa direction primitive; elles n'y sont pas, ou elles y sont en si petit nombre qu'elles ne peuvent plus être différenciées. Ce n'est pas tout : en même temps qu'elle change de direction, elle change de forme. Cylindrique dans la gouttière de Gratiolet, elle devient lamellaire à la partie interne, inférieure et externe du noyau amygdalien. De là, en apparence, la complication extrême de ses rapports. Mais ce n'est pas seulement à la totalité de la région occipito-sphénoïdale que la commissure antérieure est censée abandonner des fibres : c'est aussi à la capsule externe. Il faut reconnaître que la partie la plus inférieure de la capsule externe renferme des fibres d'une dissection très difficile et qui semblent provenir effectivement de la commissure antérieure au moment où

Projection horizontale de la commissure antérieure (CA). — LAT, la lame terminale située



juste au devant de la commissure, et en contact avec le pédoncule du septum lucidum (psp). La commissure antérieure se réfléchit d'arrière en avant, dès qu'elle est arrivée à l'extrémité de son trajet en fer à cheval. Elle se place entre la face externe du noyau caudé (NC) dont on a représenté ici la base, et l'avant-mur (CL). Elle est donc immédiatement sous-jacente à la capsule externe (CE) dont elle suit la direction. Mais elle abandonne aussi quelques fibres à la région occipitale : ce sont les fibres qui suivent le trajet primitif des branches du fer à cheval.

Schéma 192.

celle-ci émerge du canal de Gratiolet. Mais nous venons de dire qu'aussitôt après sa sortie du canal sous-lenticulaire la commissure se réfléchissait presque tout entière de haut en bas et de dehors en dedans vers la région amygdalienne. Si quelques fibres gagnent la

capsule, ce sont des fibres égarées et en très petit nombre. Au contraire, il est très vraisemblable que la commissure antérieure envoie des fibres à la capsule externe, non pas dès sa sortie du canal de Gratiolet, mais dès son entrée dans ce canal, à quelques millimètres en dehors de la ligne médiane. Le canal de Gratiolet est un canal lymphatique périvasculaire, dont l'origine théorique sur le cerveau adulte, et réelle sur le cerveau embryonnaire, est une gaine de l'artère lenticulo-striée. Or, la commissure antérieure repose sur l'espace perforé, juste au-dessus de la pénétration des artères lenticulo-striées dans la substance cérébrale. A ce niveau, d'autre part, la capsule externe se confond avec les fibres inférieures du rostrum qui s'étalent au-dessus de l'espace perforé. On voit donc les relations d'étroite contiguïté qui existent entre tous ces faisceaux. Reste à savoir s'il faut les considérer comme des relations de continuité.

La vérité nous semble être la suivante : si la commissure antérieure envoie des fibres à la capsule externe dès avant sa pénétration dans le canal de Gratiolet, celles-ci sont assurément très peu nombreuses. Mais ce qui est certain, c'est que la capsule reçoit la presque totalité des fibres de la lame terminale (LAT, fig. 126). Or la lame terminale est, elle aussi, une commissure, la plus antérieure de toutes. Qui plus est, la véritable commissure antérieure n'en est qu'une partie, anatomiquement isolée et fonctionnellement spécialisée.

cc. **Le corps calleux** (fig. 123, 124, 125, 126) (voy. pl. XXX, p. 385).

TRI. **Le trigone cérébral** (fig. 122, 125) se confond avec le pilier descendant de la voûte (DF, voy. plus haut).

PEL. **Septum lucidum.**

CIA. **Le segment antérieur de la capsule interne** (fig. 122); à sa partie supérieure et externe, renferme les fibres de la couronne rayonnante du noyau caudé (RNC, fig. 122); à sa partie moyenne les fibres lenticulo-caudées (LCf, fig. 123); à sa partie inférieure et interne, la racine antérieure du thalamus (ThA, fig. 121, 122, 123). Cette dernière nous est connue.

LCf. **Les fibres lenticulo-caudées** (fig. 122) se confondent insensiblement avec la couronne rayonnante du noyau caudé, en haut

et en dehors (RNC). Au contraire, en bas et en dedans elles présentent des rapports que nous n'avons pas encore observés. Nous savons seulement qu'elles forment la striation blanche du segment antérieur de la capsule interne (CIA); le fond noir sur lequel se détachent ces stries est constitué par la masse des fibres de la racine antérieure du thalamus (ThA), qui se portent en avant et en dehors, entre le noyau caudé (NC) et le noyau lenticulaire (GLP, fig. 125). Or il est facile de voir que les stries lenticulo-caudées, dirigées en bas et en dehors au milieu de la substance foncée de la racine thalamique antérieure (ThA, fig. 125), proviennent non-seulement du noyau caudé (NC), mais aussi d'une région intermédiaire entre le noyau caudé (NC) et le pilier descendant de la voûte (DF). Cette région intermédiaire (GSL, fig. 125) est la substance grise du septum lucidum.

Nous savons qu'elle fait partie intégrante de la tête du noyau caudé; qu'elle n'est, en quelque sorte, que la réflexion du noyau caudé sur la face externe du septum lucidum. Elle fournit donc, comme le noyau caudé lui-même, des fibres au faisceau lenticulo-caudé que nous avons déjà étudié; or nous avons vu que parmi les fibres lenticulo-caudées, il en est qui gagnent le pied du pédoncule sans traverser le noyau lenticulaire. Celles qui émergent de la substance grise du septum sont de ce nombre. Il est aisé de constater, d'ailleurs, qu'elles rejoignent l'anse du noyau lenticulaire (ANL, fig. 124) au moment où celle-ci passe d'avant en arrière en dedans du globus medialis.

ANC. L'anse du noyau caudé (fig. 122, 123) représente donc, au-dessous du noyau caudé, l'anse de fibres blanches qui fait suite à l'anse du noyau lenticulaire (ANL, 122) au-dessous de la racine antérieure du thalamus (ThA) et au-dessous de la substance grise du septum. Elle traverse en partie la racine antérieure du thalamus. Elle sort du noyau caudé et de la substance grise du septum, immédiatement en avant des fibres les plus antérieures du tænia (Tæ, fig. 126).

RNC. La couronne rayonnante du noyau caudé (fig. 121), limitée en dehors par le claustrum (CL), en dedans par le putamen (PUT), se moule sur la convexité inférieure et externe de ce noyau; elle s'étend transversalement au-dessous de lui, passe de dehors en dedans sous la commissure antérieure (CA), et atteint l'espace perforé antérieur

où l'on reconnaît les trous vasculaires de l'artère lenticulo-striée. Mais elle n'arrive pas jusqu'à la surface de l'espace perforé; elle en est séparée par le noyau de l'anse (GAP). Celui-ci est réduit à une minceur extrême, et même il est dissocié par places, si bien que la capsule paraît se confondre avec la substance blanche de l'espace perforé antérieur; cela tient à ce que les fibres de l'espace perforé ont, sur les coupes de cette planche, une direction transversale approximativement parallèle à la sienne. Nous verrons plus loin que l'espace perforé est constitué par les fibres du fasciculus uncinatus (FU). Cela même ne fait que confirmer ce que nous avons déjà dit relativement à la situation du fasciculus uncinatus par rapport à la capsule externe : *le fasciculus uncinatus est toujours sous-jacent à la capsule externe.*

LFS. La capsula extrema (fig. 123) augmente de largeur. Ses fibres inférieures, dirigées d'arrière en avant, sont accolées à la partie externe du fasciculus uncinatus (FU) et se perdent dans l'extrémité antérieure du claustrum.

FU. Le fasciculus uncinatus (fig. 121) sous-jacent à la capsule externe est séparé de cette lame blanche par le prolongement inféro-interne du claustrum (CL). Sur les coupes 122, 123, 124, le claustrum disparaît peu à peu de la face inférieure du putamen. Le fasciculus uncinatus n'est plus alors aussi nettement séparé de la capsule, et il s'entre-croise avec les fibres les plus inférieures de celles-ci (fig. 124, 125, 126). Mais la capsule conserve toujours sa place au-dessus du fasciculus uncinatus.

Le fasciculus uncinatus, à partir de là, se divise *toujours* en deux faisceaux secondaires : l'un, externe, s'avance en haut et en dehors vers l'insula, où il se mêle à la capsula extrema (LFS, fig. 126); l'autre interne, se porte obliquement en bas et en dedans vers l'espace perforé antérieur, où il se croise avec les fibres de la racine externe olfactive (OLE, fig. 124). Mais le plus grand nombre des fibres de ce faisceau continuent leur course en dedans et en avant, et nous les retrouverons sur les coupes de la planche suivante.

Cin. Le cingulum (fig. 122, 124).

FCF. Le faisceau compact du fornix (fig. 124) présente une disposition que nous avons déjà signalée : il se compose de deux couches : une inférieure, claire, adjacente au cingulum; une supérieure foncée, lamellaire, qu'on retrouve sur les coupes 123, 124,

125, 126; la couche supérieure ne renferme évidemment que des fibres antéro-postérieures. Il est difficile de dire si elles appartiennent au faisceau compact ou au faisceau diffus (FDF).

FDF. Le faisceau diffus du fornix (fig. 124) se rapproche du corps calleux. Jusqu'à présent il avait été horizontal; nous le voyons redevenir vertical. Cela tient à qu'il s'infléchit en avant et en bas

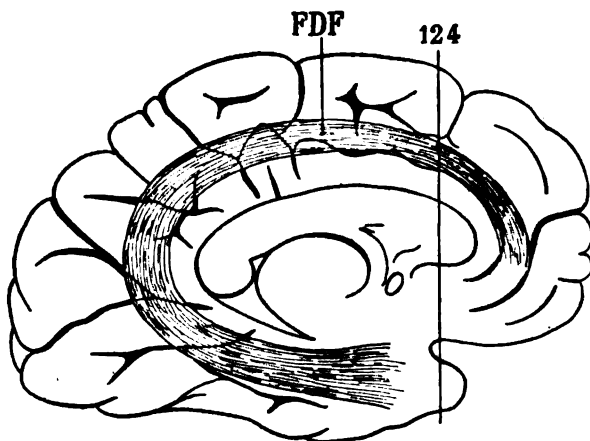


Schéma 195.

Profil de l'hémisphère gauche (face interne) montrant le trajet du faisceau diffus du fornix (FDF) et son inflexion en avant au niveau de la coupe vertico-transversale 124.

au fur et à mesure que s'accuse la courbure antérieure du corps calleux qu'il accompagne. Dans le lobe sphénoïdal, ce faisceau (FDF, fig. 123) s'épanouit en tous sens au-dessous de l'isthme gris fronto-sphénoïdal (schéma 124).

CO. Le faisceau du centre ovale (fig. 124) présente ici son maximum d'épaisseur. Outre les fibres qu'il envoie dans la direction du lobe frontal et du lobe pariétal, nous voyons qu'il se continue sans démarcation tranchée avec la capsule externe (CE, fig. 124, 126).

BO. La bandelette optique (fig. 121) arrive sur la ligne médiane au chiasma.

CH. Chiasma optique (fig. 122, 125) adhère par sa face supérieure avec la substance grise de la lame terminale (LAT, fig. 125)

OLC. Les fibres olfactives de la commissure (fig. 123, 124, 125, 126), que nous avons déjà mentionnées, venues d'avant en arrière

à la surface de l'espace perforé, s'élèvent obliquement en dedans pour rejoindre la commissure antérieure.

OLM. La racine olfactive moyenne (fig. 124), représentée par un faisceau bien compact et dirigé d'avant en arrière, traverse la substance grise de l'espace perforé antérieur, puis se porte obliquement en haut et en dedans, vers la substance grise de la lame terminale où elle s'épuise (OLM, 125); mais il est probable qu'elle abandonne des fibres assez nombreuses à la commissure antérieure.

OLE. La racine olfactive externe (fig. 123, 124) se porte d'avant en arrière et de dedans en dehors vers la partie la plus externe de l'espace perforé.

PLANCHE XXXII

COUPES VERTICO-TRANSVERSALES PASSANT PAR LA LAME TERMINALE
ET LA PARTIE POSTÉRIEURE DU ROSTRUM

Écorce.

Dans la région frontale, le pli de communication entre la troisième circonvolution et la deuxième ($F^2 F^2$, fig. 127) s'isole et se fond insensiblement avec la troisième frontale (F^3 , fig. 129).

La seule particularité à signaler à la face externe réside dans la bifurcation de la scissure de Sylvius. On voit, sur la coupe 130, la branche postérieure cette scissure (S'), ou grande branche, s'enfoncer vers l'insula dont la circonvolution la plus antérieure (IN, fig. 130) forme une languette accolée à la troisième frontale (F^3). L'anfractuosité profonde qui sépare ce pli de l'insula et la troisième frontale (F^3) est la branche verticale de Sylvius (S''').

Mais ce n'est pas tout : la fosse de Sylvius, au fond de laquelle apparaît le pôle de l'insula (PI, fig. 127), se prolonge en bas et en dedans au-dessus du lobe temporal, et n'est arrêtée que par l'isthme gris fronto-sphénoïdal (IFS). D'autre part, l'espace perforé antérieur (EPA, fig. 127) s'enfonce de dedans en dehors vers la même bande grise. Le cul-de-sac de l'espace perforé, à ce niveau, est le commencement de la vallée de Sylvius (S , fig. 127). Lorsque, sur des coupes

plus antérieures (128, 129, etc.), la section aura laissé derrière elle l'isthme gris fronto-sphénoïdal, la vallée de Sylvius (S, fig. 129) sera divisée dans toute son étendue transversale, et le lobe temporal sera séparé du reste de l'hémisphère.

La paroi supérieure de la vallée de Sylvius (S) est formée par le pôle de l'insula en dehors (PI, 128) et, plus en dedans, par le prolongement orbitaire de la troisième frontale (F³, 129).

Enfin, sur la coupe 132, on voit se détacher de cette portion orbitaire de la troisième frontale une grande presque île de substance grise correspondant au cap de cette circonvolution (CAP). A la surface, le cap est limité en haut par la fosse de Sylvius, en bas par la vallée de Sylvius.

La face interne de l'hémisphère (fig. 127) ne diffère pas d'abord de ce qui a été vu et décrit jusqu'à présent. Mais à partir de la coupe 129, on voit le corps calleux se réfléchir au-dessous du septum lucidum (PEL) pour former bientôt le *rostrum* (ROS, fig. 131). Toutes les parties qui se trouvaient au-dessus du corps calleux se réfléchissent comme lui, et se superposent au-dessous du rostrum, dans le sens inverse de celui qu'elles occupaient au-dessus du corps calleux. Ainsi, le sinus du corps calleux (sC, fig. 130), qui séparait le corps calleux de la circonvolution limbique (C), sépare le rostrum (ROS, fig. 132) du tubercule de jonction (TJ); nous savons que le tubercule de jonction est l'extrémité postéro-inférieure de la circonvolution limbique.

Au fond du sinus se trouvait le *tænia tecta*; il apparaît aussi à la face inférieure du rostrum (tec, fig. 132). La scissure limbique (L) réduite à une faible incisure au-dessous du rostrum (fig. 131, 132) occupe cependant sa place, entre la circonvolution limbique ou tubercule de jonction (TJ, fig. 132) et le gyrus rectus (GR) ou première circonvolution frontale réfléchi.

Ces rapports, qui sont d'une telle simplicité qu'il peut sembler inutile de les énumérer, doivent être toujours présents à l'esprit lorsqu'on veut étudier sur les coupes vertico-transversales de cette région le trajet des faisceaux profonds.

La face inférieure du lobe frontal passe directement de la face externe à la face interne par la vallée de Sylvius. L'espace perforé antérieur (EPA, fig. 127) qui fait suite à la lame terminale (LAT) se prolonge, à partir de la coupe 128, dans la vallée de Sylvius (S).

L'espace perforé (fig. 128) est sectionné au niveau même de l'épa-

nouissement des racines olfactives. A partir de la coupe 129 il n'existe plus : il est remplacé par le bord le plus postérieur du lobule orbitaire. Ce bord postérieur est formé par la portion orbitaire de la troisième circonvolution frontale (F^3) à l'extrémité interne de laquelle s'enfonce le sillon olfactif interne (*Soi*).

Soi. Le sillon orbitaire interne sépare la troisième circonvolution du gyrus rectus (GR).

Cavité ventriculaire.

Elle est assez régulièrement triangulaire. La paroi supérieure est formée par la face inférieure du corps calleux ; la paroi inférieure par le noyau caudé (NC), et la paroi interne par le septum lucidum (PEL, fig. 130) et la face supérieure du rostrum (ROS).

Substance grise.

NC. Le noyau caudé (fig. 128, 129, 130 et suiv.), après avoir atteint sa dimension maximum, diminue rapidement de volume.

PUT. Le putamen (fig. 127, 128) se rapproche toujours davantage du noyau caudé (NC), avec lequel il se fusionne en bas et en dedans : de cette fusion résulte la gouttière de substance grise homogène, au fond de laquelle s'enfonce la racine antérieure du thalamus (ThA, fig. 129). Sur les coupes vertico-transversales en série, pratiquées d'arrière en avant, le putamen disparaît toujours avant le noyau caudé ; c'est ce qu'on observe sur les coupes 131 et 132.

GAP. Le noyau de l'anse (fig. 127), sous-jacent au putamen (PUT) et à l'anse du noyau lenticulaire (ANL, 127, 128) se continue ici, en haut et en dedans, avec la substance grise du septum (GSL, fig. 127). Puis, lorsque le septum disparaît, remplacé par l'écorce du tubercule de jonction (TJ, fig. 130), ce noyau de l'anse se confond définitivement avec le noyau caudé (NC, fig. 130). Il est, à sa partie inférieure, toujours strictement limité par la capsule externe (CE, fig. 127, 128, 129).

GSL. La substance grise du septum (fig. 127) monte sur la paroi externe de la cloison et est arrêtée en avant par le pédoncule du septum.

LAT. La lame terminale (fig. 127), blanche sur la ligne médiane, foncée en dehors, reçoit dans sa substance grise les fibres de la racine olfactive moyenne (OLM, 127).

GS. La pyramide grise de Sœmmering (fig. 127) est un noyau confondu en arrière avec la substance grise de la lame terminale; on le distingue difficilement sur les coupes verticales; il est situé d'ailleurs en avant et en dehors de la lame verticale proprement dite, immédiatement en arrière du faisceau compact du fornix (FCF, fig. 128), réfléchi sous le rostrum du corps calleux (ROS, fig. 131).

CL. Le claustrum (fig. 129) s'amincit progressivement et disparaît, sans présenter aucune connexion avec l'écorce de Sylvius.

GBO. Le ganglion basal optique est un petit groupe de cellules, à peine visible à l'œil nu, qui se trouve immédiatement en avant et au-dessus du chiasma optique (fig. 128). On ne le distingue pas encore sur la coupe 127; on ne le distingue plus sur la coupe 129. Il est comme perdu dans la substance grise du troisième ventricule, à la base de la lame terminale (LAT); il fait même partie de la substance grise de la lame terminale: ce qu'on appelle *lame terminale* étant un feuillet de substance grise recouvert, en avant, d'un feuillet commissural de substance blanche.

Substance blanche.

OLM. La racine olfactive moyenne (fig. 127, 128) se termine dans la substance grise de la lame terminale (LAT) au-dessus du ganglion basal optique (GBO, 128).

ANL. L'anse du noyau lenticulaire (fig. 127, 128) n'apparaît plus que sous l'aspect d'une petite crête blanche à la partie inférieure du putamen. Cette crête se compose de faisceaux délicats, dont la direction est la même que celle de l'anse sur les coupes précédentes. Elle est presque au contact de la racine antérieure du thalamus (ThA); c'est dans cette partie inférieure de la racine antérieure du thalamus qu'il faut chercher, sur les coupes horizontales, l'anse du noyau caudé (ANC). On voit que l'anse du noyau lenticulaire et l'anse du noyau caudé, confondues à la partie inférieure du corps strié, ne forment pas la limite de ce ganglion. Elles sont séparées de la capsule externe (CE) par le prolongement temporal

du putamen, ou ganglion de l'anse pédonculaire (GAP), dont nous avons précédemment signalé l'épaississement.

ANC. L'anse du noyau caudé (fig. 127) occupe le fond de la gouttière lenticulo-caudée parcourue par la racine antérieure du thalamus (ThA). Comme nous savons que la direction de cette racine est la même que celle des fibres de l'anse caudée, il est difficile de faire la différence des faisceaux de l'anse et des faisceaux de la racine.

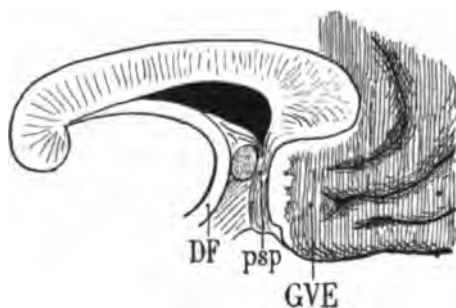
ThA. La racine antérieure du thalamus, bien nettement circonscrite, en dedans par le noyau caudé (NC, fig. 128) et en dehors par le putamen (PUT), montre la même striation que sur les coupes précédentes. Elle est en effet traversée par les fibres lenticulo-caudées (LCf, fig. 128, 131). Mais la couronne rayonnante du noyau caudé n'est plus visible. Il en résulte que la capsule interne a perdu l'épaisseur qu'elle avait dans les régions plus postérieures. La racine antérieure du thalamus constitue ici, à elle toute seule, ou peu s'en faut, le segment antérieur de la capsule interne. On la voit même se prolonger au delà de la capsule proprement dite, dans le centre ovale (ThA, fig. 130) où sa striation persiste. La coupe vertico-transversale de ses fibres se présente sous la forme d'un croissant à concavité interne (fig. 130), embrassant l'angle supéro-externe du ventricule latéral, et se terminant en pointe effilée dans l'épaisseur du corps calleux (cc). Comme le bord externe de ce croissant est le plus nettement arrêté, il faut en conclure que les fibres externes de la racine antérieure du thalamus sont, parmi les conducteurs de ce faisceau, ceux qui se portent le plus loin en avant. Il est présumable qu'elles aboutissent aux deux premières circonvolutions frontales, et que la troisième, en tout cas, n'en reçoit rien ou presque rien.

Lorsque les coupes passent au devant du putamen et n'intéressent plus que le noyau caudé (NC, fig. 132), la racine antérieure du thalamus se confond en dehors avec la substance blanche de la capsule externe; mais elle conserve sa teinte foncée, et quoique très diminuée d'épaisseur, elle poursuit son trajet en avant et en dehors au milieu des fibres entre-croisées du centre ovale.

PEL. Le septum lucidum ou pellucidum, ou cloison transparente (fig. 127), s'étend verticalement entre le corps calleux (cc) et la substance grise du septum (GSL). On sait qu'il se compose de deux lames blanches accolées, laissant entre elles un intervalle libre. Ici

la coupe sagittale qui a séparé les deux hémisphères a passé exactement par cet intervalle libre, improprement appelé le ventricule de la cloison, ou, plus improprement encore le cinquième ventricule. On ne distingue donc sur les coupes vertico-transversales que la moitié du septum lucidum. Sur la figure 127 il se compose de deux parties : une inférieure, volumineuse et toute de substance grise (GSL); une supérieure, mince et formée de substance blanche (PEL). La substance grise, sur la coupe suivante (128), a reçu la petite trainée grise que nous avons appris à connaître sous le nom de *lamina tecta* (fig. 128, *tec*). Plus en avant, celle-ci, toujours située à la base du septum, se confond avec l'écorce du tubercule de jonction (TJ, fig. 129). Quant à la lame blanche du septum proprement dit (PEL, fig. 131), elle s'enfonce à la partie externe de l'écorce cérébrale en dehors du septum pour former la capsule externe (CE).

psp. Le pied du septum lucidum dont nous avons étudié le trajet à la surface du cerveau (voy. *Introd.*) provient de la partie la plus inférieure du septum (psp, fig. 131). Il est même placé au-dessus et en arrière du rostrum du corps calleux (ROS). Sur cette coupe (131) il se porte en bas, accolé au gyrus vestibuli (GVE) et au gyrus rectus (GR), et limité en dehors par l'expansion la plus anté-



Vue de profil du pied du septum lucidum à la face interne de l'hémisphère gauche.

DF, pilier descendant de la voûte;

GVE, gyrus vestibuli, recouvert à sa partie postérieure par la couche blanche de la substance réticulaire;

psp, pédoncule du septum lucidum.

Schéma 194.

rieure du cingulum (*Cin*). La série des coupes que nous étudions, procédant d'arrière en avant, il nous faut remonter aux figures 129 et 128 pour mieux suivre le trajet du pied du septum d'avant en arrière. On le voit sur la coupe 129 occuper une situation analogue à celle qu'il occupe sur la coupe 131; c'est-à-dire qu'il descend de la cloison transparente, entre l'écorce du tubercule de jonction (TJ)

et le cingulum (*Cin*). En haut il prend naissance directement dans la cloison. En bas, il semble se perdre dans le manteau du gyrus rectus (GR), immédiatement en dedans du sillon orbitaire interne (*Soi*). Mais en réalité il ne se termine pas là. En effet, plus en arrière (fig. 128), il se dirige vers l'espace perforé antérieur (EPA), à la surface duquel il va arriver bientôt, après avoir croisé les fibres les plus internes de la capsule externe (CE, fig. 127). Dans cette partie de son trajet (fig. 128 et 127) il est situé entre les fibres de la racine moyenne du nerf olfactif (OLM) et le cingulum (*Cin*). C'est là qu'il croise en diagonale l'espace perforé, où il représente la *bandelette diagonale*, à laquelle Broca attribuait un rôle si important dans l'appareil olfactif des *animaux osmatiques*. Au niveau de la coupe 127 et sur les coupes précédentes, il est impossible de l'isoler, attendu que ses fibres sont transversales, comme toutes celles de l'espace perforé antérieur (EPA), et par conséquent se confondent totalement par leur couleur avec ces dernières. Mais il y a tout lieu de supposer qu'il rejoint, en dehors de l'espace perforé, la bandelette sous-lenticulaire (BSL) et, de là, la bandelette sous-optique, pour se joindre aux fibres rayonnantes du faisceau sensitif.

cc. Le corps calleux (fig. 127) est d'abord disposé comme sur toutes les coupes précédentes, c'est-à-dire qu'il forme la voûte de la corne frontale du ventricule et qu'il se divise en dehors en deux lames : une supérieure se confondant avec le centre ovale, une inférieure aboutissant à la couronne rayonnante du noyau caudé

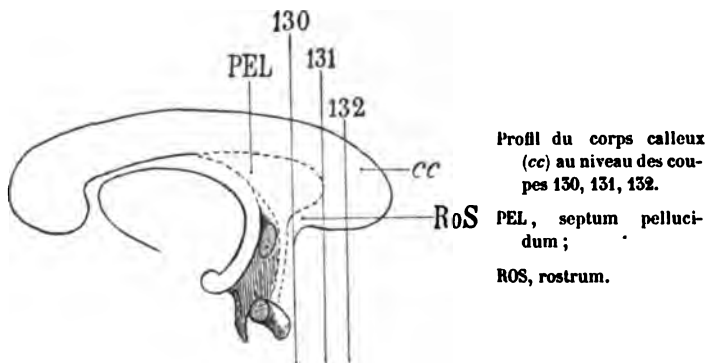


Schéma 195,

(RNC, fig. 129). Mais à partir de la coupe 130 les rapports du corps calleux présentent des modifications très considérables. Comme on

le voit sur le schéma 195, la coupe 130 passe à l'extrémité la plus antérieure du septum lucidum; et la coupe 131 passe au devant de l'insertion du septum lucidum sur la concavité postérieure du corps calleux, c'est-à-dire à travers le corps calleux lui-même. De ce fait, la hauteur du corps calleux sur la coupe est presque doublée, puisque le couteau l'entame au-dessus et au-dessous du septum : la partie inférieure s'appelle le *rostrum* ou bec du corps calleux (ROS, 132). En général on n'étudie que la partie superficielle du bec, celle qu'on aperçoit, lorsque, le cerveau étant placé sur sa convexité, on écarte les deux hémisphères frontaux. Mais ce qu'il faut entendre par bec du corps calleux ou *rostrum*, c'est la totalité du corps calleux réfléchi sous le septum lucidum. D'ailleurs le nom de *rostrum* ne peut s'appliquer qu'à une partie présentant une forme de bec; et telle est, en effet, la partie réfléchie du corps calleux, envisagée dans son ensemble, sur la face interne des hémisphères, depuis le genou jusqu'à l'espace perforé antérieur.

ROS. Le *rostrum* du corps calleux (fig. 131, 132) représente en avant l'inflexion de la grande commissure inter-hémisphérique, représentée en arrière par le splénium. La section sagittale du rostrum (schéma 196) figure assez bien la forme générale et la cour-

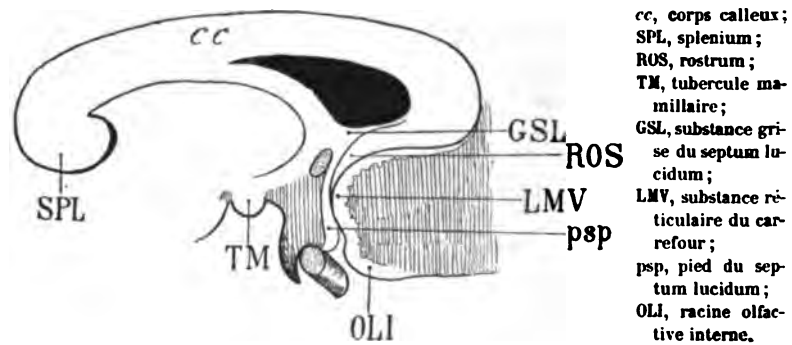
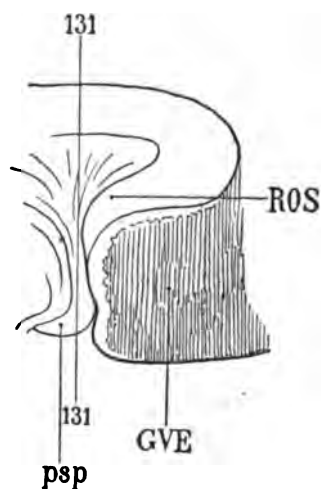


Schéma 196.

bure d'un bec de rapace, avec une convexité postérieure et une concavité antérieure. La convexité est enveloppée par le pied du septum lucidum (psp, schéma 197); la concavité embrasse la substance réticulaire du carrefour (LMV) avec laquelle elle se confond : elle n'en est séparée que par un sillon tout à fait superficiel. Nous savons, du reste, que la substance réticulaire du carrefour, tout

comme la substance réticulaire de la corne d'Ammon, n'est autre chose que la couche la plus superficielle du corps calleux, ou, pour parler plus exactement, l'épanouissement cortical des bandelettes de Lancisi (voy. *Introd.*). Donc il va de soi que la concavité antérieure du rostrum (qui fait suite à la face supérieure du corps calleux) se confond avec la substance réticulaire du carrefour (qui fait suite aux nerfs de Lancisi). Mais ce qu'il faut constater surtout dans cette région, comme un fait d'importance capitale pour la compréhension de ce qui va suivre, c'est que le pédoncule du septum lucidum (psp) se prolonge à la surface de l'espace perforé, c'est-à-dire à la surface du cerveau, tandis que le bec du corps calleux s'insinue dans la profondeur, sur les parties latérale et supérieure de l'espace perforé, sans arriver jusqu'à la surface. Les seuls rapports qu'il ait avec la surface sont ceux qu'il affecte avec la substance réticulaire du carrefour (LMV). Le schéma précédent fait voir ce dont il s'agit.

Sur la coupe 131, le rostrum (ROS) situé au-dessous du pied du septum lucidum (psp), et à peu près confondu avec ce dernier,



Profil de la région du rostrum au niveau de la coupe vertico-transversale 131.

Les fibres du rostrum (ROS) se confondent en apparence avec celles du pied du septum (psp).

GVE, gyrus vestibuli.

Schéma 197.

s'incline en bas et en dehors; mais presque aussitôt, ses fibres devenues verticales, accolées au *gyrus vestibuli* (GVE) se mêlent avec celles du pied du septum (psp); et leur différenciation devient à peu près impossible. Il est vrai que dans cette partie la plus postérieure du rostrum la véritable direction des fibres calleuses n'est

pas facile à reconnaître. Mais un peu plus en avant (fig. 152) elles apparaissent avec plus de netteté; elles sont obliques en bas, en arrière et en dehors. Déjà sur la coupe précédente on les voit s'insinuer sous la tête du noyau caudé (NC) en dehors du cingulum (*Cin*), tandis que le pied du septum (*psp*) reste accolé au gyrus vestibuli (*GVE*). Une fois qu'elles ont doublé la convexité inférieure du noyau caudé, de dedans en dehors, elles remontent à sa face externe et forment ainsi la partie la plus antérieure de cette lame blanche (*CE*).

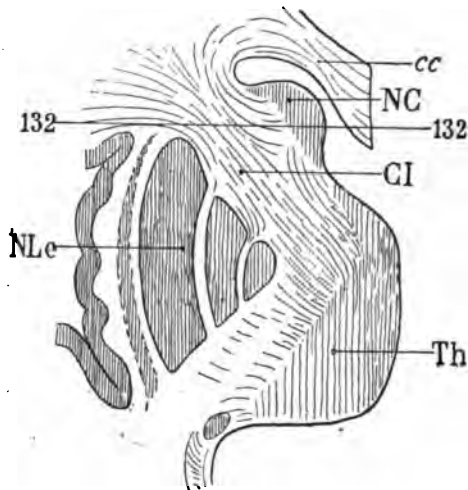
CE. La capsule externe (fig. 128), large à la face externe du putamen (*PUT*), mince à la face inférieure de ce noyau, est toujours limitée en bas par le fasciculus uncinatus (*FU*). Elle forme au-dessous du putamen une anse véritable, dont les fibres les plus internes (*CE*, fig. 150, 151) gagnent le rostrum (*ROS*) avec lequel elles se confondent. Lorsque le putamen a disparu, c'est-à-dire lorsque les coupes (fig. 152) passent au devant de l'extrémité antérieure de ce noyau, la capsule externe ne peut plus être distinguée du fasciculus uncinatus (*FU*, 152), ni même de la capsula extrema (*LFS*). Toutes les fibres de cette région sont en effet dirigées de dehors en dedans. Toutes convergent transversalement, de dehors en dedans, vers l'espace perforé antérieur ou vers le fond du sillon olfactif interne (*Soi*, fig. 150). La capsule externe semble même mêler ses fibres avec celles de la capsule interne (*CI*, fig. 152) qui s'épanouit dans le centre ovale du lobe frontal.

LFS. La capsula extrema (fig. 152), dont les rapports ne peuvent être précisés qu'autant qu'elle est limitée en dedans par le claustrum, devient impossible à reconnaître à partir du moment où l'avant-mur a disparu. Sa coloration, toutefois, permet d'affirmer qu'elle se compose de fibres verticales ou transversales; les verticales sont des fibres d'association entre l'insula et le lobe frontal; les transversales sont des fibres d'association entre le pôle de l'insula (*PI*, fig. 152) et le lobule orbitaire.

LCf. Les fibres lenticulo-caudées (fig. 128) représentent, avec la racine antérieure du thalamus (*ThA*), le segment antérieur de la capsule interne. Elles deviennent de moins en moins nombreuses à mesure que la coupe traverse des régions plus antérieures du putamen (*PUT*, fig. 151). Puis, lorsque le putamen a disparu (fig. 152), la capsule interne (*CI*) n'est plus représentée que par la racine

antérieure de la couche optique, prolongée en haut par la couronne rayonnante du noyau caudé (RNC, fig. 132).

CI. La capsule interne (fig. 132), plaquée en quelque sorte contre la face inféro-externe de la tête du noyau caudé (NC), semble réduite à une très grande minceur. Mais s'il en est ainsi en apparence, c'est parce qu'on ne voit de la capsule interne que les fibres de la racine thalamique antérieure, qui continuent leur trajet d'arrière en avant vers le lobe frontal. Les plus externes des fibres de cette racine devenant transversales de dedans en dehors, ainsi qu'il est facile de le



Section horizontale des noyaux gris de l'hémisphère gauche; au niveau de la coupe vertico-transversale 132, les fibres du segment antérieur de la capsule interne (CI) forment la couronne rayonnante du lobe frontal, et les plus externes deviennent transversales, se portant directement en dehors.

NC, noyau caudé;
 TH, thalamus;
 NLe, noyau lenticulaire;
 cc, corps calleux.

Schéma 198.

constater sur le schéma 198, on ne reconnaît que les fibres les plus internes, antéro-postérieures, comme appartenant à la capsule interne (CI, fig. 132).

RNC. La couronne rayonnante du noyau caudé présente la forme et la direction qui ont été déjà indiquées (voy. pl. XXX, cc).

FU. Le fasciculus uncinatus (fig. 127) s'étale dans toute la largeur du lobe frontal au-dessus de l'isthme gris fronto-sphénoïdal (IFS). Sa teinte encore foncée indique que beaucoup de ses fibres se portent en avant; mais elles vont en divergeant à droite et à gauche, s'épuisant progressivement dans la substance grise du lobule orbitaire; les plus internes vont gagner, en dedans, la région du sillon olfactif interne (soi, fig. 129, 130); les plus externes vont se perdre.

dans la substance grise du pôle de l'insula (PI, 127, 128, 132). Mais toutes, dans leur ensemble, forment une lame horizontale, ou légèrement oblique en haut et en dehors, séparée par une ligne de démarcation bien arrêtée, de la capsule externe (CE, 127, 128, 129). Sur les coupes 130, 131, 132, la coloration foncée du fasciculus uncinatus, diminue insensiblement et se résout en une teinte claire qui se confond avec celle du faisceau du centre ovale (CO).

CO. La masse des fibres du centre ovale (fig. 128, 130) dont la presque totalité provient du corps calleux, se recourbe en bas et en dehors pour rejoindre la capsule externe et ne constitue plus, à proprement parler, un faisceau. Elles occupent toujours le plan vertico-transversal, et sont limitées en dehors par les fibres inférieures du faisceau arqué (ARC) qui vont, d'avant en arrière, se perdre dans la lame verticale de l'avant-mur (CL). Le faisceau du centre ovale se mêle par conséquent à la capsule externe et il en fait partie intégrante, en dehors de la couronne rayonnante du noyau caudé (RNC). Mais il abandonne bientôt la capsule externe, la laissant parcourir son chemin sous le putamen, et il se termine à la base du lobe frontal, en dehors du fasciculus uncinatus (FU, 130) avec lequel elle s'entre-croise à la face profonde des circonvolutions orbitaires.

La portion supérieure du faisceau du centre ovale (CO, fig. 132), sortie du corps calleux, s'incline en haut et en dedans vers la première circonvolution frontale (F¹), où il se termine.

ARC. Le faisceau arqué (fig. 127, 128, 130, 132) garde, jusque dans les régions antérieures de l'hémisphère, sa forme caractéristique. On voit cependant qu'il diminue peu à peu dans tous les sens. Mais ses rapports avec les faisceaux voisins ne se modifient pas, non plus que l'étroite connexion de ses fibres inférieures avec le claustrum (CL, fig. 129).

Cin. Le cingulum (fig. 127) se confond, par places, avec le faisceau compact du fornix (FCF); par places il s'en isole très complètement (fig. 128). Lorsque la coupe a entamé le rostrum du corps calleux (ROS, fig. 131), on voit le cingulum réapparaître au-dessous de celui-ci (fig. 131, 132, *Cin*) dirigé, non plus d'arrière en avant, mais d'avant en arrière. Il s'épuise ainsi dans la substance grise qui enveloppe le sillon olfactif interne (*Soi*, fig. 130).

FCF. Le faisceau compact du fornix (FCF, fig. 127), d'abord suf-

fisamment isolé du faisceau diffus (FDF), arrive bientôt à ne plus faire qu'une seule masse avec ce dernier. Mais s'il se réfléchit sous le corps calleux avec le cingulum, il n'en est pas de même du faisceau diffus qui se termine, s'épuise totalement dans l'étage supérieur du lobe frontal.

FDF. **Le faisceau diffus du fornix** (fig. 127) reste limité à la région du manteau limbique (*L*). Il ne se réfléchit pas sous le rostrum. Il se termine dans la circonvolution limbique et dans la première frontale. Arrivé au voisinage du pôle frontal, nous le verrons se confondre ou plutôt s'entre-croiser avec le faisceau pariéto-frontal (voy. pl. XXXIII).

PLANCHE XXXIII

COUPES VERTICO-TRANSVERSALES PASSANT PAR LE ROSTRUM
ET LE GENOU DU CORPS CALLEUX; LA COUPE 138 PASSE DANS LE LOBE
FRONTAL EN AVANT DU GENOU DU CORPS CALLEUX

Écorce.

A la face interne de l'hémisphère (fig. 133), les trois circonvolutions frontales s'étagent sans complication, parcourues d'arrière en avant par les deux sillons frontaux (f_1 , f_2). La troisième frontale (F^3) volumineuse recouvre l'entrée de la scissure de Sylvius et est séparée de la partie antérieure de l'insula (IN) par la rigole supérieure de Sylvius (S'). Au-dessous de l'insula s'enfonce la rigole inférieure; et au-dessous de celle-ci s'avance de dedans en dehors le cap de la troisième circonvolution frontale (CAP, fig. 133, 135, 136). Le cap de la troisième frontale se continue en dedans avec la portion de cette même circonvolution. Il est séparé du lobe temporal par la vallée de Sylvius (S).

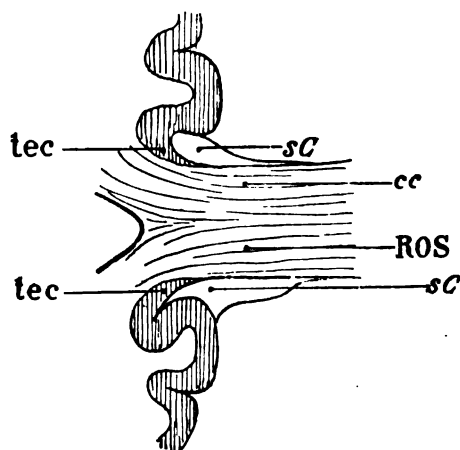
La même disposition, à très peu de chose près, se retrouve sur les quatre premières coupes de cette planche. Mais déjà à partir de la figure 136, où l'on voit la substance grise du cap se fusionner dans la profondeur avec celle de l'insula, la scissure de Sylvius envoie en avant, bien en avant de la fosse, une branche (S'' , fig. 156, 137, 138) qui est *la branche horizontale*. Nous savons qu'il ne faut

pas la confondre avec la branche verticale, située toujours beaucoup plus en arrière.

La branche horizontale de Sylvius (S^*) est entourée de tous côtés par la troisième circonvolution frontale, sauf à son origine dans la fosse, à l'extrémité de la vallée. L'origine de la branche horizontale se voit toujours mal sur les coupes vertico-transversales, surtout lorsque l'hémisphère est dépouillé de ses méninges.

Au-dessous de la vallée de Sylvius (S , fig. 133, 134, 135) le tronçon le plus antérieur du lobe temporal présente encore la subdivision de ce lobe en quatre circonvolutions (fig. 133, T^1 , T^2 , T^3 , T^4). Puis les troisième et quatrième circonvolutions se fusionnent (fig. 134); puis ces deux circonvolutions avec les deux premières (T^1 , T^2 , fig. 135). Enfin il ne reste bientôt plus, pour former le pôle sphénoïdal, que la deuxième (T^2 , fig. 137).

La face interne de l'hémisphère présente, de haut en bas, les parties suivantes : la première frontale (F^1), le grand sillon métopique (sME), le grand pli de passage fronto-limbique (πF), la scissure limbique ou callosomarginale (L), la circonvolution limbique ou du corps calleux (C), le corps calleux (cc), le rostrum (ROS). Au-dessous du rostrum, le sinus du corps calleux (sC) sépare la circonvolution limbique du tænia tecta (tec , fig. 134). Le même



Coupe vertico-transversale du corps calleux (cc), et du rostrum (ROS) montrant la situation du tænia tecta (tec) au fond du sinus (sC), tant au-dessus du corps calleux qu'au-dessous du rostrum.

Schéma 199.

sinus existe au-dessus du corps calleux, mais il est très difficile à reconnaître au niveau du genou; à la loupe il est parfaitement visible.

Puis se succèdent : la circonvolution limbique (C), limitée en bas par la scissure limbique (L). Enfin, au-dessous de cette scissure s'étend verticalement le gyrus vestibuli (GVE), continu avec le gyrus rectus (GR).

Le corps calleux (cc) se compose ici d'une masse considérable de fibres transversales, qui se divisent par parties égales pour se répandre au-dessus et au-dessous du ventricule dans le centre ovale du lobe frontal. Nous reviendrons encore sur leur distribution. Mais ce qu'on peut constater facilement, c'est qu'elles forment la paroi antérieure du ventricule latéral (fig. 136, 137).

La cavité ventriculaire, en effet, va toujours diminuant de calibre, surtout après que la section passe au devant du noyau caudé. Elle garde, jusqu'à son extrémité antérieure, la forme triangulaire. Toutefois sa paroi interne n'est plus exclusivement représentée par la face supérieure du noyau caudé : en dehors elle est formée par les fibres les plus antérieures de la couronne rayonnante de ce noyau (RNC, 133, 135) et par des fibres issues du corps calleux lui-même.

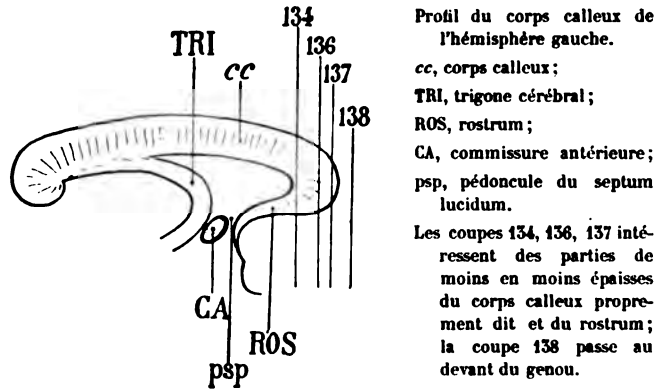
Substance grise.

NC. La tête du noyau caudé (fig. 134), de plus en plus réduite, finit par n'être plus libre dans la cavité ventriculaire. Son pôle antérieur se perd dans la substance blanche qui l'enveloppe de tous côtés. Mais sa face supérieure est encore nettement arrêtée par une ligne convexe, au-dessus de laquelle passent, sans s'y insérer, les fibres du corps calleux ; sa face inférieure, au contraire, qui repose sur sa couronne rayonnante (RNC, 133), se fond insensiblement avec les faisceaux de cette couronne qui en émanent.

Substance blanche.

cc. Le corps calleux (fig. 133), étalé au-dessus du ventricule frontal, a doublé de hauteur : il se continue à la partie inférieure et interne de cette cavité, dont le plancher est formé par le rostrum (ROS). La portion réfléchiée du corps calleux, ou rostrum, établit une commissure vraie entre les parties des deux hémisphères qui occupent le lobe frontal : parties corticales et parties ganglionnaires. Les surfaces homologues de l'écorce grise, réunies d'un côté à l'autre par le rostrum, sont les deux insula et les deux avant-murs. Sur la figure 133 on voit le rostrum s'enfoncer obliquement en bas

en dehors et en arrière; il passe au devant de la tête du corps strié, formant la paroi antérieure de la corne frontale du ventricule. Comme il est dirigé d'avant en arrière et de dedans en dehors, ses fibres forment un faisceau légèrement teinté sur les coupes vertico-transversales (CE, fig. 133) : Ce faisceau est déjà la capsule externe. Il est situé immédiatement au-dessous de la couronne rayonnante du noyau caudé (RNC). Sur la coupe (134), intéressant une région plus antérieure, le rostrum est encore plus oblique en arrière, en bas et en dehors, c'est-à-dire que ses fibres se rapprochent de plus en plus de la direction sagittale : le faisceau qui va former la capsule externe est donc plus foncé. — Sur la figure 135 ses fibres tendent à devenir plus transversales. Enfin, sur la figure 138, on ne distingue plus sa véritable direction, la région frontale du centre



Profil du corps calleux de l'hémisphère gauche.

cc, corps calleux;

TRI, trigone cérébral;

ROS, rostrum;

CA, commissure antérieure;
psp, pédoncule du septum lucidum.

Les coupes 134, 136, 137 intéressent des parties de moins en moins épaisses du corps calleux proprement dit et du rostrum; la coupe 138 passe au devant du genou.

Schéma 200.

ovale étant celle qui présente l'intrication de fibres la plus compliquée et, sans doute, la plus variable.

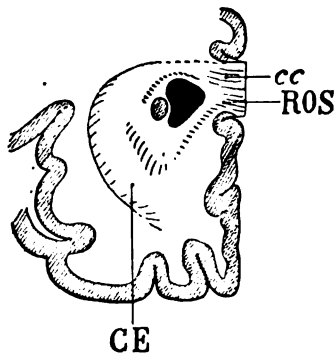
On peut voir sur les coupes de la planche XXXIII, depuis la figure 133 jusqu'à la figure 138, s'effectuer une diminution progressive de la hauteur du corps calleux. Le schéma ci-contre en fournit l'explication. On remarquera également que, si le corps calleux et le rostrum réunis (fig. 134, 135, 136) forment la paroi interne du ventricule latéral, ils n'en forment pas la paroi externe : celle-ci est représentée toujours, soit par le noyau caudé (NC) et sa couronne rayonnante (RNC, fig. 134), soit par la couronne rayonnante du noyau caudé toute seule (RNC, fig. 135, 136).

Bref le corps calleux et le rostrum réunis (cc, fig. 135) passent

au-dessus et au-dessous du ventricule; ils enveloppent toute son extrémité frontale, à l'exception de sa paroi externe; ils se rejoignent en dehors de celle-ci, en dehors même de la couronne rayonnante du noyau caudé (RNC) pour former la capsule externe (CE).

CE. La capsule externe (fig. 133, 134 et suiv.) est, ainsi que nous l'avons déjà dit, formée en majeure partie des fibres du rostrum, et en faible partie des fibres les plus antérieures du corps calleux. Elle constitue donc d'abord un faisceau diffus, dirigé obliquement en bas, en arrière et en dehors; voilà pourquoi elle apparaît sur les coupes de la planche XXXIII, sous l'aspect d'une lame foncée; à mesure qu'elle se rapproche de l'extrémité antérieure du putamen (qui n'est plus visible sur cette planche), elle se relève pour s'interposer, sous la forme d'une lame verticale, entre le putamen et le claustrum. C'est sous cette dernière forme qu'elle s'était toujours présentée jusqu'à présent. Lorsqu'on veut voir s'effectuer ce changement de direction, il suffit de pratiquer des sections vertico-transversales, d'arrière en avant, à travers la tête du noyau caudé, en commençant à un centimètre environ en arrière du cul-de-sac antérieur du ventricule latéral.

Sur la coupe 133 la capsule externe (CE), séparée de la cavité ventriculaire par l'extrême sommet du noyau caudé, se montre



Coupe vertico-transversale de l'hémisphère passant par l'extrémité antérieure du ventricule sphénoïdal, et montrant la continuité de la capsule externe (CE), avec le corps calleux (cc) et le rostrum (ROS).

Schéma 201.

sous l'aspect d'une bande grise dont la largeur correspond exactement à celle du corps calleux et du rostrum. On peut ainsi se rendre compte que la capsule externe n'est que le prolongement du genou du corps calleux et du rostrum, en arrière et en dehors, à la partie externe du putamen. Corollairement on peut considérer la capsule

externe comme formant la paroi antérieure du cul-de-sac frontal du ventricule latéral.

LFS. La **capsula extrema** (fig. 134) composée de fibres arquées reliant entre elles les différentes parties de l'insula, se perd dans la substance grise du pôle (Pl) et dans l'écorce du lobule orbitaire.

RNC. La **couronne rayonnante du noyau caudé** (fig. 133) se divise en deux portions facilement reconnaissables : 1° une portion supérieure, foncée, qui renferme les fibres dirigées d'arrière en avant et que nous avons déjà étudiées. Elles viennent d'une région de la tête du noyau caudé postérieure au plan de la coupe; 2° une portion inférieure, claire, représentant tout ce qui reste de la capsule interne, et renfermant des fibres dirigées de haut en bas et de dedans en dehors dans le plan même de la coupe. Nous savons en effet que la couronne rayonnante du noyau caudé sort de ce noyau à sa face inférieure, c'est-à-dire au niveau de son adhérence avec la capsule interne. Ces fibres vont elles-mêmes se recourber bientôt en avant, comme l'indique le schéma 202. Une fois recourbées, elles

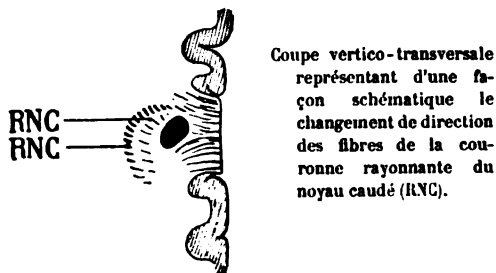


Schéma 202.

prennent la forme, l'aspect et la couleur que le faisceau de la couronne rayonnante du noyau caudé nous a présentée jusqu'à présent.

CO. Le **faisceau du centre ovale** (fig. 137), issu du corps calleux (cc) s'incline en avant et en dehors et va rejoindre au milieu du lobe frontal (fig. 138) la masse des fibres antéro-postérieures.

ARC. Le **faisceau arqué** (fig. 135, 136), confondu en haut avec le faisceau pariéto-frontal, ne dépasse pas la deuxième circonvolution. Il reste donc, dans toute son étendue antéro-postérieure, un

faisceau des deuxième et troisième circonvolutions frontales. Il n'a rien de commun avec la première.

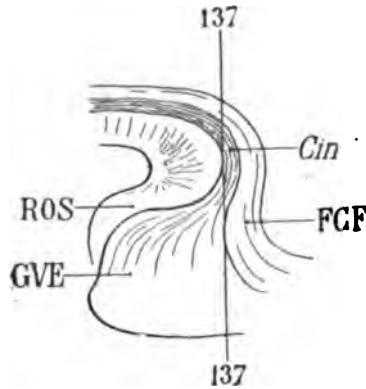
FPF. Le faisceau pariéto-frontal (fig. 135, 136), toujours sous-jacent au premier sillon frontal (f_1), s'unit, dans son trajet antéro-postérieur, au faisceau arqué et au faisceau diffus du fornix (FDF). Il appartient donc spécialement, ici comme précédemment, aux première et deuxième circonvolutions frontales, mais, d'une façon plus particulière encore, à la moitié externe du manteau de la première. Ce n'est que tout à fait à son extrémité antérieure qu'il projette quelques fibres sur la première circonvolution. En tout cas il n'a aucune connexion avec la circonvolution limbique (C, fig. 135, 136, 137, 138).

FDF. Le faisceau diffus du fornix (fig. 136, 137) continue son trajet antéro-postérieur au fond de la scissure limbique (L), abandonnant peu à peu ses fibres, à la substance grise de la première frontale et surtout à la portion de cette circonvolution qui avoisine la scissure limbique.

FCF. Le faisceau compact du fornix (fig. 137), confondu avec le faisceau diffus (FDF) au-dessous de la scissure limbique, se confond également avec le cingulum (Cin) au-dessus du sinus du corps calleux (sC). Il est probable qu'il se réfléchit avec le cingulum au-dessous du rostrum, de la façon que nous allons indiquer.

Cin. Le cingulum (fig. 135) que nous avons vu devenir de moins en moins foncé, depuis que les coupes se sont rapprochées du genou du corps calleux, n'est pas pour cela moins compact. Si ses fibres sont moins colorées, c'est d'abord parce qu'elles sont obliques en bas et en avant, puis verticales; c'est, en second lieu, parce qu'elles s'éparpillent en rayonnant dans toute la région de l'écorce du carrefour, ainsi que le représente le schéma 203. Lorsqu'elles ont doublé la convexité du genou du corps calleux, elles cheminent d'avant en arrière, et l'on devrait les retrouver, au-dessous comme au-dessus du corps calleux, foncées et compactes. Mais si elles ne sont pas colorées avec la même intensité que lorsqu'elles accompagnaient d'avant en arrière la face supérieure du corps calleux, c'est précisément parce qu'elles deviennent divergentes, aussitôt qu'elles ont dépassé le genou. Cela n'empêche cependant que les plus voisines du corps calleux ne soient encore assez compactes (voy. pl. XXXIII, fig. 135, Cin). Elles cessent de l'être quand la coupe

(137) devient tangente à la convexité du bourrelet. Il en est de même du faisceau compact du fornix (FCF, 137) lorsque ce faisceau, ayant franchi le bourrelet au-dessus et en avant du cingulum, va se terminer dans le manteau du gyrus vestibuli (GVE, fig. 137). Mais



Profil de la région du carrefour où l'on voit le cingulum (*Cin*) accompagné du faisceau compact du fornix (FCF), contourner le genou du corps calleux, et s'épanouir dans l'écorce du gyrus vestibuli (GVE).

ROS, rostrum du corps calleux.

Schéma 203.

ce qu'il faut remarquer surtout sur ces dernières coupes, c'est que la substance blanche qui forme le manteau du carrefour garde partout sa coloration claire; elle se compose donc de fibres verticales : en d'autres termes, cela signifie que le cingulum et le faisceau compact du fornix n'envoient que très peu de fibres dans la direction du pôle frontal.

FOA. Le forceps minor ou *forceps antérieur* (fig. 157, 158) est l'ensemble des fibres du corps calleux qui se terminent, en s'éparpillant, dans le centre ovale du lobe frontal. Mais c'est seulement par comparaison avec l'épanouissement postérieur des faisceaux du splenium qu'on a donné ce nom aux fibres du genou et du rostrum. Celles-ci, en effet, sont beaucoup moins compactes que les fibres postérieures. Elles ne présentent une certaine densité que dans la moitié inférieure du lobe frontal (157), où elles forment une bande verticale sur le prolongement du sillon olfactif interne (*Soi*).

COUPES HORIZONTALES

Les coupes représentées sur les planches suivantes (XXXIV à XLI inclusivement) ont été faites dans la direction que nous avons indiquée comme étant la plus propre à fournir des résultats à peu près constants. Cette direction est celle du *plan horizontal qui passe à la fois par la commissure antérieure et la commissure postérieure*. L'aspect des coupes obtenues sur une surface de section de l'hémisphère intéressant les deux commissures blanches est en effet toujours à peu près le même; on s'en rendra compte en comparant la figure 2 de la planche X avec la figure 5 de la planche XXXV, et avec les figures 1 et 2 de la planche XXXVIII. Si la totalité du plan de section n'est pas invariablement identique à lui-même, cela tient à trois causes : d'abord il est très difficile de pratiquer la section dans un plan parfaitement horizontal; puis, alors même que cette difficulté serait vaincue, il est rare que les différences de volume des noyaux gris centraux n'entraînent pas des différences de rapports entre ceux-ci et leurs faisceaux; enfin les variations de la courbure de l'hémisphère suivant les sujets sont si nombreuses qu'un seul et même plan, passant par les mêmes points de repère, ne peut pas diviser les mêmes parties de cet hémisphère au même niveau. Et malgré tout, les analogies sont frappantes lorsque les deux points de repère sont bien observés.

Pour pratiquer des coupes horizontales en série, il n'est pas indispensable de faire passer la première coupe par les deux commissures blanches. Il suffit que la première coupe soit parallèle au plan horizontal qui traverse ces commissures. Il est toujours préférable de procéder de bas en haut, c'est-à-dire de la base à la convexité; en d'autres termes, la première coupe doit toujours être la plus rapprochée de la région de la calotte.

PLANCHE XXXIV

COUPES HORIZONTALES INTÉRESSANT LA RÉGION DE LA CALOTTE ET LA BASE DES NOYAUX GRIS CENTRAUX

La première figure représente le plan de section du segment inférieur de l'hémisphère droit; les deux autres figures (2 et 3) représentent le plan de section du segment supérieur. Par conséquent les coupes de cette planche (et des trois planches suivantes) sont de plus en plus rapprochées de la convexité du cerveau.

Les détails de l'écorce se lisent à première vue; ils ne présentent pas de difficultés d'interprétation. Il suffira de se reporter à ce qui a été dit des coupes de la planche X pour se rendre compte de leur disposition générale et de leurs connexions avec les parties profondes. On remarquera seulement que, en raison de la courbure plus prononcée de l'hémisphère, les coupes intéressent ici une notable portion de la région protubérantielle.

L'hémisphère est relié à la protubérance (fig. 1) par le pédoncule cérébral (PP), qui s'avance de dedans en dehors et d'arrière en avant au-dessus de la bandelette optique (BO). Celle-ci est divisée horizontalement, au plus près de la face inférieure.

Substance grise.

NR. Le noyau rouge de la calotte occupe le milieu de la région protubérantielle, au voisinage de la ligne médiane. Il est enveloppé par les faisceaux de la calotte qui sont : en dedans, le pédoncule cérébelleux supérieur (Pcs), le fasciculus retroflexus (FRF), le faisceau longitudinal postérieur (FLP); en dehors, la lamina tementi (LTE), le faisceau cérébello-thalamique (CEO) et le faisceau médullaire de la capsule (MF).

DL. Le *discus lentiformis* apparaît (fig. 2) entre la lamina tementi (LTE) et le faisceau médullaire de la capsule (MF).

QA. Le tubercule quadrijumeau antérieur, divisé au niveau même de sa convexité supérieure, n'est visible que sur la coupe de la figure 1. Il est situé en arrière et en dehors de l'aqueduc de

Sylvius (AQ). De ce tubercule part le bras (BQA) qui disparaît en dessous du corps genouillé interne (GI).

GI. **Le corps genouillé interne**, sectionné au voisinage de sa partie inférieure sur la figure 1, reçoit (fig. 2) le tractus opticus zonalis (TRO) et s'isole sur la figure 3, où il est limité en arrière par le stratum zonale (ZGI) et en avant par le bras du pulvinar (BP).

GE. **Le corps genouillé externe**, visible seulement sur la première coupe, se trouve à l'extrémité postérieure de la bandelette optique (BO); il est séparé du corps genouillé interne (GI) par un sillon où s'avance, d'avant en arrière, le tractus opticus zonalis (TRO), bientôt confondu avec le stratum zonale du corps genouillé interne (ZGI, fig. 3). En dehors du corps genouillé externe, on reconnaît les fibres de la bandelette sous-optique (BSO) qui paraissent y prendre naissance; en réalité elles n'ont de connexion qu'avec le pulvinar (Pul, fig. 2).

GIP. **Le ganglion interpédonculaire** situé, immédiatement en dehors de la ligne médiane, en avant du noyau rouge (NR), reçoit un petit faisceau foncé, oblique en avant et en dehors qui l'aborde par sa partie postérieure: c'est le fasciculus retroflexus, descendu du ganglion de l'habénule et qu'on verra se dessiner plus nettement à partir de la coupe 3 (FRF).

TM. **Le tubercule mamillaire** occupe la région interpédonculaire. On voit le faisceau de Vicq-d'Azyr (FVA) émerger de sa convexité postérieure et s'enfoncer, en avant en dehors et en haut, dans la substance grise de la base du cerveau.

NC. **Le noyau caudé**, sur la figure 1, est presque confondu avec le putamen (PUT). Ces deux noyaux, qui en réalité n'en forment qu'un seul (voy. pl. XXXIX, fig. 1 et 2), ne sont ici séparés l'un de l'autre que par les fibres les plus inférieures du segment antérieur de la capsule interne (CIA). Sur cette première coupe — et il en est toujours de même lorsque le plan de section passe par la partie la plus inférieure du noyau caudé, — la substance grise n'est pas libre dans la cavité ventriculaire; elle est adjacente à de la substance blanche (OLI). Les fibres qui s'interposent ainsi entre la tête du noyau caudé et la substance grise du tubercule de jonction, proviennent de la racine interne du nerf olfactif (OLI); plus en avant on voit aussi pénétrer les fibres profondes du rostrum (ROS) entre

la face interne de la tête du noyau caudé (NC) et l'écorce du tubercule de jonction.

Sur les coupes supérieures (1 et 2), le segment antérieur de la capsule interne sépare plus complètement le noyau caudé (NC) et le putamen (PUT). C'est le faisceau d'Arnold (AR) qui établit cette démarcation.

Enfin sur ces mêmes coupes (1 et 2) la tête du noyau caudé (NC) est libre, par sa convexité interne, dans la cavité du ventricule latéral (VF).

PUT. Le putamen, même à sa partie la plus inférieure (fig. 1) est limité en dehors par la capsule externe (CE). Mais il est presque toujours divisé en deux tronçons par le plan de section horizontal : cela tient à ce qu'il présente une concavité inférieure où prennent place les fibres de l'anse du noyau lenticulaire (ANL) et celles de l'anse du noyau caudé (ANC). La portion du putamen qu'on voit, sur la figure 1, à égale distance de la tête (NC) et de la queue du noyau caudé (NCC), représente l'extrémité la plus postérieure du noyau lenticulaire. En dessous et en dehors de cette extrémité postérieure du putamen (fig. 1), la commissure antérieure (CA) se porte de haut en bas et d'arrière en avant vers la région sphénoïdale (T').

Sur les coupes supérieures (1 et 2), le putamen, limité toujours en dehors par la capsule externe (CE, fig. 3), est limité en dedans par la commissure antérieure (CA), qui passe au-dessus et en dehors du noyau de l'anse (GAP).

GAP. Le ganglion ou noyau de l'anse pédonculaire est une couche grise très mince, étendue depuis la partie inférieure et interne du putamen jusqu'à la substance grise du troisième ventricule; ce ganglion se confond en avant avec la substance grise du septum lucidum GSL (fig. 2 et 3) au devant du faisceau de Vicq d'Azyr (FVH), et, en arrière, avec la substance grise du tubercule cinereum, au devant du tubercule mamillaire (TM, fig. 1).

GSL. La substance grise du septum lucidum (fig. 2 et 3) se confond avec la substance grise de la base, au devant du faisceau de Vicq d'Azyr (FVA).

NCC. La queue du noyau caudé occupe l'angle formé par la paroi externe du ventricule occipital et la face postérieure du pulvinar. Il est placé toujours au devant du tapetum.

CL. L'avant-mur est étendu d'avant en arrière sous la forme

d'une trainée grise, en dehors de la capsule externe (CE) qui le sépare du putamen (PUT, fig. 3). A sa partie inférieure (fig. 1), il est dissocié par les fibres de la capsule externe (CE), de l'anse du noyau lenticulaire (ANL) et de la commissure antérieure (CA).

CAM. La corne d'Ammon (fig. 2 et 3) se présente comme un enroulement de substance grise qui fait suite à l'écorce du cap du lobe carré (CQ).

Substance blanche.

PP. Le pied du pédoncule aborde l'hémisphère au-dessus et en dedans de la bandelette optique (BO). Il se compose de deux ordres de fibres, les unes foncées, les autres claires; celles-ci forment une striation à rayons convergents, dirigés dans leur ensemble vers le noyau rouge de la calotte (NR). Les fibres foncées, coupées à peu près perpendiculairement à leur axe, représentent le pied du pédoncule proprement dit; elles contiennent les éléments du faisceau de l'anse, du faisceau géniculé, du faisceau pyramidal et du faisceau de Türck-Meynert. Elles se continuent en haut et en dehors (au dessus du plan de la coupe) avec le segment postérieur de la capsule. — Les fibres claires et striées appartiennent à la lamina tementi (LTE); elles représentent le système des fibres du tegmentum à leur sortie de ce noyau.

Pcs. Le pédoncule cérébelleux supérieur (fig. 1), venu du côté opposé, s'épanouit à la surface du noyau rouge (NR), où il pénètre en se contournant sur lui-même à la façon d'une spire. Il est limité en dedans par le fasciculus retroflexus (FRF). En dehors (fig. 2), les fibres du pédoncule qui ne pénètrent pas dans le noyau rouge se réunissent avec celles qui ont traversé ce ganglion et forment le faisceau cérébello-thalamique (CEO).

FRF. Le fasciculus retroflexus (fig. 1), accolé à la convexité interne du noyau rouge (NR) qu'il traverse parfois, marche d'arrière en avant et de haut en bas vers le ganglion interpédonculaire (GIP). Il est limité en dehors par le pédoncule cérébelleux supérieur (Pcs) et en dedans par le faisceau longitudinal postérieur (FLP).

FLP. Le faisceau longitudinal postérieur sous-jacent à l'aqueduc de Sylvius (AQ) remonte vers la substance grise de l'espace interpédonculaire, en dedans du fasciculus retroflexus (FRF).

BQA. Le bras du tubercule quadrijumeau antérieur forme à la

surface même de l'isthme cérébral, la paroi interne de la fente de Bichat. Il se porte en avant et en dehors vers le corps genouillé interne (GI), au-dessous et en avant duquel il se placera avant de pousser ses dernières fibres jusqu'au corps genouillé externe (GE).

Laq. Le laqueus est représenté ici (fig. 1) par les fibres les plus supérieures du lemnicus; il vient de la commissure postérieure; il est constitué par les fibres du faisceau de la commissure, qui, plus loin, en avant et en dehors (fig. 2 et 3), vont former le bras du pulvinar (BP).

BP. Le bras du pulvinar, immédiatement au devant du corps genouillé interne (GI, fig. 1 et 2) se termine dans la région inférieure du thalamus. Il est en rapport, en dedans, avec le faisceau propre de la calotte (TEG).

TEG. Le faisceau propre de la calotte (fig. 2 et 3), en dehors de l'aqueduc, se dirige en avant, vers la partie externe du noyau rouge (NR), où, par l'intermédiaire de la lamina tementi (LTE), il aborde le discus lentiformis (DL, fig. 2).

LTE. La lamina tementi apparaît sur le plan de section, au moment où elle émerge de la face inférieure du noyau rouge (NR). Elle se porte vers le discus lentiformis.

MF. Le faisceau médullaire de la capsule (fig. 2 et 3), au-dessus et en dehors du discus lentiformis, envoie ses fibres à la capsule interne, mélangées à celles du pied du pédoncule.

CEO. Les fibres cérébello-thalamiques font suite à celles du pédoncule cérébelleux supérieur; elles ne traversent pas le noyau rouge; elles glissent à sa partie postérieure et externe.

ANL. L'anse du noyau lenticulaire (fig. 1), issue de la face inférieure des deux segments internes de ce noyau, au-dessus du noyau de l'anse (GAP), se porte de dehors en dedans vers la substance grise du tuber cinereum; puis (fig. 2 et 3) elles se recourbent en arrière et en dedans, immédiatement en avant du pied du pédoncule (PP, fig. 3). Elles passent alors au-dessous du faisceau médullaire de la capsule (MF, fig. 3), pour aboutir aux noyaux moteurs supérieurs du bulbe.

L'anse du noyau lenticulaire est limitée en dedans et en bas (fig. 2) par la bandelette optique (BO); en dehors par la commissure antérieure (CA).

CA. La commissure antérieure (fig. 1), diffuse à la partie externe et postérieure du putamen (PUT), se réfléchit à ce niveau, en bas et en avant vers le lobe sphénoïdal. Mais plus haut (fig. 2 et 3), elle forme un gros tronc nerveux homogène, qui glisse sous le putamen, en avant, en haut et en dedans; elle est, dans ce trajet, logée au-dessus du noyau de l'anse (GAP) qui la dépasse en dedans (fig. 3). En avant, elle franchit la ligne médiane, au-dessus de la lame terminale (LAT) et du pied du septum lucidum (psp).

BSO. La bandelette sous-optique (fig. 1), qui semble émaner du corps genouillé externe (GE), provient en réalité du stratum zonale du pulvinar (ZO, fig. 2). Elle se porte en avant, en dehors et en bas, et disparaît sur les coupes supérieures.

ThI. La racine inférieure du thalamus (fig. 2 et 3), venue de la région sphénoïdale où elle a pris naissance entre le noyau amygdalien et l'écorce, apparaît ici, sur le plan de section horizontal, au moment où elle forme la partie postérieure de l'espace perforé antérieur. Elle est au-dessous du noyau de l'anse (GAP), et consiste en un faisceau aplati, oblique en avant et en dedans, placé en dehors de l'anse lenticulaire; ce faisceau arrive au voisinage du pilier descendant de la voûte (DF) et se relève dans la paroi grise du troisième ventricule (GSL), où il est impossible de la reconnaître (voy. pl. XXX, fig. 115), du moins sur les coupes horizontales.

AR. Le faisceau d'Arnold est constitué (fig. 1 et 2) par les fibres les plus inférieures du segment antérieur de la capsule interne (CIA, fig. 1). Venu de la région frontale, il se perd dans le thalamus en passant au-dessus de la racine inférieure de ce noyau (ThI).

FS. Le faisceau sensitif parcourt d'avant en arrière toute la région temporo-occipitale, depuis la partie postérieure du putamen jusqu'au pôle occipital; il n'est séparé de la cavité ventriculaire (VO, fig. 2) que par les fibres verticales du tapetum (TAP). Il est composé de deux bandes parallèles (fig. 2), représentant en somme deux faisceaux distincts: le faisceau sensitif externe (FSe) et le faisceau sensitif interne (FSi).

FSe. Le faisceau sensitif externe provient, en grande partie, de la capsula extrema (LFS) ou substance blanche qui double l'écorce de l'insula (IN, fig. 2).

FSi. Le faisceau sensitif interne prend naissance, en avant, dans

la région postérieure et externe du pulvinar (Pul, fig. 5); il reçoit également la totalité des fibres du faisceau de Türk-Meynert (FM, fig. 3), issues du pied du pédoncule.

FM. Le faisceau de Türk-Meynert, qui représente le quart postérieur du pied du pédoncule (PP, fig. 5) et qui arrive à l'hémisphère de la région protubérantielle, se réfléchit en arrière, immédiatement au-dessus de la bandelette optique. On peut voir cette réflexion s'effectuer sur la coupe 3, aussitôt après que la bandelette optique a disparu.

Cin. Le cingulum (fig. 3), adjacent à la substance grise du tubercule de jonction (TJ), se termine au niveau de l'espace perforé antérieur, dans la substance réticulaire d'Arnold, juste en avant du pied du septum lucidum (psp).

En arrière il adhère à l'écorce grise du subiculum, en dedans de la corne d'Ammon (CAM). A ce niveau, ses fibres sont divisées parallèlement à leur direction : il est encore horizontal; il ne s'est pas encore réfléchi dans la région temporale de l'hémisphère. Il est donc presque impossible de le reconnaître sur les coupes horizontales du cerveau qui passent exactement par la face inférieure du splenium (SPL).

FCF. Le faisceau compact du fornix, au contraire, se reconnaît facilement (fig. 3) dans la substance blanche du lobe carré, en avant de la scissure occipitale interne (Oi). Il semble faire suite à la lame festonnée (LFE).

LFE. La lame festonnée (fig. 1, 2, 3) double l'écorce grise du fond de la scissure calcarine (K). Elle se compose de fibres verticales, compactes, par conséquent foncées, formant une cloison continue depuis le bulbe de la corne postérieure (BCP, fig. 2) jusqu'au pôle occipital.

FPV. Le faisceau pariétal vertical (fig. 2 et 5), très compact à la face externe du faisceau sensitif (FSe), n'est que la continuation, dans la région pariétale, du faisceau occipital vertical (FOV, fig. 1).

psp. Le pédoncule du septum lucidum (fig. 2 et 5) est un faisceau horizontal aplati, dirigé obliquement en arrière et en dehors dans l'espace perforé antérieur. Il passe au-dessous du noyau de l'anse (GAP), en avant de la racine inférieure du thalamus (ThI), en arrière des fibres commissurales du nerf olfactif (OLC), en dedans

du cingulum (*Cin*). Il représente, à la surface de l'espace perforé, la bandelette diagonale de Broca, et se perd en dehors et en arrière, dans l'écorce du lobe sphénoïdal, en avant du lobule de l'hippocampe.

FVA. Le faisceau de Vicq d'Azyr (fig. 1), sorti du tubercule mamillaire (TM), s'enfonce dans la substance grise de la base (fig. 2), puis, de là, dans la couche optique. Mais alors ses fibres, devenues verticales, prennent une coloration foncée qui ne permet plus de les reconnaître sur les coupes horizontales.

DF. Le pilier descendant de la voûte (fig. 3) est perdu dans la substance grise du septum lucidum (GSL).

PLANCHE XXXV

COUPES HORIZONTALES PASSANT IMMÉDIATEMENT AU-DESSUS
DE LA RÉGION DE LA CALOTTE

Substance grise.

NR. Le noyau rouge de la calotte n'est visible que sur la figure 4. Les coupes 5 et 6 passent au-dessus de ce noyau. Il est entouré d'une zone blanche qui appartient aux fibres du pédoncule cérébelleux supérieur, devenues horizontales pour passer de la région de la calotte dans celle des noyaux gris centraux.

QA. Le tubercle quadrijumeau supérieur (fig. 4) est sectionné au niveau de sa convexité supérieure. Sa coloration, déjà claire, indique que le couteau a traversé les fibres blanches horizontales de son stratum zonale. Sur la figure 5 il n'existe plus; on ne voit que la prééminence de substance grise qui le réunit au ganglion de l'habénule.

GH. Le ganglion de l'habénule (fig. 5), adjacent à l'encoche qui représente la moitié de la gouttière de Monro (*M*), se confond avec la substance ganglionnaire de cette gouttière; cette substance uniformément grise tapisse la paroi du troisième ventricule. Sur la

coupe 6, le ganglion de l'habénule (GH) est enveloppé par des fibres qui forment autour de lui une sorte de capsule. Les fibres externes appartiennent au fasciculus retroflexus (FRF); les fibres internes appartiennent à l'habénule (HAB). Les unes et les autres prennent naissance dans le ganglion.

NC. **Le noyau caudé**, séparé du putamen (PUT, fig. 4) par le faisceau d'Arnold (AR), se continue sans démarcation tranchée avec la substance grise du septum lucidum (GSL). On voit encore à sa partie postérieure, en dedans de la commissure antérieure (CA), quelques trousseaux blancs qui représentent les fibres lenticulo-caudées (ANC, fig. 4 et 6).

Sur les coupes 5 et 6, la pénétration plus profonde du segment antérieur de la capsule interne (CIA) sépare de plus en plus le noyau caudé (NC) et le putamen (PUT).

NCC. **La queue du noyau caudé** (fig. 4 et 5) est à l'extrémité la plus externe du pulvinar (Pul), derrière le noyau postérieur du thalamus (NpC, fig. 4), d'où émerge la couronne rayonnante du thalamus (Rth, fig. 5).

GSL. **La substance grise du septum lucidum** se confond non seulement avec la partie postérieure du noyau caudé, mais avec la substance grise basilaire qui enveloppe la commissure antérieure (CA, fig. 5) et qui appartient à la lame terminale. Elle s'avance dans le septum lucidum (fig. 5) de manière à tapisser la partie postérieure de la face externe de cette cloison. Si le septum lucidum présente une teinte foncée dans sa partie antérieure (fig. 5 et 6), cela tient à ce que ses fibres, destinées à former la bandelette diagonale, sont coupées ici perpendiculairement à leur axe. Mais on peut voir, sur la figure 5, que ces fibres obliques ou horizontales en arrière, ont une teinte claire qui donne l'idée exacte de leur direction.

Dans cette substance grise du septum lucidum, on voit la section du pilier descendant de la voûte (DF, fig. 6); mais le pilier, à ce niveau, est en réalité derrière le septum; seulement, on sait que la substance grise du septum se confond, en arrière et au-dessous de la commissure, avec celle du fond du troisième ventricule.

PUT. **Le putamen** fait corps avec le noyau caudé (NC) sur la coupe la plus inférieure (fig. 4). Il en est séparé plus haut (fig. 5 et 6) par le segment antérieur de la capsule (CIA). Le putamen est

limité en dehors par la capsule externe (CE, fig. 4), et en dedans par le globus pallidus (GLP, fig. 5). Seulement il est, sur la première coupe (fig. 4), séparé en partie du globus pallidus par la commissure antérieure (CA).

GLP. Le globus pallidus, intercalé (fig. 5) entre le globus medialis (GLM) et le putamen (PUT), est parcouru par des fibres convergentes de la couronne rayonnante qui traversent également le globus medialis.

GLM. Le globus medialis est dédoublé. Le segment le plus interne de ce dédoublement qu'on peut appeler globus accessoire (fig. 4) est en contact avec le segment postérieur de la capsule (CiD). Mais on remarquera que l'existence du segment accessoire ne peut être constatée qu'à la partie la plus inférieure et interne du noyau lenticulaire. C'est sous le globus medialis que passent le plus grand nombre des fibres de l'anse du noyau caudé (ANC) pour gagner la région pédonculaire, en avant du faisceau géniculé (FG). Les rapports du globus medialis avec le segment postérieur de la capsule sont immédiats; mais ce noyau n'est jamais en contact avec la partie la plus reculée de la capsule, celle qui renferme les fibres du faisceau de Türck-Meynert.

Pul. Le pulvinar, rectiligne en arrière, s'étend depuis la fente de Bichat jusqu'à l'angle externe du ventricule, au voisinage du noyau caudé (NCC, fig. 5). Il se compose d'une grosse masse grise qui, à sa partie inférieure, est séparée du centre médian (NmC) par le bras du pulvinar (BP) et, à sa partie supérieure (fig. 5), se confond avec le noyau interne du thalamus pour constituer le noyau postérieur de la couche optique (NpC).

NmC. Le centre médian, situé juste au devant de la masse du pulvinar, se présente ici comme l'ovoïde aplati d'avant en arrière dont nous avons déjà parlé (pl. XXIII). Il est limité en arrière par le bras du pulvinar (BP), en avant par la lamina tegmenti, et par la lamina lateralis de Reil (Lmd), qui l'aborde par en bas, de dedans en dehors avant de s'y épuiser.

NpC. Le noyau postérieur du thalamus (fig. 6) est, immédiatement au-dessus, en dehors et en arrière du ganglion de l'habénule: c'est la masse grise où se confondent les deux noyaux interne et externe de la couche optique, au-dessus du centre médian. Il en a été déjà question à propos des coupes verticales (voy. pl. XXII, NpC)

CAM. La corne d'Ammon semble n'être qu'un simple enroulement de la substance grise de l'écorce sur la coupe la plus inférieure (fig. 4). Mais plus haut (fig. 6) le corps calleux (cc) s'insinue entre l'écorce et la masse ammonique. Une partie du splenium, la plus petite et la plus antérieure, enveloppe la substance grise de la corne d'Ammon : c'est l'alveus (ALV); elle se continue avec la fimbria (FI). La substance grise elle-même présente un prolongement tronqué (Tf) qui correspond à la section du tubercule du fascia dentata (Tf).

Substance blanche.

CID. Le segment postérieur de la capsule interne (fig. 4) renferme toutes les fibres qui, sur les coupes précédentes, constituaient le pied du pédoncule. Il est strié par les fibres du tegmentum. Sa partie moyenne est occupée par le faisceau pyramidal (FP), et sa partie antérieure par le faisceau géniculé (FG, fig. 6); celui-ci est toujours intercalé entre la portion antérieure du thalamus et l'extrémité antérieure renflée du globus medialis. Toutes les parties blanches situées en arrière et en dedans du segment postérieur de la capsule appartiennent aux faisceaux de la calotte, au moment où ceux-ci entrent en connexion avec la face inférieure de la couche optique.

FLP. Le faisceau longitudinal postérieur (fig. 4) est, parmi les faisceaux de la calotte, le plus voisin de la ligne médiane. Il est coupé perpendiculairement à son axe; situé en dedans du noyau rouge, dont il n'est séparé que par le faisceau rétroflexe (FRF), il partage ses fibres en deux directions : les fibres antérieures se portent en avant et se terminent, au moins en grande partie, dans la substance grise de la fente de Monro; les fibres externes, visibles juste en arrière du noyau rouge, représentent la couronne rayonnante du faisceau longitudinal postérieur (*Radiatio fasciculi posterioris* de Meynert, voy. pl. XXVII, fig. 101, 102, RFP).

FRF. Le *fasciculus retroflexus* ou faisceau rétrograde se dirige, sur la coupe la plus inférieure (fig. 4), en bas, en dedans et en arrière; sur la coupe la plus supérieure (fig. 6), il se dirige en haut en avant et en dedans. Sur la première coupe, il est accolé au noyau rouge, dont il traverse quelquefois la convexité interne; sur la dernière coupe, il longe en dehors le ganglion de l'habénule (GH), où il prend naissance.

BP. Le bras du pulvinar est le faisceau le plus supérieur et le plus antérieur de la bandelette latérale de Reil; il cesse d'être visible sur les coupes 5 et 6.

Lmd. La lamina lateralis de Reil, accolée au faisceau cérébello-thalamique (CEO, fig. 4), s'épanouit au-dessous du centre médian.

LTE. La lamina tegmenti, située plus en avant et plus en dehors arrive au-dessous du corps de Luys, représenté ici (fig. 4) par un espace fusiforme adjacent au segment postérieur de la capsule interne (CID). Le corps de Luys est limité en avant par le faisceau rubro-thalamique (CAO) et, plus en avant et en haut, par le faisceau médullaire de la capsule (MF).

MF. Le faisceau médullaire de la capsule, foncé au contact du segment postérieur de la capsule (CID), passe au-dessous des fibres du pédoncule qui se portent vers l'écorce. Il est plus volumineux en avant, où l'anse du noyau lenticulaire (ANL) le circonscrit dans son trajet rétrograde à concavité postérieure.

CEO. Le faisceau cérébello-thalamique (fig. 4 et 5) passe, de dedans en dehors, sous le pulvinar et arrive à la capsule interne où il ne pénètre pas; il contribue à former la lame médullaire latérale de la couche optique (LML).

LML. La lame médullaire latérale de la couche optique, très franchement claire au-dessus du discus lentiformis, reçoit toutes les fibres du faisceau rubro-thalamique (CAO, fig. 6).

ANL. L'anse du noyau lenticulaire, très nette sur la coupe inférieure (fig. 4), qui passe horizontalement au-dessous du noyau lenticulaire, arrive de dehors en dedans et d'arrière en avant jusqu'au genou de la capsule; là il se réfléchit d'avant en arrière et s'enfonce sous la lame médullaire externe du thalamus (LML), qui le remplace sur les coupes 5 et 6.

CA. La commissure antérieure (fig. 5), passe au-dessous du putamen (PUT, fig. 4), au niveau de la fusion de ce noyau avec la tête du noyau caudé (NC).

ThI. La racine inférieure du thalamus arrive (fig. 5) de la région sous-lenticulaire, remonte et se porte en dehors, à la partie externe du pilier de la voûte, et va se terminer dans l'extrémité antérieure du thalamus. Là, ses fibres terminales s'entre-croisent avec les fibres terminales de la racine antérieure (ThA).

ThA. La racine antérieure du thalamus vient de la région frontale (fig. 5) à travers le segment antérieur de la capsule interne (CIA), au-dessus du faisceau d'Arnold (AR, voy. pl. XXXVIII, fig. 3).

PLANCHE XXXVI

COUPES HORIZONTALES PASSANT PAR L'ÉTAGE SUPÉRIEUR DE LA COUCHE OPTIQUE, C'EST-A-DIRE AU-DESSUS DE L'HABÉNULE

Substance grise.

Sur ces trois coupes la masse opto-striée s'est rendue indépendante de l'étage supérieur.

GH. Le ganglion de l'habénule (fig. 7) est encore représenté par un petit noyau gris anguleux qui, sur le profil de l'hémisphère, n'est autre chose que le *triangle de l'habénule*. Ce ganglion est situé en avant du noyau postérieur du thalamus (NpC, fig. 7) et du noyau interne (NiC). Il se continue insensiblement avec le frein de l'habénule, ou rène de la glande pinéale (HAB), qui sur la coupe 8 est simplement figuré par une petite crête. Cette crête s'efface sur la coupe (9), qui passe par un plan horizontal supérieur à l'habénule.

NpC. Le noyau postérieur du thalamus appartient à la région inférieure de la couche optique (fig. 7). Il n'est donc plus visible sur les coupes 8 et 9, qui sont plus élevées que la coupe 7. Ce gros noyau homogène, résultat de la fusion des noyaux interne et externe (NiC, NeC, fig. 8), émet en dehors la majeure partie des fibres de la couronne rayonnante du thalamus (Rth, fig. 7), destinées au faisceau sensitif.

NiC. Le noyau interne du thalamus (fig. 8), séparé du noyau externe (NeC) par la lame médullaire interne (LMI), semble se confondre avec le ganglion de l'habénule. Il en est séparé par les fibres du stratum zonale du ganglion de l'habénule, qui, sur la figure 9, sont représentées par une petite strie claire, placée en arrière et en dedans de la lame médullaire interne (LMI). Si ces fibres ne sont pas visibles sur les coupes 7 et 8, c'est parce qu'elles sont verticales,

par conséquent foncées, et que leur teinte se confond avec celle des noyaux. Au contraire, sur la figure 9 elles sont horizontales. Nous avons déjà décrit le trajet recourbé des fibres en question, qui concourent à la formation du faisceau rétrograde.

NeC. Le noyau externe du thalamus (fig. 8 et 9) est le centre de convergence des fibres venues de la lame médullaire externe (LML). Nous savons que ces fibres représentent la couronne rayonnante du thalamus pour les parties supérieures de l'hémisphère. Il faut compter comme appartenant au même système, les fibres de la racine antérieure de la couche optique (ThA) qui, venues du segment antérieur de la capsule interne (CIA, fig. 9), se répandent également dans le noyau externe du thalamus (NeC).

NC. Le noyau caudé (fig. 7 et 8) proémine dans la corne frontale du ventricule latéral (VF, fig. 7), et se confond en arrière et en dedans avec la substance grise du septum lucidum (GSL). Il est parcouru d'arrière en avant par des fibres ramifiées qui le traversent de haut en bas et d'avant en arrière pour former l'anse du noyau caudé. Étant donné le sens de ce trajet, on s'explique que les fibres en question doivent être de moins en moins abondantes sur les coupes du noyau caudé, à mesure que le niveau de la surface de section s'élève.

GSL. La substance grise du septum lucidum (fig. 7) occupe exclusivement la partie postéro-externe du septum. Elle n'est que la réflexion, sur le septum, de la substance même du noyau caudé. Tout à fait en arrière, elle livre passage au pilier descendant de la voûte (DF).

PUT. Le putamen ne présente ici rien de spécial, si ce n'est le changement de forme qui se manifeste de la coupe 7 à la coupe 9. Sur cette dernière coupe, son étendue transversale est plus grande : cela signifie qu'il augmente d'épaisseur de bas en haut. Sur les coupes vertico-transversales on a déjà pu constater ce fait.

GLP. Le globus pallidus est intercalé (fig. 7) entre le putamen (PUT) et le globus medialis. Toutefois ce dernier a déjà perdu beaucoup de son importance; et lorsqu'il a disparu sur les coupes 8 et 9, c'est le globus pallidus qui forme la limite externe de la capsule interne. On le voit émettre des fibres nombreuses destinées (fig. 9) au faisceau géniculé (FG) et au faisceau pyramidal (FP).

GLM. Le globus medialis (fig. 7) étant beaucoup moins élevé que les deux segments externes du noyau lenticulaire, disparaît le premier sur la série des coupes horizontales faites de bas en haut. Il manque sur les coupes 8 et 9. Cependant, sur la coupe 8, on le reconnaît encore vaguement; une lamelle blanche le sépare du globus pallidus.

NCC. La queue du noyau caudé (fig. 7 et 9) est plus volumineuse; elle est toujours reconnaissable à sa situation précise entre le tapetum (TAP) en arrière, et la bandelette sous-optique (BSO) en avant.

CL. Le claustrum (fig. 9) devient au contraire de plus en plus mince; mais ce n'est presque qu'une apparence; en effet, sur les coupes horizontales supérieures, les fibres du faisceau arqué se rapprochent de l'horizontalité et deviennent plus claires. Comme ces fibres augmentent l'épaisseur du claustrum, leur coloration foncée, sur les coupes inférieures, semble augmenter l'épaisseur même du claustrum.

Tf. Le tubercule du fascia dentata (fig. 7 et 8), adjacent au corps calleux, se continue avec le fascia dentata (Fd). C'est ici la partie la plus supérieure de la corne d'Ammon. Ce n'est déjà presque plus la corne d'Ammon, puisque sur la coupe 9 on ne distingue plus que des vestiges de substance grise accolée à la lyre du trigone (LY).

Fl. La fimbria, coupée perpendiculairement à la direction de ses fibres (fig. 7), présente une teinte foncée; mais lorsque la coupe l'entame obliquement (fig. 8 et 9), elle reprend une teinte claire. Elle se recourbe (fig. 9) au-dessous du tubercule du fascia dentata pour se continuer avec la lyre (LY).

Substance blanche.

cc. Le corps calleux, sectionné en avant et en arrière de la masse opto-striée, présente sur la coupe 7 une striation antéro-postérieure. Celle-ci est due à la présence des fibres les plus supérieures du septum lucidum (PEL) et des fibres les plus inférieures du corps calleux lui-même, qui se réfléchissent de haut en bas et d'avant en arrière pour constituer le pied du septum et la couche blanche antérieure de la lame terminale.

AR. Le faisceau d'Arnold, qui occupe, comme nous l'avons dit

souvent, la partie externe du segment antérieur de la capsule, est destiné aux couches inférieures du thalamus. Il disparaît donc sur les coupes supérieures. On ne le reconnaît ici que sur la coupe 7 (la plus inférieure des trois), au moment où il s'abaisse pour filer sous le thalamus.

CIA. Le segment antérieur de la capsule interne (fig. 9) n'est donc plus guère représenté que par la racine antérieure du thalamus (ThA).

ThA. La racine antérieure du thalamus pénètre dans le noyau externe (NeC) de la couche optique, où elle se croise avec la racine inférieure (ThI), qui est placée à sa partie interne. Elle s'accôle, en dehors, au faisceau géniculé (FG). Nous savons que dans la masse grise du thalamus elle se divise en deux faisceaux. Ces faisceaux sont plus facilement reconnaissables sur la figure 3 de la planche XXXVIII.

ThI. La racine inférieure du thalamus, venue de la région antéro-inférieure du troisième ventricule, s'épuise, avons-nous dit, de bas en haut, en abandonnant ses fibres au stratum zonale. Cela explique pourquoi ses dernières fibres, dirigées d'avant en arrière, sont encore visibles sur la coupe 7 et ne le sont plus sur les coupes 8 et 9.

Tæ. Le tænia semi-circularis est adjacent à la racine antérieure du thalamus; ici (fig. 8 et 9) il est coupé près de son extrémité antérieure, c'est-à-dire que ses fibres sont presque verticales; elles ont une coloration foncée qui se continue avec celle de la partie postérieure du noyau caudé. Le tænia, confondu quelquefois — à cause d'une homonymie malencontreuse, — avec le corps bordant ou fascia dentata, est appelé par les Allemands lame cornée. Nous avons déjà expliqué pourquoi on a cru devoir différencier le tænia et la lame cornée; ces deux mots ne désignent en somme qu'une seule et même chose. Après tout ce qui a été dit sur cette lame fibreuse, il convient de rappeler définitivement qu'elle représente une commissure antéro-postérieure, détachée soit du corps calleux, soit du trigone. Sa direction est exactement la même que celle de la fimbria. Ses insertions sont les mêmes, à quelques millimètres près en avant et en arrière. En avant, le tænia pénètre dans l'intervalle du corps strié et de la couche optique, tout au voisinage du pilier antérieur du trigone. Comme ce dernier, c'est là qu'il se perd

dans la substance grise du tuber cinereum. — En arrière, le *tænia* suit la queue du corps strié, jusqu'à la terminaison de celui-ci au contact du noyau amygdalien. Dans cette portion ultime de son trajet, la queue du noyau caudé sépare le *tænia* des fibres du tapetum, réduites à une couche d'une minceur extrême. Là, le *tænia* passe sous le noyau amygdalien et va se jeter dans la substance grise de la base, en dedans du lobule de l'hippocampe. — L'uniformité de calibre du *tænia*, depuis son origine jusqu'à sa terminaison, permet d'admettre qu'il se compose de fibres longues, d'un seul tenant, sans faire escale dans les différentes régions de la masse opto-striée qu'il parcourt.

LMI. La lame médullaire interne du thalamus et LML la lame médullaire latérale n'offrent ici aucune particularité.

FP. Le faisceau pyramidal, au fur et à mesure que les coupes s'élèvent (fig. 8), dissocie les fibres de l'étage supérieur de la calotte. Celles-ci d'ailleurs deviennent de plus en plus rares, puisqu'elles se sont épuisées en grande partie à la face inférieure du thalamus.

FG. Le faisceau géniculé.

CAO. Le faisceau tegmento-thalamique (fig. 7) est un de ces faisceaux de l'étage supérieur qui abandonnent peu à peu, de bas en haut, leurs rapports de contiguïté avec le pied du pédoncule, par conséquent avec le faisceau pyramidal (FP) et le faisceau géniculé (FG).

Rth. La couronne rayonnante du thalamus (fig. 8), claire en dedans, foncée en dehors, est représentée ici par des fibres venues du stratum zonale de la face supérieure de la couche; elles s'enfoncent en spirale dans la profondeur du carrefour sensitif pour gagner le faisceau sensitif (FS).

BSO. La bandelette sous-optique, placée immédiatement en dedans du faisceau précédent (fig. 8 et 9) appartient bien, vraiment, elle aussi, au système rayonnant du thalamus. Seulement elle vient de la région *postérieure* du pulvinar; c'est pourquoi la direction de ses fibres est différente de celle de la couronne rayonnante du thalamus. On voit cependant qu'elle gagne la partie interne du faisceau sensitif, en avant du noyau caudé (NCC). C'est là qu'elle se met en rapport avec la couronne rayonnante.

PLANCHE XXXVII

COUPES HORIZONTALES PASSANT PAR LA RÉGION SUPÉRIEURE
DE LA MASSE OPTO-STRIÉE.

Les deux premières figures (10 et 11) représentent le plan de section du segment supérieur de l'hémisphère droit; la figure 12 représente le plan de section du segment inférieur.

Substance grise.

NaC. Le noyau antérieur du thalamus (*corpus album subrotundum*) apparaît pour la première fois sur la coupe 10, c'est-à-dire qu'il occupe seulement la région supérieure de la couche optique. D'abord allongé, fusiforme (fig. 10), il est limité sur son bord externe par la lame médullaire interne (LMI), et sur son bord interne par le stratum zonale (ZS). En avant, il présente une extrémité renflée sur laquelle glisse le tænia (Tæ). En arrière, il se termine en pointe, accolé au noyau externe du thalamus. — Plus haut (fig. 11) on le voit se réduire; il est pénétré de dehors en dedans par des fibres venues du genou de la capsule (Gci) et qui appartiennent à la couronne rayonnante du thalamus.

NeC. Le noyau externe du thalamus forme, avec le noyau antérieur (NaC), toute la surface de section du thalamus. Le noyau interne a en effet disparu progressivement. On n'en reconnaît plus que quelques traces en dedans de la lame médullaire interne (LMI). Sur les coupes plus supérieures (fig. 11) il n'y a plus à distinguer de noyaux. Le thalamus (Th) est constitué par une masse grise uniforme, à la partie antérieure de laquelle le *corpus album subrotundum* s'isole très imparfaitement. Enfin, sur une coupe plus supérieure encore (fig. 12), la couche optique n'existe plus. Le plan de section n'intéresse que le noyau caudé (NC).

NC. Le noyau caudé et **NCC la queue du noyau caudé** se présentent sur les coupes 10 et 11 comme sur les coupes précédentes. Mais sur la coupe 12, la dernière et la plus élevée de la série, ces deux portions du même noyau, la tête et la queue, se confondent.

La partie antérieure correspondant à la tête est la plus volumineuse; la partie postérieure, correspondant à la queue, s'allonge en avant et va rejoindre la tête, dont elle n'est séparée que par les fibres les plus superficielles du tænia (Tæ) et par quelques fibres transversales du genou de la capsule (Gci). Cette partie postérieure, n'entrant pas immédiatement en contact avec la tête du noyau caudé, peut être considérée à la rigueur comme la queue du noyau. Mais on remarquera qu'elle n'appartient pas à la région temporale du ventricule latéral, ni même exclusivement au carrefour ventriculaire (CV). Elle s'étend du carrefour (CV) à la partie postérieure de la corne frontale (VF); elle est presque tout entière dans la corne frontale : c'est, en résumé, l'extrémité postérieure, allongée, de la tête du noyau caudé.

PUT. Le **putamen** (fig. 10) représente, à lui seul, le noyau lenticulaire. Le *globus pallidus* et le *globus medialis* ont disparu. Ils sont inférieurs aux plans de cette coupe. Plus haut même, ce noyau disparaît; la grande tache grise qui le remplace (fig. 11) dans l'angle rentrant du thalamus en arrière (Th) et du noyau caudé en avant (NC) est constituée par les fibres du faisceau sensitif externe (FSe) en arrière, et par les fibres du faisceau arqué (ARC) en avant. Ces fibres ont une teinte foncée parce qu'elles se portent de dehors en dedans et surtout *de haut en bas* presque verticalement. Quelques fibres transversales appartenant au genou de la capsule (Gci, fig. 11 et 12) conservent une coloration claire parce que, étant les plus inférieures, elles sont aussi les plus horizontales et sont divisées suivant le plan même de la coupe.

Substance blanche.

TRp. Le **pillier postérieur du trigone** (fig. 10) fait suite à la fimbria. Il est exclusivement formé de fibres blanches, horizontales, dirigées d'arrière en avant. Il ne renferme plus trace des ilots de substance grise qui, sur la coupe précédente (pl. XXXVI, fig. 9), répondaient encore à l'extrémité supérieure de la corne d'Ammon.

cc. Le **corps calleux**, divisé en deux tronçons sur les coupes 10 et 11, devient une surface continue sur la coupe 12. Cette coupe horizontale passe au milieu de la grande commissure interhémisphérique.

FOi. Le faisceau inférieur du forceps (fig. 10), issu du splenium du corps calleux, plonge en bas et en dehors; il présente une coloration foncée en avant, claire en arrière (ses fibres les plus postérieures en effet se confondent avec celles du faisceau moyen qui sont horizontales). Sur la coupe 12 on le voit s'arrêter à la scissure perpendiculaire interne (*Oi*) : disposition qui est constante.

FOs. Le faisceau supérieur du forceps (fig. 12) n'est que l'ensemble des fibres les plus supérieures du corps calleux; il est facile de s'en rendre compte sur cette coupe (12), la plus supérieure de toutes. On voit aussi très facilement que le tapetum (TAP) n'est que la portion du faisceau supérieur du forceps (FOs) réfléchi dans la paroi externe de la corne occipitale du ventricule. — Le faisceau supérieur du forceps (FOs) et le faisceau inférieur (FOi) forment donc, l'un la paroi externe, l'autre la paroi interne de la corne occipitale du ventricule. Tous les deux ont une coloration foncée; entre eux, les fibres claires (fig. 12) qui ferment en haut la cavité ventriculaire, appartiennent au faisceau moyen, dont la direction est transversale et légèrement oblique en arrière et en dehors.

FSi. Le faisceau sensitif interne (fig. 10), au niveau du carrefour sensitif, croise ses fibres avec celles de la bandelette sous-optique et de la couronne rayonnante du thalamus. Ces fibres, avons-nous dit (voy. pl. XXXVI, fig. 8) rejoignent finalement, en arrière, le faisceau sensitif lui-même. Ce dernier toutefois a des fibres à lui, qui vont, en avant, gagner la lame médullaire externe du thalamus (LML). Sur les coupes 11 et 12 on voit qu'il arrive au contact de la lame médullaire et se perd ainsi à la surface de la couche optique, au voisinage du *tænia*.

FSe. Le faisceau sensitif externe, foncé sur la figure 11, n'est composé que de fibres obliques *en bas* et en avant. Nous savons en effet que les fibres du faisceau sensitif externe ne répondent qu'à la région du putamen. Ici ce noyau a disparu; le faisceau sensitif externe s'enfonce donc (au-dessous du plan de la coupe) pour rejoindre le bord postérieur du putamen et la capsule externe. Sur la coupe 12 le même faisceau (FSe) a une coloration claire : Cela tient à ce que cette coupe représente (comme nous l'avons dit) le segment *inférieur* de l'hémisphère sectionné. L'obliquité des fibres entraîne un éclairage inverse de leur surface de section, sur le segment inférieur et sur le segment supérieur.

ThA. La racine antérieure du thalamus, qui sur la coupe 10 est encore située entre le noyau caudé (NC) et le putamen (PUT), devient adjacente au faisceau arqué (ARC, fig. 11) lorsque le putamen a disparu. Elle reste toujours en arrière de la couronne rayonnante du noyau caudé (RNC, fig. 11 et 12).

ARC. Le faisceau arqué dont la partie antérieure seulement est verticale sur la figure 10, se montre dans tout son développement sur les figures 11 et 12. Ici on remarquera que la coupe passe au-dessus de la scissure de Sylvius, au-dessus de l'insula. Elle entame la masse de l'opercule (OF, OP) qui, sur la coupe précédente (10, OF), n'avait été qu'effleurée. Les coupes vertico-transversales nous ont appris que le faisceau arqué vient précisément de l'opercule; transversal dans la substance blanche de l'opercule, il devient vertical au voisinage de la crête du putamen. Ce brusque changement de direction fait comprendre la disposition des teintes du faisceau arqué sur les coupes 11 et 12.

On observera également que la partie postérieure de ce faisceau (composé de fibres verticales) s'enfonce en arrière comme un coin très effilé entre le faisceau sensitif externe (FSe, fig. 12) et le faisceau sensitif interne (FSi). C'est un rapport dont on ne peut se rendre compte que sur les coupes horizontales. Il n'est pas, du reste, d'une constance absolue, en ce qui concerne l'étendue de ce prolongement postérieur.

RNC. La couronne rayonnante du noyau caudé (fig. 11 et 12) présente la double coloration dont il a été déjà question, et qui résulte de la courbure de ses fibres au moment où un certain nombre d'entre elles passent dans le corps calleux (cc).

FOA. Le forceps antérieur ou *forceps minor*, accolé à la partie antérieure de la couronne rayonnante du noyau caudé (RNC) envoie à la capsule externe (CE) des fibres dont la masse décrit une courbe à concavité postérieure. Nous savons les connexions étroites de la capsule externe avec le rostrum du corps calleux. Cette nouvelle connexion n'est que la résultante des autres.

PLANCHE XXXVIII

COUPES HORIZONTALES DE L'HÉMISPHERE DANS LA RÉGION
OPTO STRIÉE

Les trois figures de cette planche sont destinées à montrer certaines particularités qui sont ici très manifestes et qui n'apparaissent pas nécessairement avec une aussi grande netteté sur toutes les coupes pratiquées dans la même région. Tel cerveau présente des faisceaux remarquablement compacts et parfaitement isolés; tel autre présente les mêmes faisceaux à l'état diffus et mal délimités. Ces différences sur lesquelles nous avons déjà insisté et dont nous avons énuméré les causes peuvent tenir parfois, il faut en convenir, à des dispositions tout à fait individuelles.

On remarquera que les coupes des figures 1 et 2, malgré la dissemblance de leur profil, ont une grande analogie, quant à la répartition et aux rapports réciproques de leurs noyaux. Ces deux premières coupes horizontales passent par le milieu des deux commissures blanches (CA et CP). Toutefois, en raison de la courbure moins prononcée de la coupe 2, la section du tubercule quadrijumeau antérieur (QA) offre une étendue bien plus considérable que sur la coupe 1. Pour la même raison, le corps calleux est divisé au niveau du rostrum (ROS, fig. 2), tandis que sur la première coupe (fig. 1), le couteau a divisé le gyrus rectus (GR) dans toute sa longueur.

Les deux figures représentent le segment inférieur de l'hémisphère: la figure 1 représente l'hémisphère gauche; la figure 2 représente l'hémisphère droit. Sur ce dernier, la corne occipitale du ventricule latéral (VO) est largement béante, tandis que sur le premier elle est réduite à un petit orifice triangulaire.

Figure 1.

COUPE HORIZONTALE PASSANT PAR LES DEUX COMMISSURES BLANCHES

Écorces.

GR. Le gyrus rectus occupe la plus grande partie de la face interne du lobe frontal; il est coupé parallèlement à sa direction. Il

s'étend depuis la scissure limbique (*L*), qui le limite en avant, jusqu'au voisinage de la commissure antérieure (*CA*). Mais il n'est pas, malgré les apparences, en contact avec cette commissure. Il existe entre l'extrémité postérieure du gyrus rectus (*GR*) et la commissure antérieure (*CA*) trois couches distinctes : 1° le pied du septum lucidum, dont les fibres verticales sectionnées perpendiculairement à leur axe ont une teinte foncée, confondue avec celle de l'écorce; 2° la couche blanche de la lame terminale (*LAT*) dont les fibres, également verticales, font suite au rostrum du corps calleux; 3° enfin la couche grise de la lame terminale, derrière laquelle se trouve la commissure antérieure (*CA*).

Oi. La **scissure occipitale interne** s'enfonce, avec l'extrémité antérieure de la calcarine (*K*), derrière le lobe carré; la calcarine repousse son écorce grise vers la cavité ventriculaire dont elle n'est séparée que par la lame festonnée (*LFE*).

LMA. La **substance réticulaire d'Arnold** est la couche de substance blanche qui tapisse le fasciola cinerea (*Fci*), au moment où celui-ci s'enfonce de la surface du lobe carré (*CQ*) vers la corne d'Ammon (*CAM*). Elle est située au devant d'un petit sillon qui n'est autre que le sinus du corps calleux et qui, plus bas, deviendra le sillon de l'hippocampe. Ce sillon est séparé de la substance réticulaire par un nodule gris (*tec*), représentant ici la partie la plus postérieure du *tænia tecta*.

tec. Le **tænia tecta** n'est que le prolongement de l'écorce grise au-dessous du sinus du corps calleux. Mais à la partie postérieure du corps calleux il est l'origine du fasciola cinerea (*Fci*). Celui-ci s'étend de dedans en dehors vers la corne d'Ammon (*CAM*) en décrivant des sinuosités comme une petite circonvolution : c'est déjà le fascia dentata; du moins c'est l'anastomose du fascia dentata avec le *tænia tecta*.

Fci. Le **fasciola cinerea** est donc la portion de l'écorce grise qui, partie du lobe carré avec le *tænia tecta*, s'enfonce de dedans en dehors, derrière la fente de Bichat, pour former, à son extrémité externe, la lamina convoluta de la corne d'Ammon¹. Les replis sinueux du fasciola cinerea sont de véritables circonvolutions : on peut appeler à juste titre ces replis *circonvolutions sous-calleuses*.

1. Voy. pl. XLII, fig. 1.

Leur continuité avec la substance grise de la corne d'Ammon, bien mise en évidence chez le fœtus par M. Mathias Duval, n'a pas encore été démontrée chez l'homme adulte, du moins à notre connaissance, par la méthode des coupes horizontales en série. Il est vrai que la disposition qu'on remarque sur la figure 1 est exceptionnellement remarquable. Cela tient, non pas toujours, à une conformation individuelle, mais assez fréquemment à la manière de faire les coupes. Pour obtenir un résultat favorable, il faut choisir un hémisphère sur lequel la coupe passant par les deux commissures soit exactement tangente au cap du lobe carré.

D'autre part le fasciola cinerea, ou circonvolution sous-calleuse, ne présente pas nécessairement les plis qu'on observe sur la figure 1 de la planche XXXVIII. On peut déjà, sur la figure 2, constater que ces plis sont beaucoup moins accusés. Il suffit enfin de se reporter à la figure 2 de la planche XXXIV pour constater, sur une coupe faite exactement dans la même région, que le fasciola cinerea est rectiligne.

Cavité ventriculaire.

La corne occipitale du ventricule latéral est seule divisée par le plan de section. Cette cavité communique avec la fente de Bichat entre le pulvinar (Pul) et la corne d'Ammon.

Quant à la corne frontale du ventricule latéral, elle est située au-dessus de la coupe; mais on observera que le noyau caudé (NC) est nettement arrêté à sa face interne par les fibres profondes du corps calleux (cc). Sur la figure 2, la même face interne n'est séparée du corps calleux que par la fente du ventricule frontal (VF). On peut donc considérer également comme existant à l'état virtuel, sur la coupe de la figure 1, la lacune ventriculaire qui sépare le noyau caudé (NC) des fibres profondes du corps calleux (cc).

Substance grise.

NC. **Le noyau caudé**, en arrière et en dedans, se confond avec la substance grise de la lame terminale (LAT).

LAT. **La lame terminale** est une cloison grise verticale, immédiatement accolée à la convexité antérieure de la commissure antérieure (CA); elle se continue en dehors avec le noyau caudé (NC) et

avec la substance grise de la base du cerveau, qui s'arrête au niveau du passage du faisceau d'Arnold (AR).

Pul. Le **pulvinar** forme la paroi antérieure de la fente de Bichat. Il émet, en abondance, des fibres transversales qui constituent la majeure partie de la couronne rayonnante du thalamus (Rth). Il est limité en avant par le bras du pulvinar (BP) qui s'épuise dans sa région antérieure.

Les autres parties du thalamus qu'on observe sur cette coupe appartiennent surtout au système des fibres de l'étage supérieur de la calotte. On y reconnaît la lame médullaire interne (LMI) parcourue par les fibres du faisceau tegmento-thalamique (voy. fig. 2, CAO); le faisceau de Türck-Meynert (FM), qui se joint à la couronne rayonnante du pulvinar (Rth) pour former le faisceau sensitif interne (FSi); les fibres commissurales de la commissure postérieure (CP), placées en arrière et en dehors du faisceau rétroflexe (FRF). Enfin, juste en avant de la commissure postérieure (CP), on distingue l'amas de substance grise du ganglion de l'habénule (GH).

Substance blanche

CA. La **commissure antérieure**, coupée sur la ligne médiane, s'enfonce obliquement sous la substance grise du noyau caudé (NC).

CP. La **commissure postérieure** forme la limite antérieure du tubercule quadrijumeau antérieur (QA). Elle est ici très peu compacte, et semble se diviser en trois faisceaux : 1° un faisceau antérieur (qui en réalité ne lui appartient pas en propre) et qui forme la limite externe du ganglion de l'habénule (GH); 2° un faisceau moyen, qui renferme les fibres réellement commissurales (voy. pl. XXII, fig. 67, CP); 3° enfin le bras du pulvinar (BP), qui représente le faisceau le plus supérieur du laqueus.

AR. Le **faisceau d'Arnold** qui, presque à lui seul, constitue dans cette région le segment antérieur de la capsule interne, s'enfonce obliquement en arrière, en dedans et en bas vers la substance grise du troisième ventricule, au-dessous des noyaux du thalamus. Le segment postérieur de la capsule interne ne lui emprunte aucune de ses fibres.

CID. Le **segment postérieur de la capsule interne**, strié par le fait de l'entre-croisement du pied du pédoncule avec les fibres de la

calotte, présente une teinte claire uniforme au contact du noyau lenticulaire. Cette coloration claire tient à la disposition horizontale des fibres de la capsule interne au niveau de leur pénétration, de dedans en dehors, dans le noyau lenticulaire.

LML. La lame médullaire latérale du thalamus est en partie confondue avec le segment postérieur de la capsule interne. On peut toutefois reconnaître non seulement son indépendance dans la capsule, mais encore sa subdivision en deux couches. La couche la plus externe, tout à fait adjacente à la capsule proprement dite, est formée par les fibres de l'étage supérieur de la calotte; la couche interne, adjacente à la substance grise du thalamus, est formée par les fibres de la racine postérieure et de la racine antérieure du thalamus. Les fibres de la racine postérieure proviennent du faisceau sensitif interne (FSi) et de la bandelette sous-optique; les fibres de la racine antérieure proviennent du segment antérieur de la capsule. L'entre-croisement des fibres de la calotte avec les fibres des racines postérieure et antérieure du thalamus, dans la lame médullaire latérale (LML), n'est autre que la *couche grillagée* de certains auteurs¹.

Cin. Le cingulum, dans la région frontale, est sectionné perpendiculairement à sa direction verticale; c'est là qu'il commence à rayonner vers l'écorce du gyrus rectus et du gyrus vestibuli; il est toujours situé au plus près de l'écorce de ces circonvolutions, comme il est situé au plus près de la circonvolution limbique, au-dessus du corps calleux.

En arrière, le cingulum (*Cin*), au contact du fasciola cinerea (Fci), se porte en bas et en avant, mélangé avec les fibres du faisceau compact du fornix (FCF).

FCF. Le faisceau compact du fornix intercalé, sur toute son étendue, entre le cingulum (*Cin*) et la scissure limbique (*L*), s'étale à la face externe du gyrus rectus (GR), en avant, et là se confond avec le faisceau diffus du fornix (FDF).

FDF. Le faisceau diffus du fornix, toujours à cheval sur le fond de la scissure limbique (*L*), touche ici à son extrémité antérieure. Nous savons qu'il est destiné surtout aux plis du pôle

1. Cet entre-croisement ne se voit sur les coupes horizontales que dans une région très limitée.

frontal et à la région antérieure de la face interne de l'hémisphère.

ARC. Le faisceau arqué se reconnaît à l'extrémité antérieure du claustrum (CL), en dehors du centre ovale (CO).

FOV. Le faisceau occipital vertical est ici, par le fait d'une disposition peu commune, complètement distinct du faisceau pariétal vertical (FPV).

Figure 2.

COUPE HORIZONTALE PASSANT PAR LES DEUX COMMISSURES
BLANCHES

Écorce

Malgré une notable différence dans les dimensions, cette coupe présente de grandes analogies avec la précédente quant à la répartition de ses plis. C'est seulement à la face interne qu'on constate une dissemblance; encore celle-ci n'est-elle que très secondaire. Le corps calleux, en effet, est sectionné au-dessus du gyrus rectus; sur la coupe de la figure 1, le corps calleux était resté au-dessus du plan de section.

La section du corps calleux intéresse cependant une région très voisine des circonvolutions sous-frontales, puisqu'on reconnaît, d'avant en arrière le genou (GC), le rostrum (ROS) et le pied du septum lucidum (psp). On remarquera que le pied du septum arrive au contact de la lame terminale (LAT).

Cavité ventriculaire

VF. La corne frontale du ventricule latéral est divisée par la coupe tout près de son cul-de-sac antéro-inférieur; elle est réduite à une simple fente linéaire qui sépare de la face inférieure du corps calleux la convexité de la tête du noyau caudé (NC).

VO. La corne occipitale du ventricule, largement béante, présente quatre faces : une antéro-postérieure formée par la face inférieure du pulvinar (Pul); une externe, concave, revêtue par le tapetum (TAP); une interne, fortement convexe, qui répond à la saillie de la corne d'Ammon (FI, Fd); une inférieure, également convexe, qui n'est autre que l'ergot de Morand (CAL), et qui paraît

d'abord faire partie de la face interne. L'ergot de Morand est toujours sus-jacent au cul-de-sac profond du grand sillon occipito-temporal (*ot₁*). Ici ce sillon s'enfonce directement de dedans en dehors. Il s'enfonce, au niveau de la face interne de l'hémisphère, derrière le tubercule quadrijumeau (QA). C'est là précisément que se trouve la limite du lobe carré et de la circonvolution de l'hippocampe. La section a donc lieu juste au niveau du pli de passage temporo-limbique.

Substance grise.

NC. **Le noyau caudé**, confondu en dedans et en arrière avec la substance grise de la lame terminale (LAT), est strié par de nombreux faisceaux blancs qui traversent le segment antérieur de la capsule interne (CIA); ces faisceaux croisent, dans la capsule, les fibres du faisceau d'Arnold et aboutissent aux deux segments internes du noyau lenticulaire (GLP, GLM), formant, dans cette dernière partie de leur trajet, le système des fibres lenticulo-caudées (LCf).

Pul. **Le pulvinar**, parcouru par les fibres de la couronne rayonnante du thalamus qui se portent en dehors vers le faisceau sensitif, est limité en avant par le bras du pulvinar (BP). Les autres noyaux de la couche optique sont situés au-dessus de la coupe. La section n'intéresse ici que la région inférieure, où l'on reconnaît la convexité supérieure du noyau rouge (NR) et le ganglion de l'habénule (GH).

Substance blanche.

Tout ce qui est relatif à la commissure antérieure (CA), à la commissure postérieure (CP), au faisceau d'Arnold (AR), est conforme à ce qui a été dit au sujet de la figure 1.

LML. **La lame médullaire latérale du thalamus** est parfaitement distincte des fibres propres de la capsule interne qui forment la couronne rayonnante. D'autre part, on reconnaît, au contact du globus medialis (GLM) une couche lamellaire uniforme (CID) appartenant également à la capsule interne, mais bien distincte des fibres striées qui en occupaient la partie moyenne. Cette lame blanche représente les fibres capsulaires qui prennent la direction horizontale pour pénétrer dans le noyau lenticulaire : nous venons de signaler un aspect absolument identique sur la coupe de la figure 1.

FS. Le faisceau sensitif s'élargit à son extrémité postérieure. Il se partage entre la troisième circonvolution occipitale (O^3) et la quatrième (O^4). La majeure partie de ses fibres aboutissent ici à ces deux circonvolutions. Nous savons, d'autre part, qu'à un niveau plus élevé, il s'épuise dans la cinquième ou gyrus lingual.

Figure 3.

COUPE HORIZONTALE DE L'HÉMISPHÈRE DROIT PASSANT PAR LA PARTIE MOYENNE DU SEPTUM LUCIDUM

Cette figure est destinée à faire voir :

1° *La subdivision des faisceaux du segment antérieur de la capsule interne (CIA) à l'extrémité antérieure de la couche optique (Th).* Cette coupe, en effet, pratiquée à un centimètre environ au-dessus de la précédente, ne divise plus qu'une faible partie des éléments du faisceau d'Arnold (AR). Les fibres de la racine antérieure du thalamus (ThA), venues du segment antérieur de la capsule (CIA), s'enfoncent dans la couche optique sous la forme de deux faisceaux diffus, l'un externe, l'autre interne, placés au-dessus du faisceau d'Arnold, et qui se terminent dans le noyau interne du thalamus (NiC).

2° *La réduction de volume du segment postérieur de la capsule.* Ici, le segment postérieur de la capsule n'est plus guère représenté que par la lame médullaire externe du thalamus (LML). Toutes les fibres de la couronne rayonnante ont pénétré dans les deux noyaux lenticulaires externes (GLP, PUT). Le noyau interne, ou globus medialis, est resté au-dessous du plan de la coupe.

3° *La terminaison antérieure du tænia dans le stratum zonale (ZS), en dedans de la racine antérieure du thalamus (ThA).*

4° *La séparation réelle des fibres du splenium en deux couches :* les fibres supérieures du splenium (cc) appartiennent aux faisceaux supérieur et moyen du forceps major; les fibres inférieures (BAM) appartiennent au faisceau inférieur du forceps; elles représentent la base de la corne d'Ammon, dont la saillie blanche dans la cavité ventriculaire n'est autre chose que l'alveus. La base de la corne d'Ammon (BAM) correspond toujours à l'enfoncement plus ou moins prononcé de l'extrémité inférieure de la scissure occipitale interne (O_i).

PLANCHE XXXIX

COUPES HORIZONTALES PASSANT PAR LA PARTIE INFÉRIEURE
DE LA RÉGION OPTO-STRIÉE

Ces quatre coupes, bien qu'appartenant à la série horizontale, ne sont pas absolument parallèles au plan des deux commissures. Elles sont un peu obliques en bas et en avant. Elles sont destinées à faciliter l'orientation dans les autopsies du cerveau où il est, par exception, impossible de pratiquer la coupe normale, c'est-à-dire la coupe passant par les deux commissures blanches. On peut constater que l'aspect de ces quatre surfaces de section diffère de celui qui est représenté sur les cinq planches précédentes.

Il est cependant facile de reconnaître toutes les parties que nous avons déjà énumérées et décrites. Mais certaines particularités méritent d'être observées avec soin :

1° La continuité du noyau caudé (NC) et du putamen (PUT) sur les coupes 1 et 2;

2° La fusion de l'anse du noyau caudé (ANC, fig. 1 et 2) avec l'anse du noyau lenticulaire (ANL, fig. 1);

3° L'isolement et la direction du faisceau d'Arnold (AR, fig. 1) qui, à lui seul, constitue la partie la plus inférieure du segment antérieur de la capsule. La commissure antérieure (CA, 1, 2) et l'anse du noyau caudé (ANC, 1 et 2) passent au-dessous de lui;

4° La situation du pied du septum lucidum (psp, fig. 2) derrière le noyau caudé (NC) et devant la commissure antérieure (CA);

5° La pénétration de la substance réticulaire d'Arnold (fig. 3, LMV)¹ dans la substance blanche de l'hémisphère, au niveau du tubercule de jonction. Cette couche s'étend de dedans en dehors,

1. On l'a appelée, à ce niveau, *substance blanche corticale ou réticulée du tubercule olfactif*; mais ce n'est en somme que la substance réticulée d'Arnold. Il n'est pas exact, comme on l'a prétendu, que cette couche médullaire ne présente un grand développement que chez les osmatiques. On la voit, chez l'homme même, acquérir une épaisseur et une surface très considérables. On cite comme toute particulière sa disposition chez le porc-épic, où elle atteint le bord externe du tractus olfactif en avant. Cela s'observe également sur certains cerveaux d'homme; nous l'avons même vue dépasser cette limite.

au devant de la substance grise du septum lucidum (GSL, fig. 5), puis se confond avec la moelle du centre ovale (LMV, fig. 4) en dedans et en arrière du sillon orbitaire interne (*soi*);

6° La continuité du noyau de l'anse (GAP, fig. 3 et 4) avec la substance grise qui limite en dehors la bandelette optique (BO) et qui fait partie de la masse du tuber cinereum. Le tuber cinereum (TC, fig. 5) est entamé par la section dans le plan même de la bandelette optique, qui se trouve ainsi décollée, séparée de ses adhérences avec l'hémisphère;

7° Le siège du noyau amygdalien (NA, fig. 4) en avant, en dehors et au-dessous du noyau de l'anse (GAP). Le noyau amygdalien, qui n'est qu'effleuré par la coupe au niveau de sa convexité supérieure, est limité en dehors par la capsule externe (CE). Il n'est séparé du noyau de l'anse (GAP) que par une mince traînée blanche appartenant à la bandelette sous-optique;

8° La disposition du tænia tecta (tec, fig. 2) à la partie antéro-inférieure du splenium, en avant du faisceau inférieur du forceps (FOi). La petite fente transversale qu'on aperçoit au milieu du tænia tecta n'est autre chose que le cul-de-sac du sinus du corps calleux;

9° Enfin la forme et la direction des faisceaux inférieur et moyen du forceps (FOi, FOm, fig. 3 et 4).

PLANCHE XL

COUPES HORIZONTALES PASSANT PAR LA BASE DU CERVEAU

Les cinq figures de cette planche sont destinées à faire voir les rapports réciproques de la région basilaire, du noyau amygdalien et de l'espace perforé antérieur.

Figure 1.

La moitié antérieure de l'hémisphère droit est vue ici par sa face inférieure. On reconnaît en avant le lobule orbitaire, avec son sillon

caractéristique (*H*). La troisième circonvolution frontale (F^3) a été entamée horizontalement par le couteau à l'endroit où elle revient au devant de l'espace perforé antérieur (EPA) et où elle prend le nom de *désert olfactif*. La première frontale (F^1) et la seconde (F^2) sont intactes ; elles sont séparées en dehors par le premier sillon frontal (f_1). On voit en dedans le nerf olfactif (OL) avec son bulbe (OLB) recouvrant la plus grande étendue du sillon olfactif interne (*soi*).

Sur la ligne médiane, la moitié droite du chiasma (CH), le tuber cinereum (TC), le tubercule mamillaire droit (TM), sont séparés de leurs congénères par l'incision sagittale interhémisphérique.

La bandelette optique (BO) se dirige, à partir du chiasma, d'avant en arrière et de dedans en dehors jusqu'au corps genouillé externe (GE); celui-ci est situé au-dessous, en avant et en dehors du corps genouillé interne (GI). Entre les deux corps genouillés on aperçoit la face inférieure du pulvinar (Pul).

L'extrémité antérieure du lobe sphénoïdal, séparée du lobule orbitaire par la vallée (*S*), est sectionnée dans toute sa largeur ; le trait de section, horizontal, a été pratiqué tangentiellement à la face inférieure de la bandelette optique (BO) au niveau où celle-ci passe au-dessous du pied du pédoncule (PP). Le couteau a pénétré immédiatement, de dedans en dehors, dans la cavité ventriculaire, puis il a divisé tout le lobe sphénoïdal jusqu'à l'écorce, intéressant ainsi : 1° le noyau amygdalien (NA) où la bandelette sous-optique (BSO) s'épanouit en éventail ; 2° puis la capsule externe (CE), en dehors de laquelle apparaissent le claustrum (CL) et le fasciculus uncinatus (FU) ; 3° la première circonvolution temporale (T^1) ; 4° enfin, plus en arrière, la queue du noyau caudé (NCC) et le tapetum (TAP).

On remarquera que le noyau amygdalien (NA) est entouré, sur tout son pourtour, par une couche blanche. Cette couche, qui lui forme une sorte de capsule, le sépare, en dedans, de la substance grise corticale ; et c'est effectivement d'une véritable capsule qu'il s'agit : la capsule externe (CE). A ce niveau, l'écorce revêt le lobule de l'hippocampe, et la bandelette optique, fortement adhérente à ce lobule, confond ses fibres blanches avec celles de cette capsule.

Figure 2.

Le tiers antérieur de l'hémisphère gauche, vu par sa face inférieure, a été divisé par une section horizontale passant à un niveau un peu plus élevé que sur la figure précédente. Tout le lobe frontal a été respecté. Cependant l'incision, traversant une région un peu plus élevée, on distingue, au fond de la vallée de Sylvius, le gyrus falciforme (GFA), et un peu plus en dehors, le pôle de l'insula (PI). Le nerf olfactif (OL), terminé en avant par son bulbe (OLB), se partage, en arrière, en deux racines : l'externe se perd insensiblement sur le bord postérieur du désert olfactif (DO) ; l'interne s'infléchit en dedans et en haut et, s'insinuant dans le sillon de l'artère cérébrale antérieure, va mourir à la face interne du gyrus rectus (GR).

En arrière de la bifurcation radulaire du nerf olfactif, on reconnaît l'espace perforé antérieur (EPA) où aboutit de dehors en dedans la vallée de Sylvius. A la partie la plus postérieure de l'espace perforé, une trainée blanche, venue de la face interne (psp), se porte en dehors et en arrière jusqu'à la partie la plus interne et la plus antérieure du lobule de l'hippocampe (HL) : c'est le pied du septum lucidum, ou bandelette diagonale.

Le trait de section passe juste au milieu de la racine grise du nerf optique. Cette racine grise est en continuité, au-dessus du chiasma, avec la bandelette optique (BO) et se confond avec le tuber cinereum (TC).

Le noyau amygdalien (NA), dans le lobule de l'hippocampe (HL) reçoit, de dedans en dehors, les fibres terminales de la bandelette sous-optique (BSO). En dedans il est séparé de l'écorce de l'hippocampe par la capsule blanche que nous avons signalée sur la coupe de la figure 1. Seulement, comme la coupe actuelle est plus élevée que la précédente, ce ne sont plus les fibres de la capsule externe qui enveloppent en dedans le noyau amygdalien : ce sont les fibres de la racine inférieure du thalamus (Thl).

Figure 3.

Ici la coupe n'intéresse que le lobe sphénoïdal ; elle passe au-dessous de la bandelette optique. La figure représente le segment inférieur de l'hémisphère divisé (hémisphère droit).

En avant la deuxième circonvolution temporale (T²) représente le pôle sphénoïdal. A la face externe se succèdent, d'avant en arrière, les première, deuxième et troisième temporales (T¹, T², T³). Le pôle occipital est formé, en dehors par la quatrième occipitale (O⁴), en dedans par la sixième (O⁶).

La cavité ventriculaire (CV) est divisée dans sa longueur et l'on peut juger de sa disposition longitudinale dans le lobe sphénoïdal. En avant elle a pour paroi antérieure le noyau amygdalien (NA) où viennent s'épanouir les fibres terminales (ou originelles) de la bandelette sous-optique (BSO). En arrière cette cavité présente deux prolongements : le postérieur et le plus externe va former la corne occipitale; l'interne est une fissure arquée qui passe sous la corne d'Ammon et qui représente ici la section oblique du *diverticule sous le subiculum* (Dsu).

Cette figure est destinée à montrer les rapports médiats de la corne d'Ammon avec le noyau amygdalien, au-dessous de la bandelette optique. La section horizontale de la corne d'Ammon au-dessous de la bandelette présente l'aspect d'une double bandelette grise qui n'a aucune connexion avec le noyau amygdalien, en dehors de celle qu'établit à la surface la bandelette de Giacomini. Tous les détails relatifs à la forme et aux rapports de la corne d'Ammon sur les coupes horizontales au-dessous de la fente de Bichat sont d'ailleurs mis en évidence sur les figures de la planche XLI.

Figure 4.

Les trois premières figures représentaient les coupes horizontales de la région corticale de l'uncus, au-dessus, au milieu et au-dessous de la bandelette optique. La figure 4 fait voir sous un nouvel aspect la disposition de la substance grise de l'espace perforé antérieur (EPA). Ici la section n'est pas absolument horizontale; elle est légèrement oblique en bas et en avant; elle intéresse l'espace perforé antérieur au niveau même de la pyramide grise de Sœmmering (GS). En dehors de ce noyau se voient les trous vasculaires de l'espace perforé. On remarque que la pyramide grise de Sœmmering est sur le prolongement de l'axe du sillon olfactif interne (*soi*) et que, de toutes parts, elle est enveloppée de substance blanche. La trainée claire qui la limite en arrière et qui se porte obliquement en dehors est la bandelette diagonale.

La mince couche blanche qui la limite en avant est la substance réticulaire d'Arnold.

En arrière, cette figure montre les rapports de la racine inférieure du thalamus (ThI) entre le faisceau de Türk-Meynert (FM) et la commissure antérieure (CA).

Figure 5.

Cette dernière coupe horizontale passe par la partie la plus supérieure du noyau amygdalien, presque tangentielle à la convexité supérieure de ce noyau. Elle fait voir les rapports de la bandelette sous-optique et de la racine inférieure du thalamus en dehors du noyau amygdalien (NA), où la bandelette sous-optique (BSO) entrecroise et mêle ses fibres avec celles de la capsule externe.

En dedans la fimbria (FI) se perd à la surface de l'extrémité postérieure et interne du crochet (Unc).

PLANCHE XLI

COUPES HORIZONTALES DU LOBE SPHÉNOÏDAL

Les douze figures de cette planche représentent la série des coupes horizontales du lobe sphénoïdal, pratiquées de haut en bas, sur un hémisphère gauche, dans toute la hauteur du noyau amygdalien (NA). C'est donc le segment inférieur de l'hémisphère qui a été reproduit ici. Les deux premières figures seules le font voir dans son ensemble. Les dix autres montrent les rapports du noyau amygdalien à l'extrémité antérieure de la cavité ventriculaire.

A ce niveau, les changements de direction du fascia dentata, d'abord au moment où il contourne le recessus antérieur de la corne d'Ammon (*RAII*), puis lorsqu'il remonte sur le crochet (Unc) pour former la bandelette de Giacomini (*BGI*), rendent très difficile, à première vue, la compréhension d'une coupe prise au hasard. Mais la succession des coupes permet de s'orienter, en somme, assez aisément.

Ces coupes donnent le détail des parties grises et blanches dont on trouve déjà un aperçu sur la figure 3 de la planche XL. On y verra les rapports de la racine inférieure du thalamus (ThI), de la capsule externe (CE) et de la bandelette sous-optique (BSO), d'une part avec le noyau amygdalien (NA), d'autre part avec la queue du noyau caudé (NCC). On remarquera que ce dernier noyau est dissocié à son extrémité antérieure par les éléments de la bandelette sous-optique (BSO) et par les fibres les plus antéro-inférieures du *tænia* (Tæ).

Enfin, on retiendra la disposition du noyau amygdalien à la partie la plus inférieure du cul-de-sac antérieur du ventricule sphénoïdal (fig. 12).

Il est excessivement difficile de réaliser la série des coupes de cette planche, d'une façon absolument conforme à celle que nous présentons. L'obliquité du lobe sphénoïdal est si variable qu'on arrive malaisément à un résultat identique, même avec une grande habitude. Mais l'ensemble est *à peu de chose près* le même quand on a soin de pratiquer les sections parallèlement au *plan horizontal du corps godronné*; on procède en quelque sorte comme si la surface supérieure du corps godronné était le plan du microtome. On l'entame lui-même peu à peu, de telle sorte qu'il apparaît sur les coupes dans toute son étendue antéro-postérieure; c'est ce qu'on observe, par exemple sur les figures 5, 6, 7 et 8 de la planche XLI.

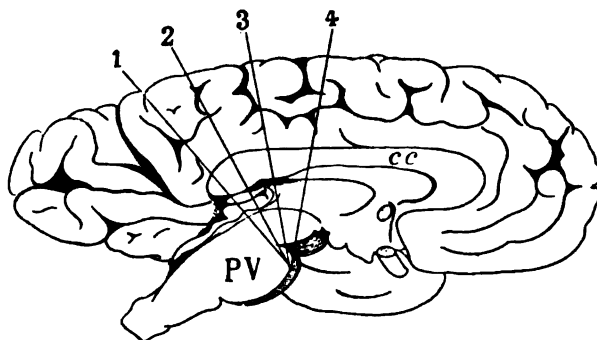
PLANCHE XLII

SECTIONS CONVERGENTES DU CERVEAU DANS LE PLAN VERTICO-TRANSVERSAL

Les quatre figures de cette planche sont exclusivement destinées à montrer les rapports de continuité du fascia dentata (Fd), d'une part, avec le *tænia tecta* (tec), et d'autre part avec la substance grise du pli de passage temporo-limbique (π T).

Elles représentent le plan de section de quatre coupes pratiquées de la façon qui est indiquée sur le schéma suivant :

Ces quatre coupes convergent vers la partie la plus antérieure du pont de Varole (PV, schéma 204). Elles divergent vers le bord



Face interne d'un hémisphère gauche sur lequel sont représentés les traits de section transversale (1, 2, 3, 4), correspondant aux coupes des figures 1, 2, 3, 4 de la planche XLII.
cc, corps calleux ;
PV, pont de Varole.
Les coupes convergent vers la partie la plus antérieure du pont.

Schéma 204.

supérieur de l'hémisphère. La plus postérieure (1) de ces coupes passe au devant du bourrelet du lobe carré; la seconde (2) traverse le lobe carré à sa partie moyenne; la troisième (3) glisse au devant de la branche relevée de la scissure limbique dans la région postérieure du lobe paracentral; la quatrième (4), qui est la plus antérieure, traverse la région antérieure du lobe paracentral.

La figure 1 de la planche XLII fait voir la continuité du fasciola cinerea (Fci) avec le fascia dentata (Fd). Le fasciola cinerea est situé ici, juste au-dessous du corps calleux, dans la région du faisceau inférieur du forceps (FOi). Il passe au-dessous de la scissure de l'hippocampe. Au-dessus de la scissure de l'hippocampe on reconnaît le *tania tecta* (tec). La partie de l'écorce grise au niveau de laquelle le fasciola cinerea s'enfonce de dedans en dehors est le pli de passage temporo-limbique (π T). C'est là aussi que commence ou se termine, en arrière du splenium, la substance réticulaire d'Arnold (LMA). Cette couche blanche revêt le fasciola cinerea. Le fascia dentata (Fd), confondu avec la lamina convoluta (LC), n'est que la lamina convoluta elle-même. On constate d'ailleurs que toute l'étendue de cette masse grise est recouverte par l'alveus (ALV), lequel provient de la partie inférieure du corps calleux, c'est-à-dire du faisceau inférieur du forceps (FOi).

La coupe de la figure 2 divise le cerveau en avant du lieu où se confondent et se continuent réciproquement le trigone (TRI) et la

fimbria (FI). Ici toutes les parties de la corne d'Ammon sont constituées de la façon que nous avons exposée avec détails dans la description des coupes verticales. On retrouve sur l'hémisphère gauche (figure 2) la lamina convoluta (LC) faisant suite à l'écorce grise de la circonvolution de l'hippocampe (O⁶). Celle-ci, en effet, est la portion antérieure du gyrus lingual ou cinquième occipitale. Elle est recouverte par la substance réticulaire (LMA), qui semble présenter une épaisseur inusitée; cela n'est que le résultat de l'obliquité de la coupe. Sur l'hémisphère droit, on voit le segment moyen et le segment externe de la lamina convoluta (LC', LC'') se recourber au-dessous de la fimbria (FI) pour se terminer dans le fascia dentata (Fd).

La coupe représentée sur la figure 3 passe par le milieu du corps genouillé externe (GE) et par la partie postérieure du crochet (Unc). On voit le fascia dentata (Fd) s'adosser au crochet sans se confondre avec lui.

Enfin, sur la quatrième coupe (qui divise la bandelette optique (BO) au devant du corps genouillé externe), le fascia dentata (Fd) s'allonge de dehors en dedans pour devenir la bandelette de Giacomini (BGI) et remonter sur la face interne du crochet où il se perd en s'amincissant.

Toutes les autres parties qui figurent sur ces quatre coupes n'ont pas besoin de mention spéciale. Elles rendent l'orientation plus facile et elles permettent de constater la vérification de ce qui a déjà été dit à l'occasion des coupes verticales.

PLANCHE XLIII

COUPES SAGITTALES D'UN HÉMISPHERE GAUCHE

Nous avons dit, au début de ce travail, que les coupes sagittales ne devaient être utilisées que dans les cas absolument exceptionnels où elles sont commandées par la nature ou le siège d'une lésion déterminée. Pour faciliter, en pareille circonstance, la localisation des foyers morbides, nous avons dessiné les quatre aspects princi-

paux sous lesquels se présentent les coupes sagittales de l'hémisphère. Mais nous répéterons qu'il n'existe aucun point de repère assez fixe pour attaquer par ce moyen une région profonde déterminée, avec quelque chance de tomber juste. On n'a, pour se guider, que les circonvolutions de la face supérieure ou de la face inférieure. Elles sont trop variables suivant les sujets pour qu'on soit en mesure d'indiquer le lieu d'élection de telle ou telle coupe.

Seules, les coupes qui avoisinent la ligne médiane peuvent être faites sur quelques points de repère relativement constants. Telle est la coupe qui passe dans l'axe même du sillon orbitaire interne (pl. LXIII, fig. 2). Telle encore, celle qui passe par l'extrémité antérieure du crochet (fig. 3). Si l'on peut écarter, sans rien détériorer, l'espace perforé antérieur, si l'on a préalablement détaché la protubérance et les pédoncules, enfin si l'on a largement ouvert la corne frontale du ventricule latéral, on peut trouver quelques autres points de repère. Ceux-là mêmes sont infidèles, et nous ne nous y arrêterons pas.

TABLE ALPHABÉTIQUE DES SIGNES

- AI. *Ansa intergenicularis* de Rauber, racine interne de la bandelette optique.
- ALV. *Alveus*.
- ANC. Anse du noyau caudé.
- ANL. Anse du noyau lenticulaire.
- Aq. Aqueduc de Sylvius.
- AR. Faisceau d'Arnold (*Laminæ corticales anteriores pedunculi*).
- ARC. Faisceau arqué, faisceau longitudinal supérieur, *fasciculus arcuatus* (Burdach, Arnold).
- ARC'. Fibres du faisceau arqué destinées à la capsule interne.
-
- BAM. Base de la corne d'Ammon.
- BCP. *Bulbus cornu posterioris*, saillie des fibres moyennes du corps calleux dans le ventricule latéral (faisceau moyen du for-
ceps).
- Bf. Fente de Bichat.
- BGI. Bandelette de Giacomini.
- BO. Bandelette optique, *tractus opticus*.
- BOG. Fibres de la bandelette optique destinées au corps genouillé externe.
- BOZ. Fibres de la bandelette optique allant au *stratum zonale* du pulvinar.
- BP. Bras du pulvinar.
- BQ. Bourrelet du lobe carré.
- BQA. Bras du tubercule quadrijumeau antérieur.
- BQP. Bras du tubercule quadrijumeau postérieur.
- BSO. Bandelette sous-optique, fibres temporo-thalamiques (Arnold, Meynert), faisceau postérieur de l'anse pédonculaire de Gratiolet.

- C. Circonvolution limbique, ou calloso-marginale, ou de l'ourlet, ou du corps calleux, etc.
- CA. Commissure antérieure, commissure en fer à cheval.
- CAI. Pli inférieur du cap de la troisième circonvolution frontale.
- CAL. *Calcar, calcar avis, colliculum*, ergot de Morand.
- CAM. Corne d'Ammon.
- CAO. Fibres de la couche optique allant à la calotte ou inversement, faisceau tegmento-thalamique.
- CAP. Cap de la troisième circonvolution frontale.
- CAS. Pli supérieur du cap de la troisième circonvolution frontale.
- cc. Corps calleux.
- ccB. Bec du corps calleux.
- CE. Capsule externe.
- CEO. Fibres du pédoncule cérébelleux supérieur allant à la couche optique, faisceau cérébello-thalamique.
- CEP. Crête épendymaire.
- CF. Commissure de Forel, faisceaux croisés de la calotte, *fasciculi decussationis anticæ*.
- CG. Couche grillagée (Arnold), *stratum reticulatum* (*Gitterschicht* des Allemands).
- CGE. Capsule du corps genouillé externe.
- CH. Chiasma optique.
- CI. Capsule interne.
- CIA. Segment antérieur de la capsule interne.
- CID. Segment postérieur de la capsule interne.
- CIF. Segment inférieur de la capsule interne, faisceau de la troisième circonvolution temporale.
- Cin. Cingulum* (Burdach).
- CIT. *Cuneus thalamici optici intergenicularis*.
- CL. *Clastrum* (avant-mur).
- CM. Commissure moyenne ou molle.
- CMT. Commissure de Meynert.
- CO. Centre ovale, faisceau ou fibres du centre ovale.
- COI. Commissure inférieure (dans la substance grise du *tuber cinereum*).
- CP. Commissure postérieure.
- CQ. Opercule du lobe carré ou cap du lobe carré.
- CR. Portion réfléchie du splenium.
- CRR. Entre-croisement du ruban de Reil dans le bulbe.

- CS. *Caput corporis striati* (portion frontale ou tête du corps strié).
 Ct. Commissure terminale.
 CTE. Faisceau du tegmentum allant à la substance grise du troisième ventricule, *fasciculi marginales aquæducti* (Meynert).
 CV. Carrefour ventriculaire.
- DF. Pilier descendant du *fornix* ou pilier antérieur de la voûte.
 DL. *Discus lentiformis*, corps de Luys, corps de Forel, *corpus subthalamicum*, noyau amygdalien de Stilling, bandelette accessoire de l'olive supérieure, ganglion de la capsule interne.
 DO. Désert olfactif.
 Dsp. *Diverticulum* de la glande pinéale.
 Dsu. *Diverticulum sub subiculo*, fissure inféro-interne du ventricule latéral sillon du *subiculum*.
 Dts. *Diverticulum transversale splenii*.
 DV. Racine descendante du trijumeau.
- EP. Épendyme.
 EPA. Espace perforé antérieur.
 EPP. Encoche de l'extrémité frontale.
 EPP. Espace perforé postérieur, *lamina perforata posterior*.
 EPY. Entre-croisement des pyramides antérieures du bulbe.
- F. Circonvolution frontale ascendante.
 F¹. Première circonvolution frontale.
 f₁. Premier sillon frontal.
 f₁. Sillon de la première circonvolution frontale.
 F². Deuxième circonvolution frontale.
 f₂. Deuxième sillon frontal.
 f₂. Sillon de la deuxième circonvolution frontale.
 F³. Troisième circonvolution frontale.
 F¹a. Première circonvolution frontale accessoire.
 F²a. Deuxième circonvolution frontale accessoire.
 FAI. Fibres arquées profondes du bulbe.
 FAL. Gyrus falciforme.
 FCF. Faisceau compact du fornix.
 Fci. *Fasciola cinerea*, bandelette cendrée.
 FCP. Faisceau de la commissure postérieure.
 Fd. *Fascia dentata* (Tarin), corps godronné, corps bordant.

- Fd'. La circonvolution godronnée sur un plan antérieur au plan de la coupe.
- FDF. Faisceau diffus du fornix.
- FG. Faisceau géniculé.
- FI. *Fimbria*, corps frangé, corps bordé.
- FLI. Faisceau longitudinal inférieur.
- FL1, FL2, FL3, FL4, FL5. Première, deuxième, troisième, quatrième, cinquième couches du faisceau longitudinal inférieur.
- FLP. Faisceau longitudinal postérieur de la calotte.
- FLP'. Fibres du faisceau longitudinal postérieur de la calotte allant au thalamus.
- FM. Faisceau de Türck-Meynert.
- FO'. Circonvolution fronto-orbitaire ou lobule orbitaire.
- FO". Circonvolution fronto-orbitaire externe ou portion orbitaire de la troisième circonvolution frontale.
- FOA. *Forceps anterior*, ou *forceps minor*.
- FOi. Fibres inférieures du forceps major.
- FOM. Forceps major, en grande partie constitué par les fibres moyennes du *splenium*.
- FOm. Fibres moyennes du *splenium* ou faisceau moyen du *forceps major*.
- FOP. Fibres postérieures du *forceps major*.
- FOs. Fibres supérieures du *forceps*.
- FOV. Faisceau occipital vertical.
- FP. Faisceau pyramidal.
- FP'. Fibres du faisceau pyramidal se continuant dans le faisceau arqué.
- FPF. Faisceau pariéto-frontal.
- FPV. Faisceau pariétal vertical.
- FRF. Faisceau rétrograde, *fasciculus retroflexus* (Meynert).
- FS. Faisceau sensitif, faisceau optique, lame des radiations optiques.
- FSe. Faisceau sensitif externe.
- FSi. Faisceau sensitif interne.
- FSM. Faisceau sous-marginal.
- FSt. Faisceau sensitif dans la première circonvolution temporale.
- FU. *Fasciculus uncinatus*, faisceau en crochet.
- FVA. Faisceau de Vicq d'Azyr.

G. Glande pinéale, épiphyse, *conarium*.

- GAP. Ganglion de l'anse pédonculaire, prolongement temporel du noyau lenticulaire (Wernicke), substance innommée sous-lenticulaire.
- GAQ. Substance grise de l'aqueduc.
- GBO. Ganglion basal optique.
- GC. Genou du corps calleux.
- Gci. Genou de la capsule interne.
- GE. Corps genouillé externe.
- GES. Sillon du corps genouillé externe.
- GFA. Gyrus falciforme.
- GFi. Genou inférieur de la frontale ascendante.
- GFs. Genou supérieur de la frontale ascendante.
- GH. Ganglion de l'habénule.
- GI. Corps genouillé interne.
- GIP. Ganglion interpédonculaire.
- GLA. Globus accessoire du noyau lenticulaire.
- GLM. Globus medialis.
- GLP. Globus pallidus.
- GMA. Gyrus métopique antérieur.
- GMP. Gyrus métopique postérieur.
- GOE. Gyrus olfactif externe.
- GP. Lobule du pli courbe.
- Gpi. Genou inférieur de la pariétale ascendante.
- GPs. Genou supérieur de la pariétale ascendante.
- GQA. Gyrus antérieur du lobe carré.
- GQP. Gyrus postérieur du lobe carré.
- GR. *Gyrus rectus*.
- GS. Pyramide grise de Scëmmering.
- GSF. Première circonvolution sous-frontale.
- Gsf. Deuxième circonvolution sous-frontale.
- GSL. Substance grise du *septum lucidum*.
- GVE. *Gyrus vestibuli*.

II. Sillon en H du lobule orbitaire.

- IIAB. *Habena*, habénule, frein de la glande pinéale, *tænia medullaris thalami*, rène ou pédoncule antérieur de la glande pinéale.
- IIAI. Pédoncule inférieur de la glande pinéale.
- HAP. Pédoncule transversal de la glande pinéale et du ganglion de l'habénule.

- Hfd. Hile du *fascia dentata*.
 Hip. Circonvolution de l'hippocampe.
 HL. Lobule de l'hippocampe.
 HY. Hypophyse, corps pituitaire.
- IC. Isthme du coin, portion étranglée du pli de passage cunéo-
 limbique.
ica. Incisure du cap.
if. Incisure frontale de l'opercule.
 IFS. Isthme gris fronto-sphénoïdal, écorce grise du pli falciforme.
igp. Incisure du lobule du pli courbe.
ima. Incisure métopique antérieure.
imp. Incisure métopique postérieure.
 IN. Insula de Reil, lobule de l'insula, insula antérieur, *lobus cau-
 dialis* (Burdach).
 INP. Lobule postérieur de l'insula, insula postérieur.
 Inf. *Infundibulum* de la tige pituitaire.
io. Incisure du lobule ovalaire ou paracentral.
ip. Incisure pariétale de l'opercule.
ipc. Incisure du pli courbe.
ipi. Incisure du lobule pariétal inférieur.
ir. Grand sillon de l'insula.
 IRA. Rigole antérieure de l'insula.
 IRP. Rigole postérieure de l'insula.
 IRS. Rigole supérieure de l'insula.
 IS. *Stratum intermedium pedunculi* (Meynert).
it. Incisure temporale de Sylvius.
- K. Scissure calcarine.
 K'. Prolongement inférieur de la scissure calcarine.
- L. Scissure limbique.
 Laq. *Laqueus*, portion verticale ou latérale du ruban de Reil, ou
 ruban de Reil proprement dit.
 LAT. *Lamina terminalis*, lame terminale, lame unissante embryon-
 naire.
 LC. *Lamina convoluta* (segment interne).
 LC'. Segment moyen de la *lamina convoluta*.
 LC''. Segment externe de la *lamina convoluta*.

- LCf. Fibres lenticulo-caudées.
Lem. *Lemniscus*, feuillet horizontal du ruban de Reil, couche de Reil (*Schleife* des Allemands).
LF. Lobe frontal.
LFE. Lame festonnée.
LFS. *Capsula extrema*, moelle de l'insula, substance blanche innommée de l'insula.
Lm. *Lamina medialis*, portion interne et inférieure de la couche horizontale de Reil, *lamina ad pedunculum*.
LMA. Lame blanche corticale de la corne d'Ammon, substance réticulaire d'Arnold.
LMA'. La même lame sur un plan plus antérieur.
Lmd. *Lamina lateralis* de Reil, ou fibres directes de la couche latérale de Reil.
LMI. Lame médullaire interne du thalamus.
LML. Lame médullaire externe ou latérale du thalamus.
LMV. Lame médullaire ou substance réticulaire du carrefour frontal (terminaison antérieure des nerfs de Lancisi).
LN. *Locus niger*, substance noire de Sæmmering.
LO. Lobe occipital.
LP. Lobule pariétal.
LS. Lobe sphénoïdal.
LST. *Stratum lacunosum*.
LTE. *Lamina tegmenti*, fibres directes de la partie inférieure du *tegmentum*, participant à la formation du *stratum intermedium*.
LV. Lyre de David, *psalterium*.
- M. Gouttière de Monro.
MF. Faisceau médullaire de la capsule, *zona incerta* (Forel).
MLE. Cloison verticale externe du noyau lenticulaire.
MLI. Cloison verticale interne du noyau lenticulaire.
MOC. Moteur oculaire commun, nerf de la troisième paire.
MOE. Moteur oculaire externe, nerf de la sixième paire.
- NA. Noyau amygdalien.
NaC. Noyau antérieur du thalamus (*corpus album subrotundum*).
NC. Noyau caudé.
NCC. Queue du noyau caudé.

- NeC. Noyau externe du thalamus.
 NEL. Nerfs de Lancisi.
 NG. *Nucleus gracilis*.
 NiC. Noyau interne du thalamus.
 NL. Fibres latérales du noyau rouge de la calotte, faisceau rubro-thalamique.
 NLe. Noyau lenticulaire.
 NmC. Centre médian (Luys).
 NO. Nerf optique.
 NpC. Noyau postérieur du thalamus.
 NR. *Nucleus ruber*, noyau rouge de Stilling, noyau de la calotte, ganglion du pédoncule cérébelleux supérieur.
- O¹. Première circonvolution occipitale.
 O₁. Premier sillon occipital.
 O². Deuxième circonvolution occipitale.
 O₂. Deuxième sillon occipital.
 O³. Troisième circonvolution occipitale.
 O₃. Troisième sillon occipital.
 O⁴. Quatrième circonvolution occipitale, gyrus fusiforme.
 O⁵. Cinquième circonvolution occipitale, gyrus lingual.
 O⁶. Sixième circonvolution occipitale, Coin, *cuneus*, gyrus cunéiforme.
- Oe. Scissure perpendiculaire externe, scissure occipitale externe.
 OF. Opercule frontal.
 Oi. Scissure perpendiculaire ou occipitale interne.
 OL. Nerf olfactif.
 OLB. Bulbe du nerf olfactif.
 OLC. Fibres commissurales du nerf olfactif.
 OLE. Racine olfactive externe.
 OLI. Racine olfactive interne.
 OLM. Racine olfactive moyenne.
 OP. Opercule pariétal de Sylvius, opercule d'Arnold.
 OR. Opercule rolandique.
 OS. Opercule du fond de Sylvius.
 OT. Opercule temporal.
 OT², OT³. Deuxième et troisième circonvolutions occipitales se continuant avec les deuxième et troisième temporales.
 ot₂. Deuxième sillon occipito-temporal.

- ot*₃. Troisième sillon occipito-temporal.
*ot*₄. Quatrième sillon occipito-temporal, grand sillon occipito-temporal de Pansch.
- P. Circonvolution pariétale ascendante.
p. Sillon pariétal ou interpariétal.
*P*¹. Circonvolution pariétale supérieure, ou lobule pariétal supérieur.
*P*¹_i. Pli inférieur du lobule pariétal supérieur.
*P*¹_s. Pli supérieur du lobule pariétal supérieur.
*p*₁. Sillon pariétal supérieur ou postrolandique supérieur.
*P*². Circonvolution pariétale inférieure ou lobule pariétal inférieur.
*p*₂. Sillon postrolandique inférieur ou pariétal inférieur.
Pa. Lobule paracentral ou ovalaire.
PAR. Faisceau parallèle, occupant le fond du sillon parallèle.
PC. Pli courbe.
Pcs. Pédoncule cérébelleux supérieur, *brachium cerebelli superius*, *processus cerebelli ad corpus quadrigeminum*, *ad testes*, *ad cerebrum* (Stillling).
PEA. Pli, ourlet, ou pentagone antérieur de la circonvolution limbique.
PEL. *Septum lucidum* ou *pellucidum*, cloison transparente.
PEN. Pli, ourlet ou pentagone du lobe carré.
pen. Extrémité la plus antérieure du pli précédent.
PF. Pôle frontal.
*pF*¹. Pied de la première circonvolution frontale.
*pF*². Pied de la deuxième circonvolution frontale.
*pF*³. Pied de la troisième circonvolution frontale.
PGP. Pli d'anastomose entre la pariétale ascendante et le lobule du pli courbe (entre P et GP).
PI. Pôle de l'insula, pied de l'insula.
PO. Pôle occipital.
PP. Pied du pédoncule cérébral.
*pP*². Pied de la deuxième circonvolution pariétale.
pri. Sillon prærolandique inférieur.
pro. Sillon præ-ovalaire.
prs. Sillon prærolandique supérieur.

- PRU.** Sillon præ-uncique, extrémité antérieure virtuelle de la scissure limbique.
- PS.** Pôle sphénoïdal.
- PSO.** Pli, ourlet ou pentagone sous-ovalaire de la circonvolution limbique.
- psp.** Pédoncule du *septum lucidum*, bandelette diagonale.
- pt.** Sillon pariétal transverse.
- pt₂.** Deuxième sillon pariétal transverse.
- pTt.** Pied de la circonvolution pariétale transverse, pli de passage pariéto-temporal profond (Broca).
- Pul.** Pulvinar.
- PUT.** Putamen.
- PV.** Pont de Varole.
- PVT.** Fibres transversales du pont.
- PYR.** Pyramide antérieure du bulbe.
- πB.** Pli d'anastomose postérieur de la troisième circonvolution frontale à la deuxième.
- πBA.** Pli d'anastomose antérieur de la troisième frontale à la deuxième.
- πBM.** Pli d'anastomose moyen de la troisième frontale à la deuxième.
- πCP.** Pli d'anastomose entre le pli courbe et le lobule pariétal supérieur.
- πF.** Grand pli de passage fronto-limbique.
- πf.** Petit pli de passage fronto-limbique.
- πfA.** Pli d'anastomose antérieur de la première frontale à la deuxième.
- πfM.** Pli d'anastomose moyen de la première frontale à la deuxième.
- πFP.** Pli de passage pariéto-frontal supérieur.
- πP.** Pli d'anastomose postérieur de la première frontale à la deuxième.
- πL.** Pli de passage pariéto-limbique.
- πLP.** Pli d'anastomose entre le lobule du pli courbe et le lobule pariétal supérieur.
- πO.** Premier pli de passage pariéto-occipital, pli de passage pariéto-occipital supérieur, premier pli de passage externe (Gratiolet).
- πO^s.** Pli de passage cunéo-limbique.
- πOT.** Troisième pli de passage pariéto-occipital, pli de passage pariéto-occipital inférieur, troisième pli de passage externe.
- πP.** Deuxième pli de passage pariéto-occipital, pli de passage

- pariéto-occipital moyen, deuxième pli de passage externe, pli humain (Gratiolet).
- π T. Pli de passage temporo-limbique.
- Q. Lobe carré.
- QA. Tubercule quadrijumeau antérieur (nates).
- QP. Tubercule quadrijumeau postérieur (testes).
- R. Scissure de Rolando.
- R'. Prolongement postérieur de la scissure de Rolando.
- RAII. Recessus antérieur de l'hippocampe.
- RC. Couronne rayonnante de Reil.
- Rf. Rectangle frontal antérieur.
- RFP. Couronne rayonnante du faisceau longitudinal postérieur, *radiatio fasciculi posterioris* (Meynert).
- RGE. Couronne rayonnante du corps genouillé externe.
- RGI. Couronne rayonnante du corps genouillé interne.
- RGO. Racine grise du nerf optique.
- RGP. Couronne rayonnante du *globus pallidus* et du *globus medialis*.
- RIL. Couronne rayonnante inférieure du putamen, *radiatio inferior putaminis*.
- RNC. Couronne rayonnante du noyau caudé.
- RNL. Couronne rayonnante supérieure du noyau lenticulaire.
- RNm. Couronne rayonnante du centre médian.
- RO. *Recessus opticus*.
- ROS. *Rostrum*, fibres transversales du bec du corps calleux.
- RQ. Recessus antérieur de la scissure occipitale interne.
- RR. Ruban de Reil.
- RSG. Couronne rayonnante de la substance grise centrale.
- RSP. Repli du splenium.
- Rth. *Radiatio thalami*, couronne rayonnante de la couche optique.
- RTP. Recessus du tubercule quadrijumeau postérieur.
- S. Vallée de Sylvius.
- S'. Branche postérieure de la scissure de Sylvius.
- S''. Branche antérieure ou horizontale de la scissure de Sylvius.
- S'''. Branche verticale de Sylvius.
- sC. Sinus du corps calleux.
- sCu. Sillon du cuneus.

- SCO.* Sillon de séparation du corps genouillé externe et du pulvinar.
sF. Premier sillon sous-frontal.
sf. Deuxième sillon sous-frontal.
SG. Substance grise centrale sous-épendymaire.
SH. Sillon de l'hippocampe au niveau de la circonvolution de l'hippocampe.
sh. Sillon de l'hippocampe au-dessus de la circonvolution de l'hippocampe, en arrière du splenium.
sl. Sillon du lobule lingual.
SLM. Sillon longitudinal de la protubérance.
sME. Grand sillon métopique.
sme. Petit sillon métopique ou incisures métopiques.
SMT. Stries médullaires de la couche optique.
SO. Sillon opto-strié.
soe. Sillon orbitaire externe.
soi. Sillon orbitaire interne.
sP. Scissure sous-pariétale.
SPL. *Splenium*, bourrelet du corps calleux.
sQ. Recessus du lobe carré.
SR. Sillon rostral.
Sra. *Stratum radiatum cornu Ammonis*.
ss. Sillon du splenium.
Stg. *Stratum granulosum cornu Ammonis*.
SUB. *Subiculum* de la corne d'Ammon.
SUF. *Subiculum* de la fasciola cinerea.
- T¹.* Première circonvolution temporale.
t₁. Premier sillon temporal, sillon parallèle, scissure parallèle.
t₁₁. Branche inférieure du sillon parallèle.
t_{1s}. Branche supérieure du sillon parallèle.
T². Deuxième circonvolution temporale.
t₂. Deuxième sillon temporal.
T³. Troisième circonvolution temporale.
t₃. Troisième sillon temporal.
T⁴. Quatrième circonvolution temporale.
t₄. Quatrième sillon temporal (voy. *ot₄*).
T⁵. Cinquième circonvolution temporale.
Tæ. *Tænia semi-circularis*, *stria terminalis*, bandelette demi-circulaire, *frenulum novum membranæ cornæ oculi ad*

instar pellucidum (Tarin), *geminum centrum semi-circulare* (Haller).

TAP. *Tapetum*.

TB. Trou borgne, *foramen cæcum*.

TC. *Tuber cinereum*.

tec. *Tænia tecta*, tractus gris longitudinal (Duvernoy), *induseum griseum*.

TEG. *Tegmentum*, calotte, faisceau de la calotte, étage supérieur du pédoncule.

Tf. Tubercule du fascia dentata.

Th. *Thalamus*, couche optique.

ThA. Racine antérieure ou pédoncule antérieur du thalamus.

ThI. Racine inférieure du thalamus.

ThP. Pédoncule ou racine postérieure du thalamus (voy. FS).

TJ. Tubercule de jonction.

TL. Tractus de Lancisi, ou nerf de Lancisi, strie médullaire moyenne (voy. NEL).

TM. Tubercule mamillaire, *corpus candicans*.

Tmp. Pédoncule postérieur du tubercule mamillaire.

TP. *Tractus transversus pedunculi* (Gudden) faisceau en écharpe (Féré).

TRH. Triangle de l'habénule.

TRI. Trigone cérébral, voûte à trois piliers *forix*.

trm. Trou de Monro.

TRO. *Tractus opticus zonalis*.

TRp. Pilier postérieur du trigone.

TRS. Triangle rétro-ammonique.

TSC. Triangle sous-calleux.

Tt. Circonvolution temporale transverse, pli de passage temporo-pariétal profond (Broca).

Unc. Crochet, *uncus*.

VC. Ventricule de la cloison.

Vd. Racine supérieure du trijumeau et noyau de la branche descendante du trijumeau.

VF. Corne frontale du ventricule latéral.

VL. Fibres du pont de Varole se croisant sur la ligne médiane pour s'adjoindre au *lemniscus*.

VM. Ventricule moyen, troisième ventricule.

VO. Corne occipitale du ventricule latéral.

VS. Corne sphénoïdale du ventricule latéral.

VV. Valvule de Vieussens.

ZGE. *Stratum zonale* du corps genouillé externe.

ZGi. *Stratum zonale* du corps genouillé interne.

ZH. *Stratum zonale* du ganglion de l'habénule.

ZO. *Stratum zonale* de la bandelette optique.

ZS. *Stratum zonale.*

ZSQ. *Stratum zonale* des tubercules quadrijumeaux (*laqueus* après sa décussation).

TABLE ALPHABÉTIQUE DES MATIÈRES

A

<i>Alveus</i> (ALV)	LXXX, 179,	194
<i>Ansa intergenicularis</i> de Rauber (AI)	226,	232
Anse du noyau caudé (ANC)		396
Anse du noyau lenticulaire (ANL)	61,	300
Anse pédonculaire de Gratiolet (BSO, THI, ANL)		360
Aqueduc de Sylvius (Aq)	XVII,	188
Avant-mur (CL)	LXXXIV,	392
Avant-pont		XI

B

Bandelette accessoire de l'olive supérieure (DL)		314
Bandelette de Giacomini (BGI)	XXVI,	329
Bandelette demi-circulaire (voy. <i>Tænia</i>)		LXXX
Bandelette diagonale (psp)	X, XXIV,	413
Bandelette optique (BO)	VII,	493
Bandelette sous-optique (BSO)	195,	301
Base de la corne d'Ammon (BAM)		456
Base du cerveau		V
Bec du corps calleux (<i>ccB</i>), (ROS)		414
Bourrelet du corps calleux (SPL)		XVIII
Bourrelet du lobe carré (BQ)		XL
<i>Brachium cerebelli superius</i> (Pcs) (voy. Pédoncule cérébelleux supérieur)		431
Bras du pulvinar, <i>Brachium pulvinaris</i> (BP)		213
Bras du tubercule quadrijumeau antérieur (BQA)		213
Bras du tubercule quadrijumeau postérieur (BQP)		212
Bulbe du nerf olfactif (OLB)		III
<i>Bulbus cornu posterioris</i> (BCP)		128

C

<i>Calcar, Calcar avis</i> (CAL)	LXXXI
Calotte (TEG)	VIII
Canal de Gratiolet (voy. Gaine de la commissure)	547, 373, 403
Cap de la troisième circonvolution frontale (CAP)	LII, 9
Cap du lobe carré (CQ)	LV
Capsula extrema (LFS)	LXXXIV, 255
Capsule du corps genouillé externe (CGE)	259
Capsule externe (CE)	LXXXIV, 287, 423
Capsule interne (CI)	LXXXIII
Capsule interne (genou) (Gci)	LXXXIII
Capsule interne (segment antérieur) (CIA)	403
Capsule interne (segment inférieur) (CIF)	271, 303, 324
Capsule interne (segment postérieur) (CID)	238, 324
Carrefour de l'hémisphère	LVI
Carrefour ventriculaire (CV)	XVII
<i>Cauda nuclei caudati</i> (NCC)	LXXXIX, 224
Centre médian (NmC)	76, 241
Centre ovale (CO)	XVII, 71, 238, 418
Chiasma optique (CH)	IV
<i>Cingulum</i> (de Burdach) (<i>Cin</i>)	113, 138, 338
Circonvolution de l'ourlet (C)	XL
Circonvolutions frontales (voy. <i>frontales</i>)	II
Circonvolution fronto-orbitaire externe (FO ³)	XLVI
Circonvolution de l'hippocampe (T ³)	XXXIX, 30
Circonvolution limbique (C)	XXXVII, 22, 29
Circonvolutions occipitales (voy. <i>occipitales</i>)	II
Circonvolution pariétale ascendante (P)	10
Circonvolution pariétale inférieure (P ³)	XLV
Circonvolution pariétale supérieure (P ⁴)	XLV
Circonvolution temporale transverse (Tt)	L, 272
<i>Clastrum</i> (CL)	LXXXIV, 276, 392
Cloison transparente (PEL)	XX, XXII
Cloison verticale externe du noyau lenticulaire (MLE)	298, 350
Cloison verticale interne du noyau lenticulaire (MLI)	350
<i>Colliculum</i> (voy. <i>Calcar</i>) (CAL)	LXXXI
Commissure antérieure (CA)	XXII, 547, 384, 599
Commissure de Forel (CF)	251, 282
Commissure de Meynert (CMT)	247
Commissure en fer à cheval (voy. Commissure antérieure)	399

TABLE ALPHABÉTIQUE DES MATIÈRES.

483

Commissure molle ou moyenne (CM)	xxi
Commissure postérieure (CP)	xxii, 218, 230
<i>Conarium</i> (G)	xxii
Corne d'Ammon (CAM)	134, 150, 438
Corps bordant (Fd)	xxvi, 134
Corps brodé, bordé (FI) (voy. Fimbria)	xxvi, 163, 179
Corps calleux (cc)	xviii, 385
Corps de Forel (DL)	311
Corps de Luys (DL)	311
Corps frangé (FI) (voy. Fimbria)	xxvi, 163
Corps genouillé externe (GE)	ix, 206, 276
Corps genouillé interne (GI)	viii, 61, 197
Corps godronné (Fd)	xxvi, 240
Corps pituitaire (Hy)	vii
Corps strié (portion frontale ou tête du noyau caudé) (CS)	lxxix, 421
<i>Corpus album subrotundum</i> (NaC)	508
<i>Corpus candicans</i> (voy. Tubercule mamillaire)	vii, 558
<i>Corpus sub-thalamicum</i> (DL)	311
Couche de Reil (Schleife) (Lem)	199, 209
Couche de Reil (portion interne et inférieure) (Lm)	218
Couche grillagée (CG)	352
Couche optique (Th)	xx
Couronne rayonnante de Reil (RC)	lxxxiii, 71
Couronne rayonnante du corps genouillé externe (RGE)	270
Couronne rayonnante du corps genouillé interne (RGI)	219
Couronne rayonnante du faisceau longitudinal postérieur (RFP)	315, 555
Couronne rayonnante du noyau caudé (RNC)	255, 424
Couronne rayonnante du thalamus (Rth)	222, 237
Couronne rayonnante inférieure du <i>putamen</i> (RIL)	357, 372
Crête épendymaire	Pl. XI
Crochet (Unc)	vii, 307
<i>Cuneus</i>	xxxiv, 26
<i>Cuneus thalami optici intergenicularis</i> (GIT)	xxxv, 225

D

Désert olfactif (DO)	lii
<i>Discus lentiformis</i> (DL)	311
<i>Diverticulum sub-subiculo</i> (Dsu)	187

E

Encoches de l'extrémité [frontale (EPF)	24
Entre-croisement des pyramides antérieures du bulbe (EPY)	Pl. V
Entre-croisement du ruban de Reil dans le bulbe (CRR)	Pl. V
Entre-croisement ventral de la calotte	282
Ependyme (EP)	Pl. XI
Épiphyse (G) (voy. Glande pinéale)	xxii
Ergot de Morand (CAL)	LXXXI
Espace perforé antérieur (EPA)	x, 322
Espace perforé postérieur (EPP)	viii, 333

F

Faisceau arqué, <i>fasciculus arcuatus</i> (Burdach, Arnold), (ARC) 254, 304	304
Faisceau capsulaire (MF)	301, 319, 338
Faisceau cerebello-thalamique (CEO)	267
Faisceau compact du fornix (FCF)	89, 388
Faisceau d'Arnold (AR)	343, 368
Faisceau de la calotte (TEG)	214, 216, 250
Faisceau de la troisième circonvolution temporale (CIF)	348
Faisceaux de la commissure postérieure (FCP)	213, 229
Faisceau du crochet (<i>uncinatus</i>), (FU)	373
Faisceaux croisés de la calotte (voy. Commissure de Forel)	251
Faisceau de Türck-Meynert (FM)	61, 254
Faisceau de Vicq d'Azyr (FVA)	353
Faisceau diffus du <i>gyrus fornicatus</i> ou du fornix (FDF) . 112, 136,	406
Faisceau en écharpe (Féré) (TP)	xi
Faisceau géniculé (FG)	61, 299, 358
Faisceau latéral du noyau rouge de la calotte (NL)	317
Faisceau longitudinal inférieur (FLI)	78, 102, 154
Faisceau longitudinal inférieur (première couche) (FL ₁)	212
Faisceau longitudinal inférieur (deuxième couche) (FL ₂)	212
Faisceau longitudinal inférieur (troisième couche) (FL ₃)	213
Faisceau longitudinal inférieur (quatrième couche) (FL ₄) . . 155,	213
Faisceau longitudinal inférieur (cinquième couche) (FL ₅) . . 155,	213
Faisceau longitudinal postérieur de la calotte (FLP)	227, 279
Faisceau longitudinal supérieur (ARC)	254, 304
Faisceau médian de la couche de Reil (Lm)	214
Faisceau médullaire de la capsule (MF)	301, 319, 338

Faisceau inférieur du forceps (FOi)	102
Faisceau moyen du forceps (FOm)	105
Faisceau occipital vertical (FOV)	97
Faisceaux optiques (voy. Faisceau sensitif)	71
Faisceau parallèle (PAR)	287, 326
Faisceau pariétal vertical (FPV)	71, 78
Faisceau pariéto-frontal (FPF)	289, 425
Faisceau pyramidal (FP)	61, 284
Faisceau rétrograde (FRF)	233
Faisceau rolandique (voy. Faisceau arqué)	254
Faisceau sensitif (FS)	71
Faisceau sensitif externe (FSe)	77, 221, 372
Faisceau sensitif interne (FSi)	77, 237
Faisceau supérieur du forceps (FOs)	108
Faisceau du tegmentum allant se jeter en haut dans la substance grise du troisième ventricule au niveau de l'orifice de l'aqueduc de Sylvius, au voisinage de l'anus (CTE)	250
Faisceau de la décussation antérieure (CTE)	230, 250
Faisceau tegmento-thalamique (CAO)	297
Faisceau triangulaire de l'isthme	xxii, 200, 297
<i>Fascia dentata Tarini</i> (Fd)	xxvi, 174
<i>Fasciculi bigemino-geniculares</i> de Forel (BQP)	212
<i>Fasciculi decussationis anticæ</i>	230
<i>Fasciculi marginales aquæducti</i> (Meynert), (CTE)	230
<i>Fasciculi temporo-thalamici</i> (Arnold, Meynert), (BSO)	195, 201
<i>Fasciculus retroflexus</i> (FRF)	233
<i>Fasciculus rubro-thalamicus</i> (NL)	317
<i>Fasciculus uncinatus</i> (FG)	373, 417
<i>Fasciola cinerea</i> (FCI)	lxxxii, 162
Fente de Bichat (Bf)	iv, 274
Fente interhémisphérique	i
Feuillet horizontal du ruban de Reil (Lem)	199
Fibres arquées profondes du bulbe (FAI)	Pl. V
Fibres de la bandelette optique destinées au corps genouillé externe (BOG)	284, 290
Fibres de la calotte allant à la couche optique (CAO)	297
Fibres directes de la couche latérale de Reil (Lmd)	231
Fibres directes de la partie inférieure du tegmentum (<i>lamina teg-</i> <i>menti</i>) participant à la formation du <i>stratum intermedium</i> (LTE)	267
Fibres du faisceau arqué destinées à la capsule interne (ARC')	305
Fibres du faisceau longitudinal postérieur allant au thalamus (FLP')	279
Fibres du faisceau pyramidal destinées au faisceau arqué (FP')	305

Fibres du pont de Varole se croisant sur la ligne médiane pour s'adjoindre au <i>lemniscus</i>	245
Fibres externes du noyau rouge de Stilling (NL)	337
Fibres inférieures du forceps (FOi)	102
Fibres latérales du noyau rouge de la calotte (NL)	317
Fibres lenticulo-caudées (LCf)	349, 403
Fibres moyennes du <i>splenium</i> (FOm)	105
Fibres olfactives de la commissure (OLC)	401, 406
Fibres pédonculo-corticales de Charcot	331
Fibres supérieures du forceps (FOs)	108
Fibres temporo-thalamiques d'Arnold (BSO)	195, 301
Fibres transversales du pont (PVT)	245
Fissure inféro-interne du ventricule latéral (<i>Dsu</i>)	187
Fissure sous-calcarine (<i>ot₁</i>)	xxxvi, 20
<i>Fimbria</i> (FI)	xxvi
<i>Foramen cæcum</i> (TB)	290
Forceps antérieur (FOA)	426
<i>Forceps major</i> (FOM)	lxxx
<i>Forceps minor</i> (FOA)	426
Fornix	xx
Fosse de Sylvius	xli
Frein de la grande pinéale (HAB)	xxi
<i>Frenulum novum membranæ cornæ oculi ad instar pellucidum</i> (Tarin), (Tæ)	399
Frontale ascendante (circonvolution), (F)	xliv, 8
Frontale (première circonvolution), (F ¹)	8
Frontale (première circonvolution accessoire), (F ¹ a)	8
Frontale (deuxième circonvolution), (F ²)	8
Frontale (deuxième circonvolution accessoire), (F ² a)	9
Frontale (troisième circonvolution), (F ³)	9

G

Gaine de la commissure antérieure	347
Ganglion basal optique (GBO)	410
Ganglion de la capsule interne (DL)	311
Ganglion de l'anse pédonculaire (GAP)	331, 363
Ganglion de l'habénule (GH)	xxi, 226, 243
Ganglion du pédoncule cérébelleux supérieur (NR)	259
Ganglion interpédonculaire (GIP)	viii, 332, 429
<i>Geminum centrum semi-circulare</i> (Haller), (Tæ)	399

TABLE ALPHABÉTIQUE DES MATIÈRES.

487

Genou de la capsule interne (Gci)	LXXXIII, 76,	342
Genou du corps calleux (GC)	XVIII,	445
Genoux supérieur et inférieur de la frontale ascendante		3
Glande pinéale (G)	XXII,	208
Globus accessoire (GLA)	357,	437
<i>Globus medialis</i> (GLM)	75,	310
<i>Globus pallidus</i> (GLP)	75,	310
Gouttière de Monro (M)	XXI,	309
Grand sillon occipito-temporal de Pansch (<i>ot</i> ₄)	XXXVI,	20
Gyrus antérieur du lobe carré (GQA)		XL
Gyrus falciforme (FAL et GFA)	XLVIII	
Gyrus fusiforme (O ^a)		LI
<i>Gyrus lingualis</i> (O ^b)		25
Gyrus métopique antérieur (GMA)		LVI
Gyrus métopique postérieur (GMP)		LVI
Gyrus pariétal inférieur (P ^a)		XLV
Gyrus pariétal supérieur (P ^b)		XLV
Gyrus postérieur du lobe carré (GQP)		XL
Gyrus rectangulaire frontal (Rf)		24
<i>Gyrus rectus</i> (GR)		XL
<i>Gyrus uncinatus</i> (Hip)	XXXIX,	30
<i>Gyrus vestibuli</i> (GVE)	LVII,	415

H

Hémisphère cérébral		I
Habénule, <i>habena</i> (HAB)		XXI
Hile du <i>fascia dentata</i> (hFd)		178
Hypophyse (Hy)		VII

I

Incisure de la première circonvolution frontale (<i>f</i> ₁)	LXI	
Incisure de la deuxième circonvolution frontale (<i>f</i> ₂)	LXI	
Incisure du cap (<i>ica</i>)		5
<i>Incisura frontalis Sylvii</i> (<i>if</i>)	LXII	
<i>Incisura parietalis Sylvii</i> (<i>ip</i>)	LXII	
Incisure frontale de Sylvius (<i>if</i>)	LXII	
Incisure du lobule ovalaire (<i>io</i>)		22
Incisure du lobule pariétal inférieur (<i>ipi</i>)	LXI,	7

Incisure du lobule du pli courbe (<i>igp</i>)	LXII,	7
Incisure métopique antérieure (<i>ima</i>)	XL,	24
Incisure métopique postérieure (<i>imp</i>)	XL,	24
Incisure du pli courbe (<i>ipc</i>)	XLII,	7
Incisure pariétale de l'opercule (<i>ip</i>)	LXII	
Incisure præ-ovale (<i>pro</i>)	LVI	
Incisure sus-orbitaire (première), (<i>sf</i>)		43
Incisure sus-orbitaire (deuxième), (<i>sf</i>)	LVI	
Incisure temporale de Sylvius (<i>it</i>)	LXII	
<i>Induseum</i> ou <i>indusium griseum</i> (<i>tec</i>)		175
Infundibulum de la tige pituitaire (<i>Inf</i>)	XXIV	
Insula de Reil (IN)	XLVIII	
Insula postérieur (INP)	XLVIII	
Isthme du coin (IC)		25
Isthme gris fronto-sphénoïdal (IFS)	81,	394

L

Lame blanche de la corne d'Ammon (LMA)		145
Lame des faisceaux optiques (voy. Faisceau sensitif)		71
Lame festonnée (LFE)		72
Lame grillagée (<i>Gitterschicht</i> des Allemands) (CG)	332,	453
Lame médullaire de la corne d'Ammon (LMA)		145
Lame médullaire du carrefour frontal (LMV)		414
Lame médullaire externe du noyau lenticulaire (MLE)	298,	350
Lame médullaire externe ou latérale du thalamus (LML)	222,	285
Lame médullaire interne du noyau lenticulaire (MLI)		350
Lame médullaire interne du thalamus (LMI)		292
Lame terminale (LAT)	xxiv,	405
Lame unissante embryonnaire (LAT)		405
<i>Lamina ad pedunculum</i> (voy. <i>Lamina medialis</i>)		218
<i>Lamina convoluta</i> (segment externe), (LC'')		178
<i>Lamina convoluta</i> (segment interne), (LC)		177
<i>Lamina convoluta</i> (segment moyen), (LC')		178
<i>Lamina lateralis</i> de Reil (Lmd)		231
<i>Lamina medialis</i> de Reil (Lm)		218
<i>Lamina perforata posterior</i> (EPP)		viii
<i>Lamina tegmenti</i> (LTE)		267
<i>Lamina terminalis</i> (LAT)	vii, xxiv,	405
<i>Laminæ corticales anteriores pedunculi</i> (voy. Faisceau d'Arnold)		345
<i>Laqueus</i> (Laq)		21

TABLE-ALPHABÉTIQUE DES MATIÈRES.

489

<i>Laqueus</i> (après sa décussation) (ZSQ)	199
<i>Lemniscus</i> (Lem)	199, 209
Limbe	xvi
Limen	xvi, xviii
Lobe carré (Q), (voy. GOA, GQP, BQ)	xl
Lobe frontal	pass.
Lobe occipital	pass.
Lobe sphénoïdal	pass.
Lobe temporal	pass.
Lobule de l'hippocampe (HL)	vii
Lobule de l'insula (IN)	166
Lobule du pli courbe (GP)	xliv, 11
Lobule orbitaire (FO*)	xlvi
Lobule paracentral (Pa)	xxxvii
Lobule pariétal supérieur (P ¹)	xliv
<i>Lobus caudicis</i> de Burdach (IN)	xlviii
<i>Lobus opertus</i> (insula de Reil), (IN)	xlviii
<i>Locus niger</i> (LN)	viii, 261
Lyre de David (LY)	xxvi, 221

M

Manteau de l'hémisphère	xvii
Moelle de l'insula (LFS)	255
Moteur oculaire commun (MOC)	viii, 309

N

Nerfs de Lancisi (NEL)	ii, 172
Nerf moteur oculaire commun (MOC)	viii, 309
Nerf olfactif (OL)	x
Nerf optique (NO)	vii
Noyau amygdalien (NA)	lxxx, 329, 356
Noyau amygdalien de Stilling (DL)	311
Noyau amygdaliforme (DL)	311
Noyau antérieur de la couche optique (NaC)	69, 357
Noyau caudé (NC)	lxxix
Noyau de l'anse (GAP)	331, 360
Noyau de la branche descendante du trijumeau (DV)	251
Noyau externe du thalamus (NeC)	69, 332
Noyau interne du thalamus (NiC)	69, 241, 258

Noyau lenticulaire (NLe)	LXXXIII
Noyau lenticulaire (prolongement temporal, Wernicke), (GAP). 551, 565	
Noyau postérieur du thalamus (NpC)	225
Noyau postéro-basilaire	245
Noyau rouge (Stilling) de la calotte (NR)	214, 259
<i>Nucleus caudatus</i> (NC)	LXXIX
<i>Nucleus externus thalami</i> (NeC)	69, 332
<i>Nucleus gracilis</i> (NG)	Pl. V
<i>Nucleus internus thalami</i> (NiC)	69
<i>Nucleus ruber</i> (NR)	214

O

Occipitale (première circonvolution), (O ¹)	41
Occipitale (deuxième circonvolution), (O ²)	XLVI, 41
Occipitale (troisième circonvolution), (O ³)	XLVI, 41
Occipitale (quatrième circonvolution), (O ⁴)	26
Occipitale (cinquième circonvolution), (O ⁵)	25
Occipitale (sixième circonvolution), (O ⁶)	26
Olive supérieure (NR)	259
Opercule du lobe carré (CQ) (voy. Cap du lobe carré)	LV
Opercule frontal (OF)	XLVIII
Opercule pariétal d'Arnold (OP)	LXIII
Opercule postérieur de Sylvius (OS)	L
Opercule rolandique (OR)	XLVIII
Opercule supérieur de Sylvius (OP)	LXIII

P

Pédoncule antérieur de la glande pinéale (HAB)	XXI
Pédoncule antérieur du corps calleux	XXIV
Pédoncule antérieur du thalamus (ThA)	345, 367
Pédoncule cérébelleux supérieur (Pcs)	208, 277
Pédoncule cérébelleux supérieur (portion postérieure allant à la couche optique), (CEO)	XIII
Pédoncules de la glande pinéale (HAI)	XXII
Pédoncule du <i>septum lucidum</i> (psp)	XXII, 412
Pédoncule inférieur du thalamus ou pédoncule interne (THI)	320
Pédoncule postérieur du thalamus (ThI)	320
Pédoncules du tubercule mamillaire (Tmp)	559, 366

Pédoncule transversal ou moyen de la glande pinéale et du ganglion de l'habénule (HAP)	264
Pentagone antérieur de la circonvolution limbique (PEA)	LV
Pentagone du lobe carré (PEN)	LV
Pentagone sous-ovale (PSO)	LV
Pied de la couronne rayonnante (LTE)	282
Pied de la première frontale (pF ¹)	4
Pied de la deuxième frontale (pF ²)	4
Pied de la troisième frontale (pF ³)	LII
Pied de l'insula (PI) (voy. Pôle de l'insula)	XLI
Pied de la temporale transversale (pTt)	L, 12
Pied du pédoncule cérébral (PP)	IV, 263, 431
Pied du petit hippocampe (CAL)	LXXXI
Pied du septum lucidum (psp)	XII, 412
Pilier antérieur du fornix ou de la voûte (DF)	381, 598
Pilier antérieur du trigone (TRI)	XX
Pilier descendant du fornix (DF)	XX
Pilier postérieur du trigone (TRp)	XXVI, 220
Pli antérieur du lobe carré (GQA)	XL
Pli postérieur du lobe carré (GQP)	XL
Pli courbe (PC)	XLIV, 11
Pli d'anastomose antérieur entre F ¹ et F ² (πfA)	Pl. I
» » moyen entre F ¹ et F ² (πfM)	4
» » postérieur entre F ¹ et F ² (πfP)	Pl. I
» » antérieur entre F ² et F ³ (πBA)	5
» » moyen entre F ² et F ³ (πBM)	5
» » postérieur entre F ² et F ³ (πB)	LXVIII
» » entre pli courbe et P ¹ (πCP)	37
Pli de passage cunéo-limbique (πO^c)	56
Pli de passage cunéo-limbique (portion étranglée), (IC)	25
Pli de passage de F ² à F ³ (πB)	LXVI
Grand pli de passage fronto-limbique (πF)	XXXVII
» » pariéto-frontal (πFP) (voy. Pa)	XXXVII
Petit pli de passage fronto-limbique (πf)	XXXVIII
Pli de passage pariéto-limbique (πF)	XXXVIII
Pli de passage pariéto-occipital supérieur (πO)	XLV, 11
Pli de passage pariéto-temporal profond (Tt)	L
Pli de passage temporo-limbique (πT)	23
» » entre lobule du pli courbe et P ¹ (πLP)	34
Pli falciforme (FAL)	XLV, 394
Pli humain ou deuxième pli de passage externe (πP)	7
Pli inférieur du lobule pariétal supérieur (P ¹¹)	11

Pli supérieur du lobule pariétal supérieur (P ¹⁴)	10
Pôle de l'insula (PI)	XLI
Pôle frontal (PF)	XLIII
Pôle occipital (PO)	XXXV
Pôle sphénoïdal (PS)	XXXV
Pont de Varole (PV)	16, 208
<i>Processus cerebelli ad cerebrum</i> (Stilling), (Pcs)	208
<i>Processus cerebelli ad corpus quadrigeminum</i> (Pcs)	208
<i>Processus cerebelli ad testes</i> (Pcs)	208
Prolongement temporal du noyau lenticulaire (GAP)	331
<i>Psalterium</i> (LY)	XXVI
Pulvinar (Pul)	XXVI, 76, 242
<i>Putamen</i> (PUT)	74, 294
Pyramide antérieure du bulbe (PVR)	Pl. V
Pyramide grise de Scemmering (GS)	VI, X, 410

Q

Queue du noyau caudé (NCC)	LXXIX
--------------------------------------	-------

R

Racine antérieure de la couche optique (ThA)	545, 367
Racine descendante du trijumeau (DV)	251
Racine grise du nerf optique (voy. CH)	406
Racine supérieure du thalamus (ThI)	320, 522, 344
Racine interne de la bandelette optique (AI)	232
Racine olfactive externe (OLE)	v, 407
Racine olfactive interne (OLI)	v, 407, 429
Racine olfactive moyenne (OLM, et voy. GS)	ix, 407
Racine supérieure du trijumeau (DV)	251
<i>Radiatio corporis geniculati externi</i> (RGE)	253, 270
<i>Radiatio corporis geniculati interni</i> (RGI)	219
<i>Radiatio fasciculi posterioris</i> (Meynert), (RFP)	315, 335
<i>Radiatio inferior putaminis</i> (RIL)	372
Radiations optiques (FS)	71
<i>Radiatio nuclei caudati</i> (RNC)	255
<i>Radiatio thalami</i> (Rth)	222, 237
<i>Radix grisea nervi optici</i> (RGO)	406
Recessus antérieur de l'hippocampe (RAH)	258, 328

<i>Recessus anterior scissuræ perpendicularis internæ (sQ)</i>	99
<i>Recessus anterior hippocampi (RAH)</i>	328
Recessus du <i>subiculum</i>	328
Rectangle frontal (Rf)	XL
Rènes (HAB)	XXI
Repli du <i>splenium</i>	Pl. V
Rigole antérieure de l'insula (IRA)	XLIX
Rigole postérieure de l'insula (IRP)	XLIX
Rigole supérieure de l'insula (IRS)	XLIX
<i>Rostrum</i> (ROS)	414
Ruban de Reil (RR)	XXII, 200
Ruban de Reil (portion latérale), (Laq)	210
Ruban de Reil (portion profonde) (Lem)	199, 209

S

Scissure calcarine (K)	XXXIII, 20
Scissure interhémisphérique	I
Scissure præ-uncique (PRU)	XXVII, 3
Scissure de Rolando (R)	XLI, 3
Scissure de Rolando (prolongement supérieur), (R _t)	256
Scissure de Sylvius (branche postérieure), (S')	4, 31
Scissure de Sylvius (branche antérieure), (S'')	XLIII, 2
Scissure de Sylvius (branche verticale), (S''')	XLIII, 2
Scissure limbique (L)	XXXVI, 18
Scissure occipitale (Oe)	XXXIV
Scissure parallèle (t ₁)	XLII
Scissure perpendiculaire externe (Oe)	8
Scissure perpendiculaire interne (Oi)	20
Scissure sous-pariétale (sP)	XX
<i>Septum lucidum</i> ou <i>pellucidum</i> (PEL)	XXII
Seuil de l'hémisphère	XVI, XVIII
Sillon bulbo-protubérantiel	XIII
Sillon de l'hippocampe (SH)	XXVII, 152
Sillon du corps genouillé externe (GES)	294
Sillon du cuneus (sCu)	89
Sillon du <i>subiculum</i> (Dsu)	143
Sillon frontal (premier), (f ₁)	XLI, 4
Sillon frontal (deuxième), (f ₂)	XLI, 4
Sillon en H du lobule orbitaire (H)	LI, 5
Sillon de l'insula (grand), (ir)	XLVIII

Sillon pariétal ou interpariétal (<i>p</i>)	XLIV
Sillon de la lame cendrée (<i>sC</i>) (voy. Sinus du corps calleux) . .	xvi, 17
Sillon lingual (<i>sl</i>)	26
Sillon longitudinal de la première circonvolution frontale (<i>f</i> ₁) . . .	LXI
Sillon longitudinal de la deuxième circonvolution frontale (<i>f</i> ₂) . . .	LXI
Sillon métopique (grand) (<i>sME</i>)	xxxvi, 21
Sillon métopique (petit) (<i>sme</i>)	21
Sillon occipital (premier), (<i>o</i> ₁)	XLV
Sillon occipital (deuxième), (<i>o</i> ₂)	XLVI
Sillon occipital (troisième), (<i>o</i> ₃)	<i>pass.</i>
Sillon occipital (quatrième), (<i>o</i> ₄)	<i>pass.</i>
Sillon occipito-temporal (premier), (<i>ot</i> ₁)	<i>pass.</i>
Sillon occipito-temporal (deuxième), (<i>ot</i> ₂)	XLII
Sillon occipito-temporal (troisième), (<i>ot</i> ₃)	xxxviii
Sillon occipito-temporal (quatrième), (<i>ot</i> ₄)	xxxvi, 20
Sillon orbitaire externe (<i>soe</i>)	LII, 5
Sillon orbitaire interne (<i>soi</i>)	409
Sillon parallèle (<i>t</i> ₁)	XLIII
Sillon parallèle (branche inférieure), (<i>t</i> ₁₁)	7
Sillon parallèle (branche supérieure), (<i>t</i> ₁₂)	7
Sillon pariétal ou interpariétal (<i>p</i>)	6
Sillon pariétal transverse (<i>pt</i>)	xxxviii, 6
Sillon pédonculo-protubérantiel	XIII
Sillon postrolandique (<i>p</i> ₁)	LXII, 5
Sillon postrolandique inférieur (<i>p</i> ₂)	6
Sillon postrolandique supérieur (<i>p</i> ₃)	5
Sillon præ-ovale (<i>pro</i>)	XLVI, 4
Sillon præ-rolandique inférieur (<i>pr</i> ₁)	XLIV, 4
Sillon præ-rolandique supérieur (<i>pr</i> ₂)	XLIV
Sillon præ-uncique (<i>PRU</i>)	vii, xxvii, 3, 20
Sillon sous-frontal (premier), (<i>sF</i>)	xxxvii
Sillon sous-frontal (deuxième), (<i>sf</i>)	xxxvii
Sillon rostral (<i>SR</i>)	XL, 5
Sillon temporal (premier) (<i>t</i> ₁)	7
Sillon temporal (deuxième) (<i>t</i> ₂)	7
Sillon temporal (troisième) (<i>t</i> ₃)	7
Sillon temporal (quatrième) (<i>t</i> ₄)	xxxvi
<i>Sinus corporis callosi</i> (<i>sC</i>)	xvi, 17
Sous-frontale (première circonvolution), (<i>Gsf</i>)	XL
Sous-frontale (deuxième circonvolution), (<i>Gsf</i>)	XL
<i>Splenium</i> du corps calleux (<i>SPL</i>)	IX
<i>Stratum intermedium pedunculi</i> (Meynert), (<i>IS</i>)	61, 267

<i>Stratum lacunosum</i> (LST).	275,	307
<i>Stratum reticulatum</i> (CG).		286
<i>Stratum zonale</i> (ZS).	xxi, 192,	399
<i>Stratum zonale</i> de la bandelette optique (ZO).		195
<i>Stratum zonale</i> du corps genouillé externe (ZGE).		249
<i>Stratum zonale</i> du corps genouillé interne (ZGI).		206
<i>Stratum zonale</i> du ganglion de l'habénule (ZH, HAB).	253,	245
<i>Striæ medullares thalami optici</i> (SMT).		275
<i>Stria longitudinalis medialis</i> (NEL) (voy. Nerfs de Lancisi).		172
<i>Stria terminalis</i> (voy. Tæ).		LXXX
Stries médullaires du thalamus (SMT).		275
Strie médullaire moyenne (TL).		172
<i>Subiculum</i> (SUB).		LXXXI
Substance ferrugineuse (LN).		261
Substance grise basilaire		333
Substance grise centrale sous-épendymaire (SG).		533
Substance grise de l'aqueduc de Sylvius (SG).		188
Substance grise du <i>septum lucidum</i> (GSL).	74,	392
Substance innommée de l'insula (LFS).		255
Substance grise innommée sous-lenticulaire (GAP).	531,	363
Substance noire de Scæmmering (LN).	viii,	261
Substance réticulaire d'Arnold (LMA).	xviii, 145,	171
Substance réticulaire du carrefour frontal (LMV).		414
<i>Sulcus hippocampi</i> (SH).	xxvii,	152

T

<i>Tænia medullaris thalami</i> (HAB).		xxi
<i>Tænia semi circularis</i> (Tæ).	LXXX, 599,	443
<i>Tænia tecta</i> (tec).		xxvi
<i>Tapetum</i> (TAP).		166
<i>Tegmentum</i> (TEG).		216
Tente du cervelet		iii
Thalamus (Th).		xx
Tractus de Lancisi (NEL).		172
Tractus gris longitudinal de Duverney (tec).		174
Tractus latéral (tec)		174
<i>Tractus opticus</i> (BO) (voy. Bandelette optique)	vii,	195
<i>Tractus opticus zonalis</i> (TRO).	194,	202
<i>Tractus transversus pedunculi</i> de Gudden (TP).	x,	245
Triangle de l'habénule (voy. Ganglion de l'habénule).	xxi,	440

Triangle sous-calleux (TSC)	LXXXII, 59,	179
Trigone cérébral (TRI)		XX
Trou borgne (TB)		290
Trou de Monro (<i>trm</i>)		XVII
<i>Tuber cinereum</i> (TC)		VII
<i>Tuberculum fasciæ dentatæ</i> (Tf)		XXVI
Tubercule de jonction (TJ)	XXXVII,	29
Tubercule mamillaire (TM)	VII,	358
Tubercule quadrijumeau antérieur (QA)		VIII
Tubercule quadrijumeau postérieur (QP)	XIII,	180

U

<i>Uncus</i> (Unc)		VII
------------------------------	--	-----

V

Vallée de Sylvius (S)	XXXIII	
Valvule de Vieussens (VV)		26
Ventricule de la cloison (VC)		XXII
Ventricule latéral (portion frontale), (VF)		XVII
Ventricule latéral (portion occipitale), (VO)		XVII
Ventricule latéral (portion sphénoïdale), (VS)		XVII
Ventricule moyen (VM)		XVII
Ventricule (troisième), (VM)		XVII
Vestibule de l'hémisphère		LVI
Voûte à trois piliers (TRI)		XX

Z

<i>Zona incerta</i> (MF)		345
------------------------------------	--	-----

